ment (fig. 135). Les malades sont absolument aphones et ne peuvent ni tousser ni expectorer fortement, parce que ces manœuvres nécessitent l'occlusion de la glotte (1).

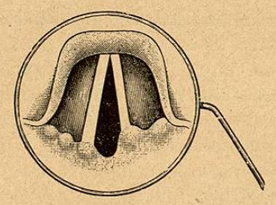

Fig. 134. — Image laryngoscopique dans la paralysie du récurrent gauche avec atrophie de la corde vocale paralysée.

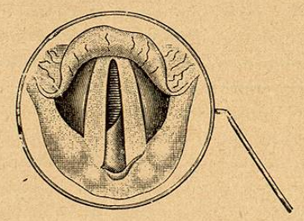

Fig. 135. — Image laryngoscopique dans la paralysie des deux nerfs récurrents. (D'après Turck.)

5. — Le *muscle crico-aryténoïdien postérieur* est chargé d'attirer en dehors l'apophyse antérieure des cartilages aryténoïdiens et d'élar-

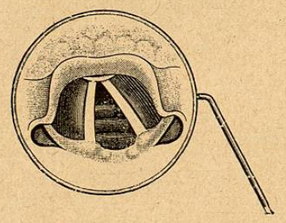

Fig. 136. — Image laryngoscopique dans la paralysie du muscle crico-aryténoïdien postérieur du côté droit, pendant l'inspiration.

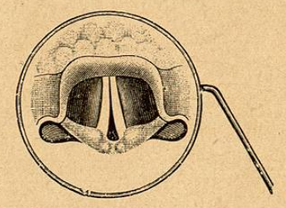

Fig. 137. — Image laryngoscopique dans la paralysie double des muscles crico-aryténoïdiens postérieurs, pendant l'inspiration.

gir ainsi la fente glottique. Il entre donc en jeu à chaque inspiration.

Dans la paralysie unilatérale de ce muscle, la corde vocale paralysée

(1) Cette paralysie est très rare. Elle s'observe dans la compression des deux récurrents par un cancer de l'œsophage, par les tumeurs de la glande thyroïde, par un anévrisme de l'aorte et un anévrisme du tronc brachio-céphalique existant simultanément, par l'hypertrophie des ganglions bronchiques ; enfin, elle peut être due à une affection de la moelle.

Le nerf récurrent anime aussi bien les abducteurs que les adducteurs des cordes vocales. Lorsque tout le tronc du nerf est affecté, les cordes vocales restent dans la position cadavérique et il n'y a point de dyspnée, malgré une sorte de trop-plein respiratoire. Le malade ne peut ni tousser ni parler. L'expiration est très laborieuse.

Quand la paralysie est incomplète, les symptômes varient suivant le degré de compression du récurrent et suivant les filaments nerveux comprimés. Si les filets des adducteurs sont atteints, les abducteurs écarteront les cordes vocales. Dans le cas contraire, les adducteurs les portent vers la ligne médiane. En règle générale, les abducteurs sont plus souvent paralysés que les adducteurs. La véritable cause de ce fait reste inconnue et a donné lieu à des discussions nombreuses.

reste, pendant l'inspiration, sur la ligne médiane, pendant que sa congénère saine se porte en dehors (fig. 136). En même temps l'extrémité de l'apophyse vocale s'abaisse un peu. La voix est rude, surtout lorsque le malade parle haut : en cas d'inspiration profonde, on perçoit quelquefois du cornage, dû aux vibrations sonores transmises par le courant aérien à la corde vocale paralysée.

Lorsque les *muscles crico-aryténoïdiens postérieurs* sont paralysés tous deux, les deux cordes vocales demeurent sur la ligne médiane pendant l'inspiration ; lorsque celle-ci est énergique, leurs bords internes sont attirés l'un contre l'autre, et il se produit de la dyspnée inspiratoire (fig. 137). Ce qu'il y a de caractéristique, c'est que la phonation n'en souffre

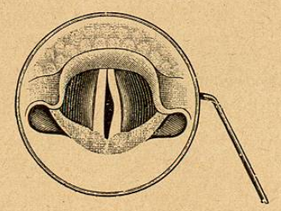

Fig. 138. — Image laryngoscopique dans la paralysie du muscle thyro-aryténoïdien interne gauche.

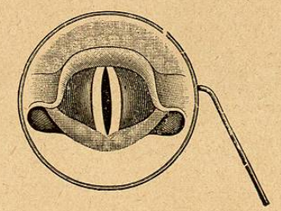

Fig. 139. — Image laryngoscopique dans la paralysie double des thyro-aryténoïdiens internes.

pas, car la tension et les mouvements centripètes des cordes vocales ne sont troublés que d'une façon peu appréciable (1).

6. — Le *muscle thyro-aryténoïdien interne* tend les cordes vocales et rétrécit par conséquent la glotte. Dans la paralysie unilatérale de ce muscle, la corde vocale malade présente, au moment de la phonation, un peu de concavité à son bord interne (fig. 138) ; lorsque la paralysie est

(1) Le muscle crico-aryténoïdien postérieur attire l'apophyse externe ou postérieure en arrière et en dedans, et, par conséquent, l'apophyse antérieure ou interne en dehors ; il dilate ainsi la glotte.

Dans sa paralysie bilatérale, les cordes vocales sont rapprochées ; l'ouverture de la glotte n'est plus qu'une petite fente, qui se resserre encore à chaque inspiration. La position des cordes s'explique par la contraction et même par la contracture des muscles antagonistes, les adducteurs.

Symptômes fonctionnels : *Dypsnée purement inspiratoire*, d'abord inconstante et liée aux efforts et à la fatigue, puis se développant peu à peu et devenant permanente ; *expiration facile ; stridor ou cornage ; voix normale* ou presque normale, puisque les constricteurs et les tenseurs de la glotte fonctionnent normalement.

Causes principales : froid ; catarrhe du larynx ; fatigue musculaire due à des excès de phonation ; traumatisme (corps étrangers de l'œsophage, aliments trop durs, trop froids ou trop chauds) ; syphilis (gomme du muscle) ; hystérie, etc.

double, la glotte tout entière est figurée par une échancrure elliptique (fig. 139) (1).

7. — Le *muscle aryténoïdien* est préposé à l'occlusion du tiers postérieur de la glotte, de ce que l'on appelle la glotte cartilagineuse. Dans la paralysie isolée de ce muscle, on voit, pendant la phonation, le segment postérieur de la fente glottique demeurer béant, et, alors, il se présente sous forme d'un triangle à travers lequel l'air peut circuler en toute liberté (fig. 140) (2).

8. — Il n'est pas rare d'observer en même temps la paralysie des *muscles aryténoïdiens* et celle des *muscles thyro-aryténoïdiens internes*. En

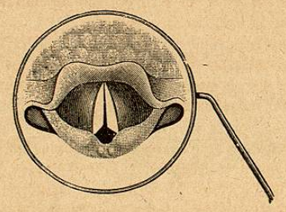

Fig. 140. — Image laryngoscopique, pendant la phonation, de la paralysie double des aryténoïdiens postérieurs..

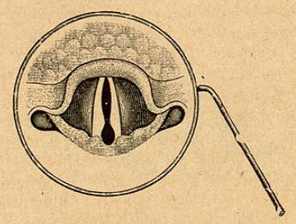

Fig. 141. — Image laryngoscopique dans la paralysie simultanée des muscles thyro-aryténoïdiens internes et des aryténoïdiens.

ce cas, les deux tiers antérieurs (glotte membraneuse) aussi bien que le tiers postérieur (glotte cartilagineuse) de la fente glottique demeurent béants au moment de la phonation ; ils sont séparés par une protubérance légère provenant de l'apophyse vocale et développée sur le bord interne des cordes vocales (fig. 141).

Les symptômes des paralysies isolées des *muscles crico-aryténoïdiens*

(1) Les deux muscles thyro-aryténoïdiens ne peuvent plus vibrer, d'où *aphonie*. Dans la paralysie unilatérale ou la parésie, il y a *dysphonie*. La muqueuse est tantôt pâle, tantôt congestionnée. Cette paralysie est rarement isolée. Elle peut être *intermittente ;* la voix peut paraître et disparaître. Elle est souvent combinée avec celle de l'aryténoïdien.

Causes principales : la fatigue exagérée de la voix, le catarrhe du larynx ; le rhumatisme ; l'intoxication par le plomb, l'arsenic, etc. ; enfin et *surtout l'hystérie*, et, dans ce dernier cas, la paralysie qui nous occupe s'accompagne fréquemment d'anesthésie du voile du palais, d'abolition du réflexe pharyngien, etc., toutes choses qui doivent tout d'abord mettre sur la voie du diagnostic.

(2) Dans la phonation, on voit, au laryngoscope, les cordes vocales se rapprocher d'une manière normale dans les trois quarts antérieurs de la glotte ; le quart postérieur, ou portion cartilagineuse, reste ouvert et forme un triangle isocèle à base correspondant à la paroi postérieure du larynx.

Le symptôme principal est l'enrouement ou même l'aphonie. Cette paralysie accompagne souvent celle des thyro-aryténoïdiens. Elle est due la plupart temps à un catarrhe aigu et quelquefois à l'hystérie.

latéraux (1) *et thyro-aryténoïdiens externes* ne sont pas encore connus avec certitude (2).

(1) La paralysie isolée du crico-aryténoïdien latéral, c'est-à-dire sans participation du thyro-aryténoïdien et de l'aryténoïdien est fort rare et très difficile à diagnostiquer. Si elle existe isolée, et si ces deux groupes de muscles sont restés sains et fonctionnent, les cartilages aryténoïdes peuvent encore glisser en dedans, et les cordes vocales se tendre. Aussi la voix est-elle alors peu troublée.

Au laryngoscope, on devrait, pendant la phonation, trouver à l'état béant la portion de la fente glottique voisine de l'apophyse vocale ou antérieure du cartilage aryténoïde.

(2) M. Lubet-Barbon, dans sa thèse inaugurale (Paris, 1887), étudie *les causes* des paralysies des muscles du larynx et les divise ainsi :

1° *Paralysies d'origine centrale* : Hémorragie cérébrale, ramollissement cérébral, tumeur du cerveau (syphilis), paralysie labio-glosso-laryngée, sclérose en plaques, sclérose latérale amyotrophique, atrophie musculaire progressive, ataxie locomotrice, hystérie ;

2° *Paralysies d'origine périphérique* : Section des récurrents ; compression (tumeurs du pharynx, du cou ou de l'œsophage, anévrismes, adénopathie trachéo-bronchique, tumeurs diverses du médiastin, maladies du cœur et du sommet du poumon) ; névrite primitive (tuberculose, diphtérie), fièvres graves, syphilis, rhumatisme, inflammations de la muqueuse, intoxications, anémie, parasites (trichinose).

Chez les tuberculeux, l'aphonie est due à des paralysies ou à des parésies des muscles laryngés, attribuées d'ordinaire à des compressions ganglionnaires sans lésions tuberculeuses du larynx. Souvent même, à la dernière période, le larynx est envahi à son tour par la tuberculose. Lubet-Barbon et Dutil ont observé et décrit des paralysies laryngées sans cause apparente. Au microscope, ils ont trouvé une névrite parenchymateuse très nette du récurrent du côté paralysé et une atrophie simple du muscle de la corde vocale. Aucun ganglion ne comprimant le nerf, il s'agirait là d'une névrite périphérique primitive, due à l'intoxication, à l'infection tuberculeuse.