8. — **Examen du nez.**

Les méthodes physiques d'exploration que l'on emploie pour le diagnostic des affections du nez ressemblent, sous tous les rapports, à celles dont on se sert pour l'examen du larynx ; elles consistent dans l'inspection et la palpation de l'organe (1).

A. — **Palpation du nez.** — On distingue comme pour le larynx une palpation interne et une palpation externe, et, selon qu'on introduit le doigt, lorsqu'on pratique la palpation interne, dans l'orifice antéro-externe ou dans l'orifice postérieur des fosses nasales, la palpation sera antéro-interne ou postéro-interne.

Dans la *palpation externe*, il s'agit le plus souvent de rechercher des points douloureux circonscrits, plus rarement de la fluctuation en cas d'abcès, ou de la crépitation emphysémateuse, qui se développe avec une fréquence remarquable à la suite de plaies du nez. La palpation externe acquiert de l'importance toutes les fois qu'elle sert à constater la perméabilité des fosses nasales. Pour cela, on ferme l'une des narines doucement mais solidement en pressant sur sa face externe, et on fait pratiquer une forte expiration à travers l'autre, et vice versâ.

Le bruit respiratoire doit aussi attirer l'attention, car si les fosses nasales ne sont pas entièrement oblitérées, mais simplement rétrécies, l'expiration s'accompagnera d'un bruit de sténose sifflant ou sibilant. Si du fait de la maladie il y a des modifications de la résonance, la parole prend un caractère nasonné particulier, presque spécifique des états pathologiques du nez.

Signalons enfin l'importance de la palpation externe pour le diagnostic, des *épistaxis*. En effet, si l'on veut arrêter une hémorragie nasale profuse, il faut d'abord connaître le siège de la lésion. Pour ce, on nettoie avec un mouchoir ou de l'ouate les narines ordinairement couvertes de sang, on ferme d'abord l'une d'elles, puis la seconde ; et de cette façon on arrivera rapidement et sûrement au but désiré (2).

(1) L'exploration des fosses nasales est aujourd'hui plus facile depuis qu'on emploie la cocaïne, et on peut dire que cet agent a produit une révolution dans le diagnostic et le traitement des affections du nez. Il est en effet devenu possible d'examiner une muqueuse insensibilisée et d'y faire les applications thérapeutiques nécessaires. Aussi, avant tout examen de la cavité nasale, conseillons-nous de badigeonner la muqueuse avec une solution de cocaïne au 1/10 ou 1/20. Cette pratique aura pour résultat non seulement d'anesthésier la muqueuse, mais encore de la faire rétracter et de permettre ainsi une inspection plus approfondie.

(2) L'inspection rendra ici de bien plus grands services. En effet, il n'est pas suffisant de savoir par quelle narine sort le sang, mais aussi quel est le point de la muqueuse qui saigne. En introduisant un *speculum nasi* et en étanchant, autant que possible, le sang avec des petits bourdonnets de coton, on ne tarde pas à remarquer que, dans la plupart des cas, l'hémorragie se fait au niveau d'un des vaisseaux situés à la partie inférieure de la cloison. Dans ces cas, on arrête l'hémorragie en cautérisant la petite érosion avec une perle de nitrate d'argent fondu sur un porte-caustique.

On pratique la *palpation antéro-interne* à l'aide du petit doigt, qui permet de pénétrer plus profondément que les autres dans les fosses nasales (1). Le succès dépend naturellement de la grosseur du doigt et du diamètre des fosses nasales. Avant tout, il faut éviter tout mouvement rapide. Le mieux est d'enfoncer le petit doigt graduellement, avec lenteur, par une sorte de mouvement tournant, et s'arrêtant de temps en temps.

Il arrive très fréquemment que l'*aditus*, étroit au début et en apparence infranchissable, s'élargit peu à peu et permet au doigt de pénétrer assez loin. Avant l'examen, il faut avoir soin d'examiner minutieusement et, si c'est nécessaire, de couper et de limer l'ongle du doigt explorateur, afin d'éviter toute lésion de la muqueuse nasale qui saigne avec la plus grande facilité. La méthode que nous venons de décrire est importante surtout pour le diagnostic des corps étrangers, des tumeurs, des tuméfactions de la muqueuse et des processus ulcéreux des fosses nasales.

Dans la *palpation interne à travers l'orifice postérieur des fosses nasales* il est plus commode pour le médecin de se placer derrière le malade et un peu sur le côté, d'embrasser le cou du patient avec le bras gauche afin de maintenir la tête, pendant que l'index de la main droite est introduit vers l'arrière-cavité des fosses nasales en partant de la commissure labiale gauche. Chez la plupart des individus, la luette aussitôt touchée se contracte violemment, s'applique contre la paroi postérieure du pharynx et empêche ainsi le libre passage vers la cavité naso-pharyngienne. Elle donne au doigt la sensation d'un corps sphérique presque poli. Il faut que le débutant veille à ne pas confondre la luette contractée avec un néoplasme, d'autant plus que la palpation postéro-interne sert précisément beaucoup à diagnostiquer des tumeurs. Généralement on réussit, en reculant lentement le doigt qui palpe, à ramener la luette en avant et à ouvrir la voie désirée (2).

B. — **Inspection des fosses nasales.** — L'inspection des fosses nasales peut être pratiquée par leur partie antérieure ou postérieure ; aussi la

(1) Disons que ce mode d'exploration est peu employé et ne peut rendre que des services très modestes en comparaison de ceux que donne l'inspection. On peut d'ailleurs se rendre compte de l'état des parties (induration, corps étrangers) en touchant la muqueuse anesthésiée avec un stylet boutonné.

(2) Il est très utile de bien connaître et de bien pratiquer cette manœuvre, car elle permet de faire le diagnostic de la plupart des affections du pharynx nasal, et notamment d'affirmer la présence des végétations adénoïdes. Ces tumeurs, dues à l'hypertrophie de l'amygdale pharyngée, sont situées à la voûte du pharynx et peuvent par leur volume être une cause d'obstruction de l'orifice postérieur des fosses nasales ou de l'orifice tubaire, et amener des troubles dont nous ne pouvons aborder l'histoire ici.

rhinoscopie se distingue-t-elle en *rhinoscopie antérieure* et en *rhinoscopie postérieure*.

Lorsqu'on veut pratiquer l'*inspection à travers l'orifice externe*, sans avoir recours à des instruments, le malade s'assied sur une chaise, le dos appliqué contre le dossier et la tête fortement renversée en arrière, afin que les rayons lumineux puissent pénétrer dans le nez. En général, l'œil voit à une profondeur un peu plus grande si l'on a soin de relever le lobule légèrement en haut et en arrière. Il faut éviter cependant une trop grande pression, qui produirait l'affaissement latéral et l'inflexion des ailes du nez et la diminution du champ visuel. Les fosses nasales sont éclairées plus commodément à l'aide de réflecteurs, par exemple, à l'aide du bandeau de Kramer (p. 377, fig. 123).

Le regard pénètre à une profondeur plus considérable quand on fait usage d'instruments spéciaux. Ces instruments, connus sous le nom de *spéculums nasi*, sont de formes diverses et dus à des auteurs non moins divers. Ils sont de deux genres : les uns sont analogues aux *spéculums auris* et consistent en des tubes en caoutchouc durci, en corne ou en métal ; les autres sont des instruments à branches mobiles qui agissent à la façon d'un dilatateur. La préférence pour tel ou tel appareil est en majeure partie une question de pure habitude.

Zaufal a proposé l'emploi d'un spéculum nasi de 9 à 11 cm. 5 de longueur et de 4 à 8 millimètres de diamètre. On commence par nettoyer les fosses nasales à l'aide d'irrigations ; puis on relève le lobule du nez et l'on procède à l'intromission de l'instrument, lentement et par un mouvement de rotation. Les tumeurs de la cloison, les forts gonflements de la muqueuse, les brides néomembraneuses allant de la cloison aux cornets, enfin l'hyperesthésie de la muqueuse sont, il est vrai, des obstacles à l'introduction ; mais on les surmonte le plus souvent en ayant soin de tenir toujours l'extrémité de l'instrument dirigée en dehors. Enfin on sent que le bout antérieur du spéculum est mobile et se trouve dans l'arrière-cavité des fosses nasales; malgré l'exiguïté du champ visuel, on réussit quand même, dans ce cas, à apercevoir du dehors la paroi postérieure du pharynx, l'embouchure de la trompe d'Eustache, avec les bourrelets muqueux voisins et la face supérieure du voile du palais. On voit que cette méthode d'exploration est un excellent complément de la rhinoscopie proprement dite.

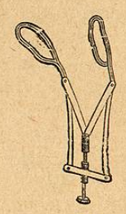

Fig. 142. — Spéculum nasal de Fraenkel.

Parmi les spéculums nasaux à branches mobiles, c'est celui de Fraenkel (fig. 142) qui mérite la préférence.

Il consiste en deux branches faites de fortes tiges d'aluminium qui peuvent être écartées à volonté au moyen d'une vis de rappel. On introduit l'instrument ou dans les deux narines à la fois ou dans une seule ; dans ce dernier cas l'une des branches vient s'appliquer contre la cloison. Lorsqu'on écarte les branches à l'aide de la vis, l'œil arrive souvent à une grande profondeur. On aperçoit la partie antérieure de la fosse nasale,

le segment antérieur du cornet moyen, les surfaces antérieure et interne du cornet inférieur, la face interne de la cloison et la plus grande partie du méat inférieur. Quelquefois même, on réussit à voir la paroi postérieure du pharynx.

C'est Czermak qui inventa la *rhinoscopie postérieure* en même temps que la laryngoscopie.

On peut répéter, au sujet de l'éclairage, ce qui a été dit à propos de la laryngoscopie ; aussi renvoyons-nous le lecteur à ce qui est exposé page 376. L'usage de la lumière solaire est ici des plus avantageux, parce que l'accès est moins facile pour les rayons lumineux et qu'il faut souvent choisir un miroir plus petit que celui qui sert à la laryngoscopie,

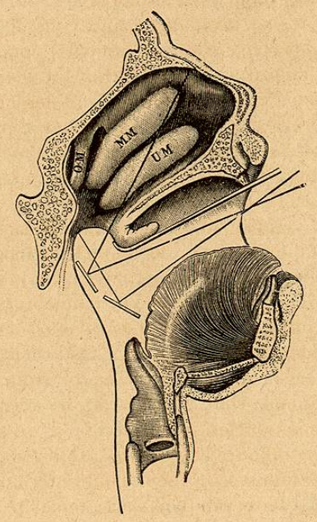

Fig. 143. — Marche des rayons lumineux dans l'examen rhinoscopique.
OM, Cornet supérieur ; — MM, Cornet moyen ; — UM, Cornet inférieur.

toutes choses qui ne se trouvent compensées que par une intensité de lumière toute spéciale.

Comme *miroir rhinoscopique*, on peut sans inconvénient faire usage d'un laryngoscope ordinaire. Il y a avantage à ce que l'angle du miroir avec la tige soit de 90° environ. On introduira l'instrument préalablement chauffé dans le pharynx, entre la luette et les piliers du voile du palais, dans l'espace compris entre la base de la langue et la paroi postérieure du larynx, la surface de réflexion dirigée en haut et en avant. En même temps, on aura soin de rapprocher le bord supérieur du miroir autant que possible de la paroi postérieure du pharynx. Il faut prêter une attention extrême à l'introduction de l'instrument, parce que tout attouchement de

la base de la langue et des parties molles du pharynx provoque de la suffocation et des vomituritions qui font échouer la tentative d'exploration. Il faut veiller également à ce que le rhinoscope ne vienne pas se placer dans la direction de la ligne linguale médiane, mais latéralement à elle, car autrement la luette intercepterait une partie des rayons lumineux. Pour éclairer l'orifice postérieur des fosses nasales, il faut que la surface du miroir soit presque verticale ; on la dirigera plus horizontalement si l'on veut inspecter la paroi supérieure de la cavité naso-pharyngienne ; si enfin il s'agit de l'exploration des parties latérales du pharynx, il faut tourner le miroir latéralement sur un axe vertical (fig. 143).

Dans l'exploration rhinoscopique on ne fait pas tirer la langue comme dans l'examen du larynx ; elle demeure dans la cavité buccale, de façon à toucher par la pointe les incisives inférieures. L'introduction du rhinoscope est plus facile, si l'on a soin de déprimer la langue au moyen d'un abaisse-langue. C'est le médecin qui le place ; le malade le maintient pendant l'inspection.

On a cru jadis que dans toute exploration rhinoscopique, il fallait attirer en avant et relever la luette pour permettre aux rayons lumineux d'arriver sur le miroir. Tant que la luette est dans le relâchement, il n'est pas besoin d'instruments spéciaux, car les rayons lumineux trouvent sur les côtés un espace suffisant pour éclairer le miroir et par conséquent la cavité naso-pharyngienne. Il est vrai que cette position de la luette est une condition *sine quâ non* de l'examen rhinoscopique. Mais chez bon nombre d'individus la luette se contracte aussitôt que l'abaisse-langue vient toucher la base de la langue et qu'on introduit le miroir. Elle va s'appliquer contre la paroi postérieure du pharynx et ferme l'entrée de la cavité naso-pharyngienne. Czermak avait déjà recommandé de faire prononcer en tel cas, pendant l'examen, des sons à caractère nasal accentué, ou de faire res-

Fig. 144. — Crochet palatin de Czermak.

pirer par le nez. Malheureusement ces moyens échouent fréquemment. Il est vrai qu'on ne réussit pas toujours non plus en saisissant la luette avec des instruments spéciaux, destinés à l'attirer en avant avec plus ou moins de force ; il ne reste plus en somme qu'à émousser progressivement la sensibilité de la luette par des exercices quotidiens.

L'instrument le plus ancien destiné au relèvement de la luette est le *crochet palatin* ou *spatule palatine* de Czermak. Il consiste en une tige métallique, terminée par une anse fermée et courbée en haut sur le plat avec laquelle on la relève d'arrière en avant (fig. 144). Certains auteurs ont proposé l'emploi de pinces spéciales, destinées à ramener de force la luette en avant.

Türck embrassait la luette dans l'anse d'un fil.

En ce qui concerne l'attitude à donner à la tête du malade pendant l'examen rhinoscopique, les opinions des auteurs varient considérablement entre elles. Les uns recommandent le renversement prononcé de la tête en arrière, les autres préfèrent l'attitude opposée ; d'autres encore s'en tiennent à la position verticale.

Dans la plupart des cas, on arrivera au but que l'on se propose en plaçant le malade la tête droite, et au moins à une hauteur telle que sa cavité buccale se trouve au niveau des yeux du médecin. Il ne faut pas oublier toutefois de chercher si l'inspection est plus ou moins facilitée par la flexion de la tête ou son renversement en arrière. Chez certains malades, l'examen est entravé par la présence dans l'arrière-cavité des fosses nasales de grosses bulles de mucus. Il faut donc préalablement faire prendre au sujet des gargarismes détersifs. Si, malgré tout, cet inconvénient persiste, on aura recours à des nettoyages au pinceau de blaireau.

L'image rhinoscopique est soumise aux mêmes règles de l'image laryngoscopique ; ce qui est à droite du médecin correspond à la gauche du malade et vice versa.

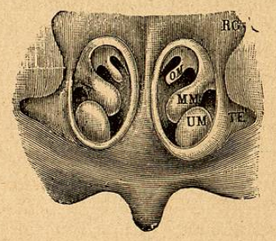

Fig. 145. — Image rhinoscopique (un peu schématisée).
OM, Cornet supérieur ; — MM, Cornet moyen ; — UM. Cornet inférieur ; — RG, Fossette de Rosenmüller ; — TE, Trompe d'Eustache.

La présence de la cloison partage l'*image rhynoscopique* en deux moitiés symétriques (fig. 145). La cloison offre, à sa partie supérieure, une teinte rougeâtre ; dans sa moitié inférieure, au contraire, une coloration plutôt jaune ; elle va s'élargissant en haut et en bas. Quelquefois elle présente une légère incurvation latérale, ordinairement en faveur du côté droit et aux dépens du côté gauche. Des deux côtés de la cloison, on aperçoit les orifices postérieurs des fosses nasales. Ces orifices ont une forme ovulaire et laissent entrevoir les trois cornets sous forme de bourrelets gris rougeâtre, couverts de mucosités et faisant saillie dans l'intérieur de la cavité nasale. Le cornet supérieur, qui appartient à l'ethmoïde, est plus étroit ; celui qui occupe le plus d'espace dans l'image rhinoscopique est le cornet moyen ; l'inférieur se rapproche assez de celui-ci comme dimensions. Entre les cornets, on voit sous forme de fentes allongées les trois méats supérieur, moyen et inférieur. C'est l'image des cornets supérieur et moyen qui est la plus nette.

En général, la rhinoscopie n'est pas limitée aux fosses nasales ; on y a recours également pour l'inspection du pharynx. Elle devient, par conséquent, *pharyngo-rhynoscopie*. Cette combinaison est nécessitée par la propagation fréquente de processus morbides de l'une de ces régions à l'autre. Il est surtout intéressant d'explorer les parois latérales de la ca-

vité naso-pharyngienne. A peu près à la hauteur du cornet inférieur, on rencontre dans une fossette jaunâtre peu profonde, entouré d'un bourrelet muqueux, l'orifice de la trompe d'Eustache. Un peu sur les côtés et en arrière, existe une seconde dépression, connue sous le nom de fossette de Rosenmüller, et qui a une certaine importance parce qu'elle est fréquemment le point de départ de végétations adénoïdes.

Les *altérations physiques* qui doivent attirer l'attention pendant l'examen pharyngo-rhinoscopique portent principalement sur la *couleur*, la *tuméfaction, les pertes de substance et les néoplasmes de la muqueuse.* On peut également se trouver en présence de *corps étrangers*, comme le prouve l'observation de Lowndes. Celle-ci a trait à un enfant de 15 mois, auquel ce médecin enleva à travers l'orifice postérieur des fosses nasales un anneau métallique. Il est probable que l'enfant avait essayé d'avaler l'anneau qui, pendant un violent effort de déglutition, s'était introduit dans l'ouverture postérieure des fosses nasales.

APPENDICE

Examen du thymus. — Le thymus est caché derrière le sternum. Aussi est-il compréhensible qu'il n'est accessible qu'à la percussion.

Dans le cas le plus favorable, on trouve au-devant du corps du sternum une zone de matité oblongue de la largeur d'un travers de doigt en moyenne, s'étendant du 2e au 4e cartilage costal. A l'état normal, cette matité n'existe que chez les enfants. En effet, à partir de la 15e année la glande va en diminuant de volume et, vers l'âge de 25-35 ans, elle finit par ne présenter qu'un rudiment mince formé de tissu conjonctif entremêlé de graisse. En cas de tumeurs du thymus, la zone de matité gagne en étendue, et la matité elle-même devient plus accentuée.

CHAPITRE IX

EXAMEN DE L'APPAREIL DE LA CIRCULATION

1. — Examen du cœur.

Le diagnostic des affections cardiaques repose presque exclusivement sur les données fournies par les méthodes physiques d'exploration, dont l'application pratique au cœur fut essayée avec succès par Laënnec d'abord, et ensuite par Skoda. Comme pour l'examen des organes respiratoires, on arrivera au but le plus sûrement et le plus rapidement en ayant recours successivement pour l'exploration à l'inspection, à la palpation, à la percussion et à l'auscultation du cœur.

A. — Inspection de la région précordiale.

En règle générale, il ne faut procéder à l'inspection, quel que soit l'organe en cause, qu'après avoir donné au malade une position convenable et avoir bien éclairé la région à explorer.

Pour le cœur, le mieux est de faire asseoir ou coucher le sujet; cependant le décubitus horizontal devient quelquefois pénible ou même impossible, en raison de la dyspnée ou de l'angoisse insupportable qu'il occasionne. Il est bon également que l'examen n'ait pas été précédé immédiatement d'excitations physiques ou intellectuelles.

L'éclairage doit être suffisant et frapper également les deux côtés du thorax. La lumière du jour ne peut être remplacée par aucune autre; s'il fait usage de lumière artificielle, le praticien le plus habile peut méconnaître des altérations importantes. En pratiquant l'inspection de la région précordiale, on fera attention aux points suivants :

a) Choc de la pointe du cœur;
b) Choc diffus du cœur;
c) Voussure de la région précordiale;
d) Pulsations anormales dans la région précordiale.

D'ailleurs, les connexions entre l'inspection et la palpation sont si intimes qu'il serait absurde, pour l'amour de la systématisation, de les scinder d'une manière stricte.