loppent, notamment dans le rachitisme et les déviations de la colonne vertébrale.

d) **Pulsations thoraciques anormales.** — Les battements sphygmiques visibles de la région précordiale ne sont pas, dans bon nombre de cas, limités au choc de la pointe et au choc diffus du cœur. Assez souvent, on peut poursuivre les mouvements du cœur sur une étendue de plusieurs espaces intercostaux. Dans ce cas, ils commencent parfois dans le 3e espace intercostal gauche et vont jusqu'à la pointe du cœur. Ils se manifestent sous forme de soulèvements plus ou moins accentués de la paroi pectorale, qui débutent par l'espace intercostal le plus élevé et se succèdent rapidement dans les espaces voisins pour se terminer au niveau de la pointe.

Quelquefois, ces pulsations s'accompagnent de *rétractions systoliques légères* de certaines parties des espaces intercostaux, ordinairement des segments des 3e, 4e et 5e espaces intercostaux, immédiatement situés contre le bord gauche du sternum ; ces rétractions résultent évidemment de la diminution de volume que subit le cœur au moment de la systole et de l'effet de la pression atmosphérique sur les espaces intercostaux dépressibles.

Ces divers phénomènes peuvent être réalisés chez les individus bien portants à l'aide de contractions cardiaques accélérées et renforcées. Ils surviennent également dans l'hypertrophie du cœur, quand, par suite de l'augmentation de masse et de volume du cœur, l'activité du myocarde s'exagère par elle-même et que, par le refoulement du bord du poumon gauche, le cœur se trouve en contact plus intime et sur une plus large surface avec la paroi thoracique. Enfin on les voit apparaître comme conséquence de la rétraction primaire du poumon gauche et de tous les états qui rapprochent le cœur de la paroi thoracique.

Dans certains cas, on est frappé de voir *le second espace intercostal gauche être le siège de pulsations rythmiques*. Ces pulsations correspondent à la réplétion systolique de l'*artère pulmonaire* et s'observent dans l'atrophie du poumon gauche, lorsque le bord antérieur de l'organe s'est rétracté au point de permettre à l'artère pulmonaire d'arriver en contact de la face interne de la cage thoracique.

Il faut enfin signaler les pulsations que l'on constate dans les dilatations circonscrites des gros vaisseaux cardiaques, le plus souvent dans les *anévrismes de l'aorte ascendante*. Ces pulsations anévrysmales siègent habituellement dans le 2e espace intercostal droit, près du bord du sternum. De même que le choc de la pointe, elles se manifestent sous forme de soulèvements systoliques circonscrits. C'est à juste raison que Stokes a fait observer qu'il fallait toujours *soupçonner un anévrisme, lorsque deux soulèvements systoliques se produisent en des points séparés de la région précordiale*. C'est à l'éclairage oblique, quand l'œil est ramené au même niveau avec la face antérieure de la cage thoracique, que ces soulèvements systoliques acquièrent une netteté considérable.

Souvent, au lieu de pulsations, il s'agit d'une véritable *tumeur animée de battements*. Les tumeurs solides voisines du cœur, abcès péripleurétiques, tumeurs lymphatiques, etc., peuvent, il est vrai, présenter des battements communiqués, mais presque toujours il est facile, avec l'aide de la palpation, de les différencier des tumeurs pulsatiles *vraies*. Les pulsations communiquées consistent en une simple succession de soulèvements et d'affaiblissements. Il n'en est plus de même pour les pulsations réelles ; à chaque battement la tumeur *augmente de volume en tous sens*. Lorsque plusieurs doigts sont appliqués au pourtour de la tumeur, ils sont, à chaque palpation, écartés les uns des autres dans tous les sens.

Nous mentionnerons ici les *mouvements visibles de fluctuation*, qui s'observent dans certains cas d'épanchement liquide du péricarde, lorsque la quantité de liquide n'est pas trop petite, la paroi thoracique pas trop épaisse, et les contractions cardiaques assez énergiques. Si certains auteurs ont mis en doute l'existence de ce phénomène, mes propres observations me permettent d'en affirmer la réalité. Il s'agit là évidemment de mouvements de liquide visibles occasionnés par les contractions du cœur elles-mêmes.

B. — Palpation de la région précordiale.

On a vu dans le chapitre précédent jusqu'à quel point la palpation est utile pour l'exploration du choc de la pointe, du choc du cœur et des pulsations anévrismales. Il nous reste à étudier le choc valvulaire palpable et les bruits accessibles à la palpation.

a) **Choc valvulaire palpable.** — Assez souvent on réussit à sentir le déplissement des valvules sous forme d'un choc court et nettement tranché, que l'on désigne sous le nom de *choc valvulaire palpable*. Si ce choc coïncide avec celui de la pointe du cœur ou avec le pouls carotidien, on le rapportera, il va sans dire, à la valvule mitrale ou à la tricuspide ; dans le cas contraire, il sera dû aux valvules sigmoïdes de l'orifice de l'aorte ou de l'artère pulmonaire.

Le *choc valvulaire systolique* (mitral et tricuspidien) ne possède pas une signification diagnostique spéciale. On le rencontre chez bon nombre d'individus bien portants, quand une grande partie du cœur se trouve recouverte par le bord antérieur du poumon gauche. En cas d'absence complète du choc de la pointe, on observe dans ces conditions, comme le dit Traube, « dans la région comprise entre le 3e et le 6e cartilage costal et vers le segment inférieur du sternum, un ébranlement coïncidant avec la systole ventriculaire », et qui est dû uniquement aux vibrations systoliques des valvules mitrale et tricuspide.

D'après mes observations personnelles, le *choc valvulaire diastolique* (valvules sigmoïdes) est tout aussi fréquent, quoique les traités de patho-

logie n'en disent rien. Examinez un certain nombre de personnes bien portantes, et vous verrez que chez plusieurs d'entre elles vous percevrez un choc diastolique bref et net, qui semble venir de la profondeur. On le trouve habituellement avec son maximum de netteté sur le sternum, au niveau des 2e et 3e cartilages costaux ; toutefois, il se propage quelquefois plus bas sur une étendue plus ou moins considérable. Il ne faut point pour le produire une activité et une excitation cardiaques spéciales. Le choc diastolique, pas plus que le choc systolique, ne mérite donc une *mention* spéciale au point de vue du diagnostic.

Mais il en est tout autrement quand, au lieu d'avoir affaire à un choc valvulaire diffus, on se trouve en présence d'un *choc valvulaire diastolique localisé*. Celui-ci se rencontre le plus souvent dans le 2e espace intercostal gauche, immédiatement contre le sternum, et doit être rapporté, en ce cas, aux valvules semi-lunaires de l'artère pulmonaire. Les causes peuvent en être variées ; il peut s'agir soit de conditions de transmission particulièrement favorables, soit d'un excès de tension des valvules. Les conditions de transmission sont éminemment favorables lorsque le bord médian du poumon, qui recouvre l'artère pulmonaire à son origine et la sépare de la paroi de la poitrine, est infiltré et par conséquent privé d'air, ou s'il est rétracté au point de permettre le contact direct de l'artère avec la paroi thoracique ; on constate alors le plus souvent des pulsations visibles de l'artère pulmonaire.

L'augmentation d'énergie dans la tension des valvules sigmoïdes de l'artère pulmonaire se produit lorsque l'action du ventricule droit rencontre des résistances anormales. Cet accident s'observe le plus souvent dans les lésions de la valvule mitrale et dans les affections chroniques du poumon. Dans ce dernier cas, le phénomène devient d'autant plus frappant qu'il existe de meilleures conditions de transmission des vibrations valvulaires. Lorsqu'on applique l'index d'une main dans le 2e espace intercostal gauche, immédiatement contre le bord du sternum, et celui de l'autre sur la région du choc de la pointe, on perçoit alternativement le soulèvement systolique de la pointe et le choc diastolique bref de l'artère pulmonaire.

A plusieurs reprises, je fus à même d'observer un choc valvulaire diastolique énergique perceptible par la vue ; je constatai dans ces cas un ébranlement diastolique de très courte durée ayant lieu dans le 2e espace intercostal gauche.

Dans le 2e espace intercostal droit, près du rebord sternal, le choc valvulaire diastolique s'observe bien plus rarement. Il est alors dû aux valvules aortiques. Autant que je sache, on n'a, jusqu'à l'heure qu'il est, rapporté que des observations où il s'agissait d'augmentation d'énergie dans la tension des valvules sigmoïdes de l'aorte, par exemple dans l'hypertrophie du ventricule gauche consécutive à l'atrophie rénale.

b) **Bruits palpables.** — Les altérations morbides du cœur engendrent fréquemment des bruits pathologiques surtout perceptibles à l'ausculta-

tion, mais qui, dans certains cas, deviennent accessibles à la palpation. On divise ces bruits, suivant leur point d'origine, en *endocardiques* et *péricardiques* ; aussi les bruits palpables prennent, à leur tour, naissance soit dans les cavités du cœur, soit dans la cavité du péricarde.

Ordinairement la distinction des bruits endocardiques des bruits péricardiques est possible rien que par l'impression communiquée à la main exploratrice. Les bruits péricardiques déterminent une sensation de frôlement, de frottement, de raclage, de râpe en mouvement et se distinguent par leur caractère nettement interrompu ; les bruits endocardiques, au contraire, sont continus et donnent une impression pareille à celle que l'on ressent en caressant un chat qui ronronne, ou en palpant une corde exécutant des vibrations.

Le diagnostic différentiel est rendu plus facile toutes les fois que les bruits ne sont perceptibles que si la main exerce une forte pression sur l'espace intercostal ; on peut être certain qu'il s'agit alors de bruits péricardiques développés grâce au contact plus intime des feuillets péricardiques juxtaposés.

Il faut également tenir compte du moment où se produisent les bruits. Les bruits endocardiques correspondent toujours exactement aux phases de l'activité cardiaque et sont par conséquent systoliques, diastoliques ou présystoliques. Les bruits péricardiques, au contraire, n'ont pas de caractère systolique ou diastolique précis ; ils suivent les diverses phases cardiaques, se rapprochant tantôt de l'une, tantôt de l'autre. Si le doute persiste, il faut avoir recours à l'auscultation et à la percussion.

Les deux sortes de bruits palpables ont, en ce qui concerne la palpation, un seul caractère commun ; ils deviennent inaccessibles au palper (non pas pour l'ouïe) en cas d'inspiration profonde. Cela tient à ce que le poumon gauche va recouvrir la surface antérieure du cœur et rend impossible par conséquent la perception des bruits par la main exploratrice.

Les bruits endocardiques sont désignés sous le nom de *frémissement cataire* (Laënnec) ; ceux du péricarde sous le nom d'*affrictus* ou de *frottement péricardique*.

Le *frémissement cataire* implique généralement l'idée d'un bruit endocardique très intense. C'est ce qui explique pourquoi de temps à autre il disparaît lorsque le cœur fonctionne avec calme, et pourquoi aussi on peut le provoquer artificiellement par des efforts physiques ou des excitations psychiques, des inspirations profondes et accélérées, par une marche rapide, ou en passant vivement et coup sur coup de la position couchée à la position assise. La règle n'est évidemment pas sans exceptions. Parfois même il existe une disproportion frappante entre l'intensité du frémissement cataire et le peu de force acoustique du bruit. Comme tous les processus en question reposent sur la formation de tourbillons sanguins, Leichtenstern pense que, dans certains cas, ces tourbillons possèdent bien une intensité suffisante pour être perçus sous forme de frémissement cataire, mais qu'il leur manque la rapidité nécessaire pour frapper l'oreille sous forme de bruit ; et réciproquement que dans d'autres

la rapidité des tourbillons et partant la formation du bruit ne laisse rien à désirer, mais le grand nombre de vibrations nuit à la discontinuité du bruit à la palpation, c'est-à-dire à la netteté du frémissement cataire.

Plus loin, nous dirons que les bruits endocardiques apparaissent tantôt à la suite de lésions valvulaires du cœur (*bruits organiques*) et que tantôt ils existent en l'absence de toute altération de ce genre (*bruits accidentels, anorganiques, anémiques ou sanguins*). Dans ces derniers cas, on n'observe pas d'habitude de frémissement cataire.

L'expérience nous apprend que la fréquence du frémissement cataire varie avec la nature de la lésion valvulaire. Lorsqu'il se perçoit à la pointe du cœur, il est en rapport avec des altérations de la valvule mitrale, l'insuffisance le produit plus rarement que la sténose. En connexion avec ce fait, on rencontre dans ces cas des frémissements plus souvent diastoliques ou présystoliques que systoliques. Les frémissements présystoliques sont fréquemment, et c'est là une particularité qui les distingue, plus nets au début et vers la fin que dans leur période intermédiaire.

Dans le rétrécissement de l'orifice aortique, on observe fréquemment un frémissement systolique particulièrement énergique, surtout dans le 2e espace intercostal droit et sur le segment sternal avoisinant. Le frémissement diastolique est rare dans l'insuffisance des valvules aortiques ; il offre son maximum d'intensité, comme le souffle correspondant, au-devant du corps du sternum.

Les frémissements en rapport avec les lésions valvulaires du cœur droit sont rares, comme les lésions de ce genre. Par contre, lorsqu'ils existent, ils sont d'une intensité toute spéciale. S'il s'agit d'affections de l'artère pulmonaire, leur plus grande intensité correspond au 2e espace intercostal gauche ; dans les lésions tricuspidiennes, à la portion inférieure du sternum.

J'ai constaté plusieurs fois des frémissements systoliques très prononcés et très étendus dans des cas de communication anormale entre les deux moitiés du cœur (*cyanose congénitale*).

La plupart du temps, on n'observe de *bruit péricardique palpable* que lorsque les feuillets du péricarde sont devenus rugueux et dépolis à la suite de processus phlegmasiques et de dépôts fibrineux. Il n'est pas nécessaire toutefois que les feuillets soient malades tous deux ; Friedreich a montré que le frottement péricardique peut se produire en cas d'intégrité de l'un des deux. C'est au voisinage du bord gauche du sternum que le frottement péricardique siège le plus ordinairement.

Pour celui qui a beaucoup observé en clinique et assisté aux autopsies, il est certain que l'intensité du frottement n'est pas toujours en rapport avec l'étendue de la lésion. Le siège de cette dernière semble avoir une importance plus grande à ce point de vue. Il suffit quelquefois d'hémorragies insignifiantes pour déterminer un frottement péricardique très intense et très nettement perceptible à l'oreille et à la palpation.

C. — Percussion du cœur.

Pour comprendre la signification de la percussion du cœur, il faut connaître l'*anatomie clinique du cœur*. Nous allons en indiquer les éléments les plus importants.

Le cœur est suspendu dans la cavité thoracique par les gros vaisseaux. Il n'a une direction presque perpendiculaire que chez le fœtus ; chez l'homme bien portant, sa position est toujours oblique, de telle sorte que son axe vertical se dirige de droite à gauche et de haut en bas et forme avec l'axe général du corps un angle d'environ 60°. Le point de croise-

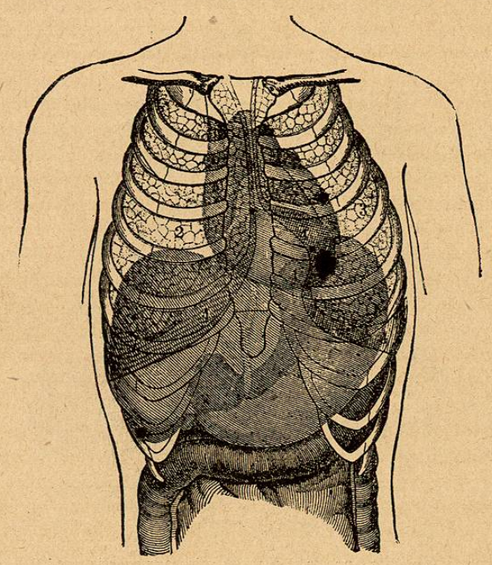

Fig. 146. — Position du cœur.
1, Cœur. — 2. Poumon droit. — 3. Poumon gauche. — 4. Espaces complémentaires.

ment de ces deux axes se trouve au-dessous du commencement du tiers moyen du sternum et à 3 centimètres environ au-dessus du milieu du diamètre cardiaque. Par conséquent, une petite portion seulement du cœur appartient au côté droit du thorax ; la plus grande appartient au côté gauche. Au point de vue du volume, les 2/3 environ siègent du côté gauche, l'autre tiers du côté droit. En regardant les figures 146 et 147, on voit que le côté droit possède : presque la totalité de l'oreillette droite à l'exception de son sommet, la moitié droite de l'oreillette gauche, la cloison interauriculaire, presque tout l'ostium veineux droit et un seg-