la rapidité des tourbillons et partant la formation du bruit ne laisse rien à désirer, mais le grand nombre de vibrations nuit à la discontinuité du bruit à la palpation, c'est-à-dire à la netteté du frémissement cataire.

Plus loin, nous dirons que les bruits endocardiques apparaissent tantôt à la suite de lésions valvulaires du cœur (*bruits organiques*) et que tantôt ils existent en l'absence de toute altération de ce genre (*bruits accidentels, anorganiques, anémiques ou sanguins*). Dans ces derniers cas, on n'observe pas d'habitude de frémissement cataire.

L'expérience nous apprend que la fréquence du frémissement cataire varie avec la nature de la lésion valvulaire. Lorsqu'il se perçoit à la pointe du cœur, il est en rapport avec des altérations de la valvule mitrale, l'insuffisance le produit plus rarement que la sténose. En connexion avec ce fait, on rencontre dans ces cas des frémissements plus souvent diastoliques ou présystoliques que systoliques. Les frémissements présystoliques sont fréquemment, et c'est là une particularité qui les distingue, plus nets au début et vers la fin que dans leur période intermédiaire.

Dans le rétrécissement de l'orifice aortique, on observe fréquemment un frémissement systolique particulièrement énergique, surtout dans le 2e espace intercostal droit et sur le segment sternal avoisinant. Le frémissement diastolique est rare dans l'insuffisance des valvules aortiques ; il offre son maximum d'intensité, comme le souffle correspondant, au-devant du corps du sternum.

Les frémissements en rapport avec les lésions valvulaires du cœur droit sont rares, comme les lésions de ce genre. Par contre, lorsqu'ils existent, ils sont d'une intensité toute spéciale. S'il s'agit d'affections de l'artère pulmonaire, leur plus grande intensité correspond au 2e espace intercostal gauche ; dans les lésions tricuspidiennes, à la portion inférieure du sternum.

J'ai constaté plusieurs fois des frémissements systoliques très prononcés et très étendus dans des cas de communication anormale entre les deux moitiés du cœur (*cyanose congénitale*).

La plupart du temps, on n'observe de *bruit péricardique palpable* que lorsque les feuillets du péricarde sont devenus rugueux et dépolis à la suite de processus phlegmasiques et de dépôts fibrineux. Il n'est pas nécessaire toutefois que les feuillets soient malades tous deux ; Friedreich a montré que le frottement péricardique peut se produire en cas d'intégrité de l'un des deux. C'est au voisinage du bord gauche du sternum que le frottement péricardique siège le plus ordinairement.

Pour celui qui a beaucoup observé en clinique et assisté aux autopsies, il est certain que l'intensité du frottement n'est pas toujours en rapport avec l'étendue de la lésion. Le siège de cette dernière semble avoir une importance plus grande à ce point de vue. Il suffit quelquefois d'hémorragies insignifiantes pour déterminer un frottement péricardique très intense et très nettement perceptible à l'oreille et à la palpation.

C. — Percussion du cœur.

Pour comprendre la signification de la percussion du cœur, il faut connaître l'*anatomie clinique du cœur*. Nous allons en indiquer les éléments les plus importants.

Le cœur est suspendu dans la cavité thoracique par les gros vaisseaux. Il n'a une direction presque perpendiculaire que chez le fœtus ; chez l'homme bien portant, sa position est toujours oblique, de telle sorte que son axe vertical se dirige de droite à gauche et de haut en bas et forme avec l'axe général du corps un angle d'environ 60°. Le point de croise-

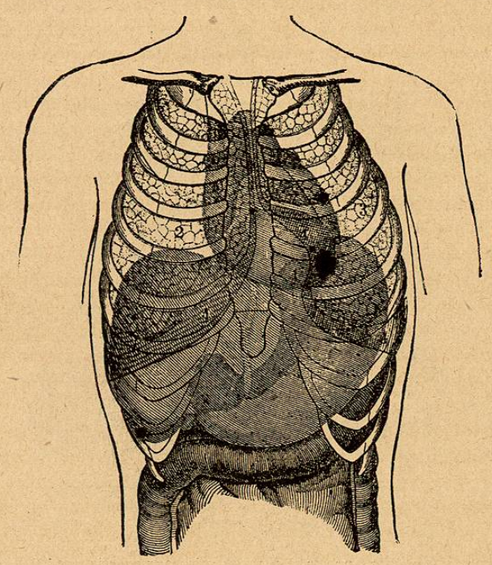

Fig. 146. — Position du cœur.
1, Cœur. — 2. Poumon droit. — 3. Poumon gauche. — 4. Espaces complémentaires.

ment de ces deux axes se trouve au-dessous du commencement du tiers moyen du sternum et à 3 centimètres environ au-dessus du milieu du diamètre cardiaque. Par conséquent, une petite portion seulement du cœur appartient au côté droit du thorax ; la plus grande appartient au côté gauche. Au point de vue du volume, les 2/3 environ siègent du côté gauche, l'autre tiers du côté droit. En regardant les figures 146 et 147, on voit que le côté droit possède : presque la totalité de l'oreillette droite à l'exception de son sommet, la moitié droite de l'oreillette gauche, la cloison interauriculaire, presque tout l'ostium veineux droit et un seg-

ment du ventricule droit large, en son milieu, d'environ 2 centimètres. V gauche, on trouve la plus grande portion du ventricule droit, la totalité du ventricule gauche, la moitié gauche de l'oreillette gauche et le sommet de l'oreillette droite.

Le point le plus élevé du cœur, qui est constitué par la limite supérieure

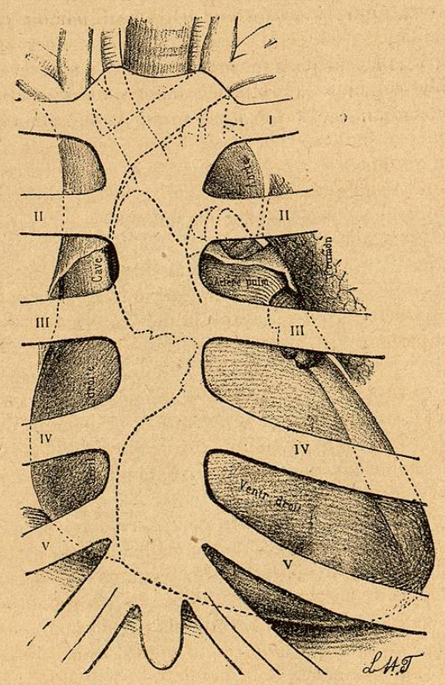

Fig. 147. — Rapports du cœur et des gros vaisseaux avec la paroi thoracique. (D'après Farabeuf, Le *système séreux*. Th. agrégation.)

de l'oreillette gauche, correspond à une ligne horizontale passant par le bord supérieur des extrémités sternales des 2es cartilages costaux. Le cœur atteint ses dimensions transversales les plus considérables à la hauteur des cartilages des 4es côtes. En ce point, il dépasse la ligne médiane de 4 à 5 centimètres, à droite, et de 7 à 9 centimètres, à gauche, chiffres qui sont d'une importance extrême pour l'interprétation des figures de la matité cardiaque. Le point le plus bas du cœur correspond aux 6es cartilages costaux.

Par suite de sa direction oblique, le cœur présente trois bords : un droit, un gauche et un inférieur.

Le bord droit est formé par l'oreillette droite. Il commence au milieu de l'extrémité sternale du 2e espace intercostal droit, suit une ligne légèrement convexe dépassant le bord droit du sternum de dedans en dehors d'environ 2 centimètres, et se termine au niveau de l'extrémité sternale du 5e cartilage costal droit.

Le bord inférieur appartient au ventricule droit. Il a une direction oblique de droite à gauche et de haut en bas ; il part de l'insertion sternale du 5e cartilage costal droit, descend obliquement vers le bord inférieur de l'insertion sternale du 6e cartilage costal gauche, croise ce cartilage un peu plus en dehors et se dirige ensuite, le long du bord supérieur de la 6e côte gauche, vers la région où se fait le choc de la pointe.

Le bord gauche est formé par le ventricule gauche. Il commence à la même hauteur que le bord droit, au milieu du 2e espace intercostal gauche et s'étend jusqu'au milieu du 5e ; sur son trajet, il correspond successivement, à peu de chose près, aux points de réunion du cartilage avec l'os des 3e, 4e et 5e côtes gauches.

On ne peut pas, à vrai dire, parler d'une face antérieure et d'une face postérieure du cœur ; comme le diaphragme qui supporte ce viscère constitue un plan un peu déclive en avant, la face antérieure convexe est plutôt une face supérieure, et la face postérieure plane est plutôt une face inférieure.

La face antéro-supérieure du cœur est recouverte en grande partie par le poumon ; seule une portion de ventricule droit demeure libre et arrive en contact direct avec la paroi thoracique. (Pour ce qui concerne le trajet exact des bords antérieurs des poumons, voyez plus haut *Percussion topographique des poumons*.)

La percussion du cœur a pour but de déterminer, en premier lieu, la partie de cet organe qui est en contact immédiat avec la paroi thoracique. C'est ce que l'on appelle *petite matité cardiaque* ou la *matité absolue* (*superficielle*). Mais il faut tâcher, en outre, de déterminer à l'aide de la percussion les segments du cœur recouverts par les poumons. On obtient alors la *grande matité cardiaque* ou la *matité relative* (*profonde*) et, dans les cas où l'on a recours à la percussion palpatoire, la *résistance cardiaque*.

La percussion du cœur doit être pratiquée sur le sujet couché ; la position assise et la station debout sont moins favorables. On évitera le décubitus latéral qui occasionne des déplacements de l'organe.

Petite matité cardiaque (**matité superficielle**). — Pour déterminer cette matité (appelée aussi matité absolue), il est de toute nécessité de pratiquer la percussion faible ou superficielle. En effet, la percussion forte nous permettrait d'entendre le son fort donné par les bords pulmonaires aérés avoisinants. Elle est représentée, chez les sujets bien portants, par un triangle qui, théoriquement, peut se construire de la façon suivante : on relie à l'aide d'une horizontale la région du choc de la pointe avec le bord supérieur de l'insertion sternale du 6e cartilage costal ; puis on tire

une verticale suivant, de bas en haut et de très près, le rebord sternal gauche, depuis l'insertion sternale du 6e cartilage costal jusqu'au bord inférieur de la même insertion du 4e cartilage costal gauche, et enfin de là une ligne droite qui rejoint la région du choc de la pointe. On obtient ainsi un triangle à peu près rectangulaire, où l'on distingue un côté inférieur, un côté droit et une hypoténuse située à gauche. Les deux côtés sont presque d'égale longueur et ont en moyenne de 5 à 8 centimètres.

Dans bien des cas l'hypoténuse n'est pas une ligne droite, mais une ligne brisée ; dans ces cas le triangle de matité se transforme en un quadrilatère irrégulier (fig. 148). Il s'agit là moins d'une ligne brisée que d'une ligne courbe, dont la convexité regarde en dehors et qui cour d'abord parallèlement à la 4e côte gauche pour s'incurver ensuite vers le bas.

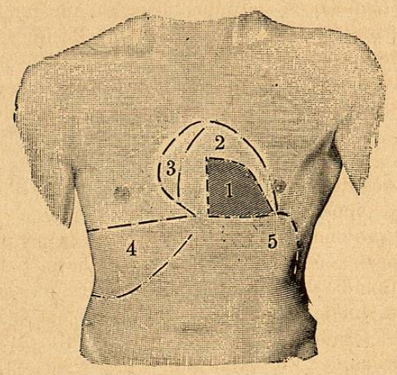

Fig. 148. — Configuration de la matité cardiaque.
1. Petite matité cardiaque. — 2. Grande matité cardiaque. — 3. Résistance cardiaque. — 4. Matité hépatique. — 5. Espace semi-lunaire. (D'après une photographie.)

La délimitation de la matité absolue du cœur ne rencontre aucune difficulté avec l'emploi de la percussion superficielle. Mais cela n'est vrai que pour les limites droite et gauche. Bien souvent, la limite inférieure est impossible à établir par la percussion, parce que le lobe gauche du foie est situé contre le cœur et que le son de cet organe ne diffère en rien de celui du cœur. Dans des cas semblables on sera obligé de construire la limite inférieure d'une façon théorique, comme il vient d'être spécifié.

Dans certains cas, on réussit à déterminer par la percussion la moitié gauche externe de la limite inférieure : c'est lorsque le lobe hépatique ne s'étend pas jusqu'à la région du choc de la pointe et qu'alors le cœur est sus-jacent à l'estomac ; la limite entre le cœur et ce dernier est reconnaissable à l'apparition d'une sonorité tympanique.

Quelques médecins se contentent de déterminer la petite matité cardiaque. Toutefois cette manière d'agir est parfois fallacieuse, car l'étendue de la petite matité cardiaque dépend non seulement des altérations du cœur, mais aussi de celles des bords pulmonaires avoisinants. C'est ainsi que l'infiltration et la rétraction des bords pulmonaires donnent lieu à un accroissement anormal de la petite matité cardiaque ; tandis qu'elle est considérablement réduite en cas d'emphysème pulmonaire. Le vrai état des choses peut parfois être démêlé si l'on prend en considération les modifications respiratoires de l'étendue de la petite matité cardiaque ; mais des difficultés sérieuses peuvent parfois surgir quant à l'interprétation diagnostique exacte des phénomènes observés, et cela toutes les fois que les bords pulmonaires sont immobilisés ou que l'on a affaire à l'oblitération des espaces pleuraux complémentaires destinés à les recevoir.

A n'en pas douter, la détermination de la grande matité cardiaque importe davantage pour le diagnostic des altérations vraies du cœur : en effet, la grande matité ne dépend pas autant de l'état des bords pulmonaires.

Grande matité cardiaque (matité profonde). — Pour déterminer la grande matité cardiaque (appelée aussi matité relative ou totale), c'est à la percussion forte et profonde que l'on aura recours, la percussion légère ne permettant de percevoir que le son intense des bords pulmonaires recouvrant le cœur. Comme dans ce cas il s'agit non d'un son de percussion grave, mais d'un son de percussion relativement mat, il est aisé de comprendre que sa détermination présente plus de difficulté que celle de la petite matité cardiaque. Elle exige plus d'expérience et une oreille plus exercée.

La détermination exacte de la grande matité cardiaque devient difficile surtout quand la paroi thoracique est très épaisse ou est le siège d'une infiltration œdémateuse ; dans ces conditions, on trouve pour cette matité ordinairement une étendue trop petite.

La grande matité affecte, comme la matité absolue, une forme à peu près triangulaire, dans laquelle on distingue un côté droit, un côté gauche et un côté inférieur (fig. 148). Ce dernier se confond naturellement avec la limite inférieure de la petite matité, en la dépassant à droite comme à gauche. Le côté *droit* commence le plus souvent au bord sternal du 3e cartilage costal gauche, suit une ligne légèrement convexe vers la droite et se termine habituellement à l'extrémité sternale du 5e cartilage costal droit. Donc, en ce point, les limites droites de la grande et de la petite matité sont séparées entre elles par la largeur du sternum, ce qui correspond à un espace d'environ 4 centimètres. Le côté *gauche* de la grande matité cardiaque commence en haut, également à l'extrémité sternale du 3e cartilage costal gauche, dépasse en dehors la limite de la matité absolue de 2 à 3 centimètres, se dirige suivant une ligne à convexité regardant à gauche et en dehors vers le 5e espace intercostal, où il se termine à la partie la plus externe de la région du choc de la pointe.

Ce n'est qu'à ses limites inférieure et gauche que la grande matité car-