2. — Examen des artères.

Par suite des ramifications multiples de l'arbre artériel, l'exploration des artères peut être pratiquée sur la presque totalité de la surface du corps ; certaines régions offrent cependant un intérêt tout particulier et tout à fait spécial. Comme toujours, l'examen physique comporte l'inspection, la palpation, la percussion et l'auscultation.

A. — Inspection des artères.

a) **Pulsations visibles des artères.** — L'expression visible de l'activité d'une artère consiste dans la réplétion rythmique de l'artère, isochrone à la systole du cœur. C'est ce qui constitue la *pulsation*. Chez les individus bien portants, à l'état de repos physique et psychique, les pulsations des artères, même des grosses artères, sont d'ordinaire à peine perceptibles à l'œil nu. Il se produit alors des battements vifs et des chocs rythmiques dans la région latérale du cou ; aussi, on voit dans la fosse jugulaire survenir des ébranlements rythmiques ; quelquefois même les petites artères, telles que la temporale, sont le siège de pulsations distinctes. On observe ce fait à la suite d'efforts physiques, dans les états fébriles, dans l'excitation psychique et dans les troubles nerveux des mouvements du cœur. Il est de règle de constater la pulsation renforcée, visible, dans l'hypertrophie du ventricule gauche ; et cette pulsation atteint son plus haut degré, lorsqu'il s'agit d'une insuffisance aortique (1).

En effet, dans cette lésion de la valvule aortique, nous avons affaire non seulement à l'hypertrophie du ventricule gauche, mais encore à un système artériel rempli d'une quantité anormale de sang, à savoir, la quantité normale de sang augmentée du sang qui, en raison de l'insuffisance aortique, régurgite dans le ventricule gauche pendant la diastole. Un œil attentif s'apercevra bien vite qu'outre la pulsation dans les petites artères, il existe encore un autre caractère visible : nous voulons parler des *flexuosités anormales* des artères.

b) **Pouls capillaire.** — Il faut accorder une mention spéciale au *pouls capillaire*, qui a été étudié en détail, notamment par Quincke. Chez les

(1) Ce phénomène est désigné, dans l'insuffisance aortique, sous le nom de *danse des artères*.

individus bien portants, on peut déjà observer sur les capillaires de la matrice unguéale de la rougeur qui coïncide avec la systole cardiaque et de la pâleur pendant la diastole. Le phénomène apparaît avec le plus de netteté à la limite qui sépare la portion rouge de la portion blanche de l'ongle. Cette limite s'avance et recule d'une manière rythmique à chaque battement du cœur. On peut aussi percevoir distinctement le pouls capillaire en frottant la peau de la face, par exemple, au front, et en observant les déplacements rythmiques que subissent les limites de la zone cutanée rougie par le frottement. La rougeur et la pâleur rythmiques peuvent aussi s'observer sur la muqueuse palatine, de même que sur le tégument externe quand celui-ci est, d'une manière fortuite, fortement injecté en cas d'érysipèle. Le pouls capillaire augmente dans certaines conditions pathologiques. Quincke l'a constaté au maximum dans l'insuffisance des valvules aortiques. A la face, Lebert et Quincke ont rencontré le pouls capillaire dans l'anévrisme de l'aorte. Enfin ce dernier auteur l'a encore observé, plus prononcé que d'habitude, dans la chlorose et dans la paralysie de la tunique moyenne des artères.

c) **Pulsations épigastriques.** — Les *pulsations épigastriques* se traduisent par des ébranlements cardio-systoliques des téguments abdominaux, que l'on constate principalement dans l'espace compris entre l'appendice xiphoïde et les arcs costaux avoisinants, et qui peuvent s'étendre jusqu'à l'ombilic et plus bas encore. Leur genèse n'est pas univoque, car tantôt il s'agit de pulsations transmises du muscle cardiaque, tantôt d'impulsions communiquées par l'aorte abdominale et plus rarement par les artères cœliaque et mésaraïque supérieure.

Les pulsations épigastriques sont d'origine myocardique, toutes les fois que le diaphragme et avec lui la totalité du cœur s'abaissent d'une façon absolument anormale. La position anatomique du cœur indique que la portion animée de battements doit être le bord inférieur du cœur, constitué par le ventricule droit. Il ne peut subsister aucun doute sur la nature de la pulsation, dans les cas où l'on peut palper directement, au moment de la systole, le muscle cardiaque dur et proéminent. Ajoutez à cela que les oscillations pulsatiles coïncident exactement avec le choc de la pointe et qu'à leur niveau on perçoit les sons du cœur d'une façon aussi distincte que sur tout le reste de la région précordiale. Le maximum d'intensité des ébranlements pulsatiles se constate exceptionnellement à gauche de l'appendice xiphoïde, tandis qu'à droite ils sont peu ou point perceptibles. L'abaissement du diaphragme et du cœur est fréquent surtout dans l'emphysème alvéolaire du poumon ; mais il peut se produire également dans l'hypertrophie cardiaque, par suite de l'augmentation de poids de l'organe. Moi-même, je l'ai observé aussi dans des cas de péricardite et de pleurésie gauche.

Dans certaines circonstances, le rythme des pulsations épigastriques change, en ce sens que durant la systole cardiaque on observe une légère rétraction et durant la diastole une voussure très nette. Cette éventualité

peut se produire dans les cas de synéchie péricardique dont nous avons déjà parlé, ou encore dans la locomotion exagérée du cœur, lorsque le déplacement systolique de ce viscère en bas et à gauche est extraordinairement accusé. Dans ce dernier cas, il n'est pas rare de constater des rétractions systoliques des espaces intercostaux le long du sternum, rétractions dont nous avons déjà parlé dans un chapitre précédent.

Chez les individus sains, on observe quelquefois des pulsations épigastriques communiquées aux parois abdominales par l'aorte abdominale. Leur siège, en rapport avec le trajet de cette artère, est à gauche de la ligne médiane ; souvent, elles s'étendent vers la partie inférieure. Elles se distinguent des pulsations d'origine cardiaque principalement en ce que toujours elles sont en retard sur le choc de la pointe, le sang ayant besoin d'un certain espace de temps pour arriver du cœur dans l'aorte abdominale ; de plus, en ce qu'à leur niveau on n'entend rien, ou simplement un son cardio-systolique. Très souvent on peut atteindre du doigt l'aorte abdominale animée de pulsations et la suivre le long de la colonne vertébrale jusqu'à sa bifurcation iliaque (1).

La propagation des battements aortiques aux parois abdominales est naturellement favorisée si le cœur se contracte énergiquement. En certains cas, le lobe gauche du foie ou l'estomac rempli d'aliments solides servent à la transmission des battements aortiques, et c'est ce qui explique le caractère parfois passager du phénomène. Cette transmission peut être favorisée d'une façon spéciale par l'existence des tumeurs hépatiques ou stomacales ; par contre, une réplétion très médiocre de l'estomac et des intestins peut aussi engendrer des pulsations épigastriques, c'est ce qu'on observe dans le cancer de l'œsophage, dans l'ulcère rond de l'estomac, lorsqu'il est accompagné de vomissements violents dans la méningite cérébro-spinale et dans beaucoup d'états d'inanition (2).

Il n'est pas rare de rencontrer de violents battements épigastriques chez les hystériques et les nerveux ; il faut peut-être les attribuer à des troubles d'innervation locale des parois vasculaires (3).

La dilatation anévrismatique des artères abdominales est une cause très importante des pulsations épigastriques. Les anévrismes siègent le plus souvent sur l'aorte abdominale elle-même ; plus rarement sur les artères cœliaque et mésaraïque. L'existence d'une tumeur pulsatile et augmentant de volume dans tous les sens empêche de les confondre avec les états précédemment décrits.

(1) Les battements exagérés de l'aorte sont souvent un signe d'*aortite abdominale ;* ils s'accompagnent alors de sensibilité douloureuse du vaisseau et d'un signe, décrit par Brodier et Durand-Viel, qui consiste dans la déviation de l'aorte, rejetée à gauche de la colonne vertébrale.

(2) L'existence de ces pulsations aortiques transmises par le côlon rempli de matières fécales peut prêter à confusion et être prise pour une tumeur anévrismale.

(3) Ces pulsations épigastriques, si fréquentes chez les nerveux, M. Glénard les attribue à l'abaissement du côlon transverse, qui laisse l'aorte à nu au-dessus de l'ombilic. Cet auteur considère la chute des viscères abdominaux (splanchnoptose) comme une des principales causes de la neurasthénie.

Parfois l'on observe des *pulsations hépatiques artérielles.* Lebert les a rencontrées dans la maladie de Basedow et les explique par l'augmentation de la fluxion artérielle. O. Rosenbach en a constaté également dans deux cas d'insuffisance aortique.

Il ne faut pas confondre les pulsations artérielles hépatiques avec le pouls veineux hépatique, tel qu'il se présente dans l'insuffisance tricuspidienne (voir plus loin).

d) **Pulsations des anévrismes.** — Les *dilatations anévrismatiques* d'artères situées à la superficie apparaissent sous forme de tumeurs pulsatiles. Lorsque les artères sont situées dans la profondeur, la tumeur pulsatile ne se manifeste qu'après que les tissus sus-jacents ont été usés et refoulés. Il faut du reste éviter de regarder toute tumeur animée de battements comme un anévrisme, car, lorsque des tumeurs solides siègent au-devant d'une artère d'un certain calibre, elles se trouvent animées également de soulèvements rythmiques. La palpation établira le diagnostic différentiel. Dans le cas d'une tumeur solide située au-devant d'une artère, on constate de simples soulèvements et affaissements, tandis que l'anévrisme, par suite de l'afflux sanguin systolique, augmente de volume en tous sens à chaque battement ; il y a une expansion que la main appliquée tout entière sur la tumeur constate aisément : les doigts s'écartent les uns des autres.

e) **Pulsations artérielles dans le rétrécissement de l'isthme aortique.** — On remarque des modifications d'un caractère tout spécial du côté des artères périphériques, toutes les fois que l'*aorte est oblitérée ou notablement rétrécie au point d'insertion du conduit de Botal.* Dans ces conditions, le sang ne peut arriver à la moitié inférieure du corps que si la communication de l'aorte initiale avec l'aorte descendante se trouve assurée par des voies collatérales. Dans ce cas, les artères collatérales augmentent notablement de volume, et tandis qu'à l'état normal leurs pulsations sont pour ainsi dire insaisissables, on se trouve en face de cordons vasculaires de la grosseur du doigt, animés de battements très vifs et fortement vibrants à la palpation. Voici les principales d'entre ces voies collatérales :

a) Artères sous-clavière, mammaire interne, épigastrique supérieure, épigastrique inférieure, iliaque ;

b) Artères sous-clavière, mammaire interne, intercostales antérieures, intercostales postérieures, aorte descendante ;

c) Artères sous-clavière, transverse du cou, dorsale de l'omoplate, intercostales, aorte descendante ;

d) Artères sous-clavière, transverse de l'omoplate, sous-scapulaires, intercostales postérieures, aorte descendante.

B. — Palpation des artères.

a) **Pouls vibrant.** — Plus les artères battent violemment, plus leurs battements deviennent distincts et d'accès facile pour le doigt explorateur. Parfois, on perçoit pendant la palpation un frémissement bref, spontané, qu'on désigne sous le nom de *pouls vibrant*. Le plus souvent, ce phénomène est limité aux artères carotide et sous-clavière ; il se produit avec le plus d'intensité dans l'insuffisance aortique.

Il ne faut pas confondre avec ce dernier le pouls *frémissant* que l'on provoque artificiellement par la compression de l'artère avec le doigt, et que l'on peut développer au niveau de toutes les artères un peu volumineuses accessibles à la palpation. Ce frémissement est alors favorisé par l'accélération et l'excitation des contractions cardiaques. On réussit spécialement, chez les individus maigres, avec l'aorte abdominale, qui se laisse très facilement comprimer contre la colonne vertébrale. La pression doit, du reste, avoir une certaine énergie pour que le phénomène se produise, mais elle ne doit pas dépasser certaines limites, sinon tout disparaîtrait. Le frémissement ne possède point de signification diagnostique spéciale ; il se traduit acoustiquement par un souffle, le *souffle de compression*. Le frémissement et le bruit de souffle sont redevables de leur origine aux tourbillons sanguins se produisant au delà de l'endroit où a lieu la compression, dès que le sang a traversé le rétrécissement.

b) **Pouls palpable dans la fosse jugulaire.** — Quelquefois, l'on sent des *pulsations dans la profondeur de la fosse jugulaire*. En dehors des cas d'anévrisme de l'aorte, on les constate encore quand la crosse aortique occupe congénitalement une position très élevée ou que, en l'absence de toute lésion anévrismatique vraie, elle a subi une forte distension et une dilatation diffuse.

c) **Inégalité de caractère des pouls homonymes.** — A l'état physiologique, les artères homonymes des deux moitiés du corps présentent une réplétion et des qualités identiques. L'*inégalité de caractères des pouls homonymes* peut reconnaître bien des causes. C'est ainsi que les *embolies* et les *thromboses* se trahiront par l'absence ou l'affaiblissement considérable du pouls dans l'artère intéressée. Parfois ce sont des lésions locales et étroitement circonscrites des parois vasculaires qui amènent le rétrécissement du calibre artériel et l'affaiblissement du pouls. La contracture de la tunique musculaire des artères est capable également de produire les mêmes effets, le plus souvent d'une façon passagère. D'autres fois, il s'agit de compression par des tumeurs ou de processus inflammatoires. Enfin, le phénomène peut être le résultat d'anomalies artérielles ; le fait arrive fréquemment pour l'artère radiale.

d) **Pouls retardé.** — La réplétion de l'artère et par conséquent le pouls sont d'autant plus en retard sur le choc de la pointe que l'artère est plus périphérique ; mais les artères homonymes se remplissent des deux côtés en même temps. L'*augmentation du retard* sur le choc de la pointe ou l'absence d'isochronisme dans la réplétion d'artères homologues indique, la plupart du temps, des lésions pathologiques très importantes.

Tripier a fait remarquer que, dans l'insuffisance aortique, le pouls carotidien (et tous les autres, naturellement) est ordinairement très en retard sur le choc de la pointe : au début de la systole cardiaque, il faut d'abord en effet, que la résistance du sang refluant de l'aorte soit surmontée, avant que le courant sanguin puisse librement cheminer vers la périphérie. Le retard est plus accentué encore dans les cas où il existe sur l'aorte ascendante des dilatations anévrismales, car il est évident que le sang chassé du cœur éprouvera un certain ralentissement au niveau de ces dilatations.

On a constaté des modifications très curieuses et très importantes au point de vue du diagnostic, lorsque l'anévrisme siège en quelque autre endroit de l'aorte. Dans ce cas le pouls avance dans toutes les artères qui naissent de l'aorte entre l'anévrisme et le cœur. S'il existe, par exemple, un anévrysme sur l'arc aortique entre le tronc brachio-céphalique et la sous-clavière gauche, le pouls de la carotide et de la radiale droite avancera sur celui de la carotide gauche, de la radiale gauche et des deux artères crurales. Enfin, si la dilatation anévrismale s'est développée sur l'aorte descendante, les pouls des artères de la moitié supérieure du corps seront isochrones et en avance sur ceux des artères crurales.

Le pouls des artères crurales est considérablement affaibli et retardé dans les cas de sténose congénitale de l'aorte près du conduit de Botal. Cela tient à ce que ces artères ne reçoivent leur sang qu'après bien des détours.

Lorsque le pouls ne retarde que dans une seule artère, cela indique toujours des affections purement locales. Il en est ainsi dans les anévrismes périphériques et les rétrécissements d'une artère de la périphérie ; ces derniers peuvent résulter d'une compression extérieure, d'un épaississement des parois artérielles, d'une oblitération de nature embolique ou d'une contracture de la tunique musculaire.

e) **Pouls paradoxal unilatéral.** — Sous le nom de *pouls paradoxal unilatéral*, Weil a décrit un phénomène qui consiste en la disparition, d'un seul côté, du pouls radial au summum de l'inspiration, plus rarement pendant l'expiration. Il est dû, semble-t-il, à ce que, par suite de processus inflammatoires, il s'est développé des adhérences entre les parois de l'artère sous-clavière et la plèvre pulmonaire, de sorte que, selon l'étendue des synéchies, c'est tantôt le mouvement expiratoire du poumon qui distend, infléchit et rétrécit ou même obture la lumière du vaisseau. Le phénomène s'accompagne d'un frémissement et de la production d'un souffle au niveau de la sous-clavière ; ce dernier sera décrit ultérieure-

ment sous le nom de *souffle de la sous-clavière*. Comme les lésions pleurales s'associent le plus souvent à des processus phlegmasiques des poumons, on ne peut nier que le phénomène en question ne soit de quelque valeur pour le diagnostic de la tuberculose pulmonaire.

Hamburger a attiré l'attention sur un phénomène qui se trouve, dans une certaine mesure, en opposition avec le précédent. En repoussant fortement les épaules en arrière et en bas, et en réunissant les mains derrière le siège, une inspiration profonde fait disparaître le pouls radial des deux côtés chez les individus bien portants. Hyrtl explique la chose par la compression qu'exerce la première côte sur l'artère sous-clavière. Lorsque, par suite de périchondrite ossifiante, la première côte est devenue immobile, le pouls radial persiste malgré l'inspiration la plus profonde. Et comme les altérations des cartilages costaux se développent avec fréquence dans la tuberculose pulmonaire, Hamburger a voulu utiliser le phénomène en question pour le diagnostic de cette affection. Sa manière de voir a été confirmée dans sept cas contrôlés par l'autopsie.

f) **Calcification palpable du tube artériel.** — Dans les artères périphériques, on reconnaît souvent la *calcification de la tunique moyenne* par la palpation ; on sent des nodosités, des inégalités le long du conduit vasculaire normalement lisse. On réussit quelquefois à sentir toute une série d'anneaux calcaires juxtaposés, comme si l'on passait le doigt le long de la trachée d'un animal de petite taille. Cette altération peut devenir très importante pour le diagnostic, parce qu'elle permet de supposer des lésions analogues du côté de l'aorte, qui donneront souvent l'explication d'autres phénomènes existant du côté de l'appareil circulatoire.

C. — Percussion des artères.

La percussion dans l'examen des artères est d'un usage très restreint. On y a recours pour la délimitation des anévrismes (fig. 155) ou pour le diagnostic différentiel de ces derniers avec les tumeurs gazeuses.

Les dilatations *diffuses* de l'aorte ascendante se traduisent à la percussion par une matité dépassant la largeur du doigt, sise à côté du bord droit du sternum, dans le domaine des 1er et 2e espaces intercostaux. Le plus souvent, il existe en même temps dans la région indiquée des battements isochrones au pouls (1).

(1) La percussion est un des moyens les plus sûrs de reconnaître le volume de l'aorte.

Il résulte des recherches de Peter que, par la percussion de la région préaortique, c'est-à-dire de cette partie de la paroi thoracique antérieure comprise entre les 3e et 2e espaces intercostaux gauches et droits et la portion du sternum correspondante, on constate une matité dont le diamètre transversal est, *chez l'homme*, au minimum de 4 centimètres, ordinairement de 5 centimètres et au minimum de 5 cm. 5 ; tandis qu'il est, *chez la femme*, au minimum de 2 cm. 5, ordinairement de 3 centimètres et au maximum de 3 cm. 5. Donc toutes les fois que, dans cette région, la percussion démontrera l'existence d'une matité plus étendue que celle que nous venons d'indiquer, on sera autorisé à conclure à une dilatation de l'aorte, attendu

C. — Auscultation des artères.

L'auscultation des artères exige de grandes précautions. Toute pression imprudente du stéthoscope, toute position non convenable des membres en modifie le résultat. On a proposé de n'employer pour l'auscultation des artères que des stéthoscopes flexibles. Cela est inutile ; mais

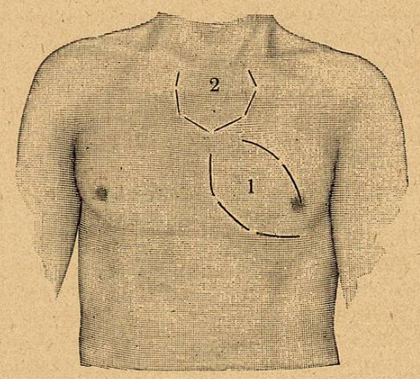

Fig. 155. — Grande matité cardiaque (1) et matité d'un anévrisme de l'aorte ascendante (2) chez un homme de 42 ans. (D'après une photographie. Obs. personnelle. Clinique de Zurich.)

ce qui, en tous cas, est nécessaire, c'est que l'orifice inférieur de l'instrument ne soit pas trop large, afin de pouvoir ausculter les petites artères. Les bords de cet orifice ne doivent pas non plus être aigus, afin que l'auscultation ne soit pas douloureuse pour le malade, alors même que pour une cause ou une autre il conviendrait d'exercer une certaine pression sur le stéthoscope. Au point de vue de la commodité, il nous semble qu'un stéthoscope d'une certaine longueur est très recommandable.

A l'état normal, on ne perçoit au niveau de grosses artères que des sons, c'est-à-dire des phénomènes acoustiques brefs et nettement limités. L'apparition de souffles indique toujours un processus pathologique. Ces derniers peuvent naître dans les artères, *bruits autochtones*, ou être trans-

que, les lésions de l'artère pulmonaire étant infiniment rares, c'est, dans la grande majorité des cas, à une maladie de l'aorte qu'il faut songer.

Quand le sternum est très bombé à la partie supérieure, il est nécessaire, pour pratiquer la percussion de l'aorte, de faire asseoir le malade et même de le faire pencher en avant, de façon à rapprocher le plus possible l'aorte du sternum. Autrement, si le malade reste couché, l'aorte se dérobe à la percussion en raison de son éloignement du sternum.

Cette exploration donne des résultats d'une parfaite précision si on se sert du plessigraphe de Peter, que nous avons décrit plus haut (V. *Technique de la percussion*).