ment sous le nom de *souffle de la sous-clavière*. Comme les lésions pleurales s'associent le plus souvent à des processus phlegmasiques des poumons, on ne peut nier que le phénomène en question ne soit de quelque valeur pour le diagnostic de la tuberculose pulmonaire.

Hamburger a attiré l'attention sur un phénomène qui se trouve, dans une certaine mesure, en opposition avec le précédent. En repoussant fortement les épaules en arrière et en bas, et en réunissant les mains derrière le siège, une inspiration profonde fait disparaître le pouls radial des deux côtés chez les individus bien portants. Hyrtl explique la chose par la compression qu'exerce la première côte sur l'artère sous-clavière. Lorsque, par suite de périchondrite ossifiante, la première côte est devenue immobile, le pouls radial persiste malgré l'inspiration la plus profonde. Et comme les altérations des cartilages costaux se développent avec fréquence dans la tuberculose pulmonaire, Hamburger a voulu utiliser le phénomène en question pour le diagnostic de cette affection. Sa manière de voir a été confirmée dans sept cas contrôlés par l'autopsie.

f) **Calcification palpable du tube artériel.** — Dans les artères périphériques, on reconnaît souvent la *calcification de la tunique moyenne* par la palpation ; on sent des nodosités, des inégalités le long du conduit vasculaire normalement lisse. On réussit quelquefois à sentir toute une série d'anneaux calcaires juxtaposés, comme si l'on passait le doigt le long de la trachée d'un animal de petite taille. Cette altération peut devenir très importante pour le diagnostic, parce qu'elle permet de supposer des lésions analogues du côté de l'aorte, qui donneront souvent l'explication d'autres phénomènes existant du côté de l'appareil circulatoire.

C. — Percussion des artères.

La percussion dans l'examen des artères est d'un usage très restreint. On y a recours pour la délimitation des anévrismes (fig. 155) ou pour le diagnostic différentiel de ces derniers avec les tumeurs gazeuses.

Les dilatations *diffuses* de l'aorte ascendante se traduisent à la percussion par une matité dépassant la largeur du doigt, sise à côté du bord droit du sternum, dans le domaine des 1er et 2e espaces intercostaux. Le plus souvent, il existe en même temps dans la région indiquée des battements isochrones au pouls (1).

(1) La percussion est un des moyens les plus sûrs de reconnaître le volume de l'aorte.

Il résulte des recherches de Peter que, par la percussion de la région préaortique, c'est-à-dire de cette partie de la paroi thoracique antérieure comprise entre les 3e et 2e espaces intercostaux gauches et droits et la portion du sternum correspondante, on constate une matité dont le diamètre transversal est, *chez l'homme*, au minimum de 4 centimètres, ordinairement de 5 centimètres et au minimum de 5 cm. 5 ; tandis qu'il est, *chez la femme*, au minimum de 2 cm. 5, ordinairement de 3 centimètres et au maximum de 3 cm. 5. Donc toutes les fois que, dans cette région, la percussion démontrera l'existence d'une matité plus étendue que celle que nous venons d'indiquer, on sera autorisé à conclure à une dilatation de l'aorte, attendu

C. — Auscultation des artères.

L'auscultation des artères exige de grandes précautions. Toute pression imprudente du stéthoscope, toute position non convenable des membres en modifie le résultat. On a proposé de n'employer pour l'auscultation des artères que des stéthoscopes flexibles. Cela est inutile ; mais

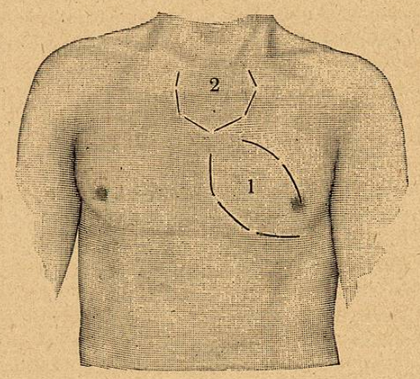

Fig. 155. — Grande matité cardiaque (1) et matité d'un anévrisme de l'aorte ascendante (2) chez un homme de 42 ans. (D'après une photographie. Obs. personnelle. Clinique de Zurich.)

ce qui, en tous cas, est nécessaire, c'est que l'orifice inférieur de l'instrument ne soit pas trop large, afin de pouvoir ausculter les petites artères. Les bords de cet orifice ne doivent pas non plus être aigus, afin que l'auscultation ne soit pas douloureuse pour le malade, alors même que pour une cause ou une autre il conviendrait d'exercer une certaine pression sur le stéthoscope. Au point de vue de la commodité, il nous semble qu'un stéthoscope d'une certaine longueur est très recommandable.

A l'état normal, on ne perçoit au niveau de grosses artères que des sons, c'est-à-dire des phénomènes acoustiques brefs et nettement limités. L'apparition de souffles indique toujours un processus pathologique. Ces derniers peuvent naître dans les artères, *bruits autochtones*, ou être trans-

que, les lésions de l'artère pulmonaire étant infiniment rares, c'est, dans la grande majorité des cas, à une maladie de l'aorte qu'il faut songer.

Quand le sternum est très bombé à la partie supérieure, il est nécessaire, pour pratiquer la percussion de l'aorte, de faire asseoir le malade et même de le faire pencher en avant, de façon à rapprocher le plus possible l'aorte du sternum. Autrement, si le malade reste couché, l'aorte se dérobe à la percussion en raison de son éloignement du sternum.

Cette exploration donne des résultats d'une parfaite précision si on se sert du plessigraphe de Peter, que nous avons décrit plus haut (V. *Technique de la percussion*).