tence; en un mot, le pouls veineux négatif est anacrote. D'ailleurs, l'anacrotisme n'est pas toujours aussi nettement accentué que dans la fig. 156; parfois il n'existe à la place de la première petite élévation qu'un léger aplatissement de la ligne d'ascension.

En poursuivant la comparaison des deux tracés, on voit que le sommet principal de la courbe veineuse est synchrone à la diastole ventriculaire, ou, ce qui revient au même, à la systole de l'oreillette. Aussi doit-on s'expliquer la genèse du pouls veineux négatif par les changements dans le retour au cœur du sang veineux suivant les diverses phases cardiaques. Au moment de la systole auriculaire, par conséquent de la diastole ventriculaire, le retour du sang veineux se trouve incontestablement plus gêné, et la pulsation apparaît ; au moment de la diastole de l'oreillette, il

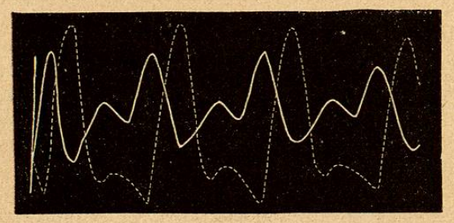

Fig. 156. — Courbe sphygmographique du pouls veineux négatif et du pouls carotidien (ce dernier ponctué) chez une jeune fille de 20 ans.

n'y a plus d'obstacle, d'où le collapsus des veines ; au moment de la fermeture des valvules semi-lunaires, il se produit une légère stase du sang veineux qui répond à la première élévation anacrote.

Mosso cherche à expliquer la genèse du pouls veineux physiologique par la diminution de volume du muscle cardiaque à chaque systole, de telle sorte que, grâce à la pression négative intrathoracique, le sang veineux se trouve aspiré plus violemment vers le cœur. Cette circonstance peut bien participer à la production du pouls veineux, mais ce n'est pas l'unique facteur étiologique, puisque chez les animaux on démontre la persistance de ce pouls même après l'ouverture du thorax et par conséquent en l'absence de toute pression négative.

III. **Pouls veineux positif ou vrai. Pouls jugulaire. Pouls hépatique.** — Le pouls veineux positif est toujours un signe *pathologique*. Il est engendré, sans exception aucune, par une onde positive rétrograde, provenant du cœur droit, onde qui ne peut exister qu'en cas d'*insuffisance de la valvule tricuspide* ; à chaque systole cardiaque, une partie du sang pénètre du ventricule droit dans l'artère pulmonaire, alors qu'une autre partie reflue à travers l'oreillette droite dans les veines caves et les jugulaires.

Reisch et Rosenstein ont constaté le pouls veineux positif dans des

circonstances particulières. Il s'agissait, dans leurs observations, d'insuffisance mitrale compliquée de persistance du trou de Botal ; à chaque systole du ventricule gauche, le sang était refoulé à travers les valvules atteintes d'insuffisance dans l'oreillette gauche, de là, à travers le trou de Botal, dans l'oreillette droite et enfin dans les veines caves.

Le pouls veineux positif apparaît habituellement tout d'abord et le plus nettement au niveau de la *veine jugulaire interne*, soit uniquement à *droite*, soit plutôt à droite qu'à gauche. Cela tient à ce que la direction de la veine jugulaire interne droite est plus verticale par rapport à la veine cave supérieure que la gauche, de sorte qu'une onde sanguine récurrente peut y pénétrer plus facilement que dans cette dernière, dont le trajet est plus oblique et l'ascension plus progressive. Plus tard, le pouls veineux positif apparaît parfois aussi sur d'autres veines, celles de la face, par exemple, la veine thyroïdienne et la jugulaire externe. Gerhardt a même publié un cas où contre toutes les règles le pouls veineux n'existait que dans ce dernier vaisseau. On a constaté également le pouls veineux au niveau des veines cutanées des membres supérieurs. Walshe a pu l'observer sur la veine mammaire, et Rovida a publié un cas de cirrhose hépatique où l'on rencontrait le pouls veineux exclusivement dans une veine de la paroi thoracique qui établissait la communication entre la veine mammaire et la veine épigastrique.

Le pouls veineux positif se présente également, quoique rarement, dans le domaine de la veine cave inférieure (Geigel), notamment dans la veine hépatique ; Marey a même observé le pouls veineux sur la veine saphène.

Ordinairement le pouls veineux positif est mieux perçu par la vue que par la palpation ; cependant, au palper on sent une certaine dilatation bien nette du tube veineux; celui-ci reste toutefois plus lâche et plus mou que le vaisseau artériel, dont il n'atteint que rarement la dureté et la résistance. La position horizontale favorise la perception nette du pouls au niveau des vaines jugulaires ; dans certaines circonstances, il disparaît entièrement dans la station debout, parce que la pesanteur agit en sens contraire de l'onde sanguine rétrograde provenant du cœur. L'inspiration peut l'affaiblir ou le supprimer ; au contraire, d'après Geigel, la compression de la veine cave inférieure ou du foie le rend plus distinct.

Dans la veine jugulaire interne, le pouls veineux positif ne peut évidemment se produire que quand il existe une insuffisance des valvules situées au niveau du *bulbe de la jugulaire interne*, qui ont la tâche physiologique d'aller au-devant d'un semblable reflux. Cette insuffisance peut être congénitale et due au développement incomplet des valvules, mais dans d'autres cas elle est acquise. Ce dernier fait se produit lorsque les valvules ont été soumises pendant un certain temps à une distension anormale. On le constate notamment chez les individus atteints d'emphysème pulmonaire et de catarrhe chronique des bronches, chez lesquels le sang, par suite des quintes de toux répétées, se précipite de la

veine cave supérieure contre les valvules du bulbe de la jugulaire interne et amène peu à peu leur insuffisance. Dans ces cas, il s'agit, pour ainsi dire toujours, d'une insuffisance relative des valvules veineuses ; la dilatation de l'orifice bulbaire en effet est telle que les valvules veineuses, intactes en elles-mêmes, ne suffisent plus à l'occlusion. Parfois l'insuffisance des valvules jugulaires se développe assez brusquement. Friedreich la vit survenir par exemple dans l'espace d'une nuit. Certes le pouls veineux jugulaire peut disparaître très rapidement malgré la persistance d'une insuffisance tricuspidienne, notamment dans le cas où la stase et par suite l'ectasie de l'embouchure bulbaire diminue au point de rendre de nouveau suffisantes les valvules du bulbe.

Aussi longtemps que les valvules de la jugulaire demeurent suffisantes, on ressent au niveau du bulbe, ainsi que l'a montré Bamberger, un choc violent, très bref, le *choc des valvules jugulaires*, auquel correspond à l'auscultation un son intense et net, le *son des valvules jugulaires*. Les deux phénomènes sont engendrés par l'épanouissement brusque et énergique des valvules de la veine jugulaire et sont surtout distincts, lorsque le bulbe avec ses valvules est situé, non plus, comme d'ordinaire, derrière l'articulation sterno-claviculaire, mais un peu plus haut. Au contraire, si les valvules sont devenues insuffisantes, l'onde sanguine récurrente pénètre sans rencontrer le moindre obstacle jusque dans le tronc de la veine jugulaire interne, qu'elle fait entrer en pulsation. La puissance de cette onde récurrente est-elle très considérable, la paroi veineuse peut subir, comme l'a observé Bamberger, une tension tellement forte et subite, qu'il se produit un son sourd, le *son des parois veineuses*, son veineux pariétal. Plus souvent on perçoit un souffle de régurgitation ou encore un double souffle.

De ce qui précède, il résulte que les pouls veineux positif et négatif se comportent d'une façon absolument différente par rapport aux diverses phases du mouvement cardiaque ; car, contrairement au pouls veineux négatif, le pouls veineux positif coïncide avec la systole du cœur, ou, ce qui revient au même, avec l'expansion des artères ; la ligne d'ascension du pouls veineux positif présente, il est vrai, le plus souvent une élévation préalable plus petite, mais cette dernière est synchrone à la systole auriculaire, par conséquent de nature présystolique (fig. 157). La courbe du pouls veineux positif montre donc un soulèvement présystolique et systolique et un collapsus cardio-diastolique.

Dans la représentation graphique du pouls veineux positif, on trouve également de temps à autre du catadicrotisme, que Friedreich rapporte volontiers à la production, pendant la diastole du cœur, d'une réflexion de l'onde sanguine contre la paroi interne du ventricule droit.

Pour distinguer le pouls veineux jugulaire positif du négatif, sans avoir recours aux instruments coûteux destinés à donner des tracés simultanés du pouls des veines jugulaires et de celui de l'artère carotide, il faut palper la carotide avec le doigt et noter avec attention si les expansions visibles de la veine *coïncident* avec les battements carotidiens (pouls

veineux positif) ou *alternent* avec lui (pouls veineux négatif). Un signe plus important encore est que le pouls veineux positif dépasse en durée l'expansion de la carotide, ce qui n'existe pas dans le pouls négatif. On a cru jadis que la compression des veines jugulaires au milieu environ de leur hauteur pouvait servir au diagnostic différentiel, en ce sens que le pouls veineux positif non seulement persiste au-dessous du point comprimé, mais qu'il devient même plus intense, parce qu'il dépend, non de l'afflux du sang veineux de la périphérie, mais d'une onde récurrente provenant du cœur. Dans les mêmes conditions, le pouls veineux négatif est supprimé ; toutefois ce fait a été contredit par Riegel, et non sans raison.

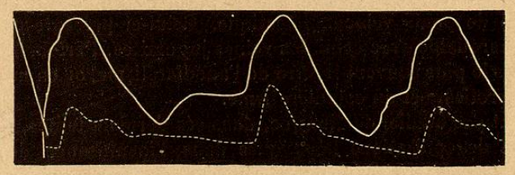

Fig. 157. — Courbe sphygmographique du pouls positif jugulaire. D'après Riegel. La ligne ponctuée représente le pouls de la carotide.

Mentionnons brièvement ici une forme spéciale de pouls veineux, le *pouls veineux positif double*. Il est caractérisé par la production de deux pulsations veineuses complètes pour une pulsation radiale. Ce phénomène ne peut évidemment se produire que dans deux cas : 1° quand le ventricule droit se contracte indépendamment du gauche (hémisystolie) ; 2° dans le cas de pulsation cardiaque bigéminée, lorsque la seconde contraction cardiaque n'est pas assez énergique pour engendrer le pouls artériel, mais est suffisante encore pour donner lieu au pouls veineux.

Ce sont les recherches de Seidel qui ont attiré l'attention sur l'importance du *pouls veineux hépatique*. Il ne se produit guère que dans l'insuffisance tricuspidienne et a une valeur plus considérable pour le diagnostic de cette lésion valvulaire que le pouls veineux jugulaire. Il peut, du reste, précéder de longtemps l'apparition de ce dernier, ce qui tient à ce que l'onde sanguine qui reflue dans la veine cave inférieure n'y rencontre aucun obstacle valvulaire. La pulsation a son maximum de netteté sur la moitié droite du foie.

On a prétendu que le pouls veineux hépatique était créé par un simple soulèvement du foie, soulèvement réalisé lui-même par la pulsation anormale de la veine cave inférieure ; cela est certainement faux. La puissance pulsative de la veine cave serait en effet insuffisante pour communiquer des pulsations distinctes à un viscère aussi lourd que le foie. En outre, Thamm et Taylor ont montré qu'en appliquant les mains d'avant en arrière ou de droite à gauche sur le foie pulsatile, on perçoit un

écartement rythmique des mains l'une de l'autre, ce qui ne peut s'expliquer autrement que par une augmentation du volume total de la glande hépatique à chaque pulsation. On est donc forcé d'admettre que l'onde récurrente, qui reflue du cœur dans la veine cave inférieure, pénètre dans les veines hépatiques et produit un accroissement de volume rythmique du foie ; cependant Gerhardt n'a pu réussir à imiter le pouls hépatique par des injections rythmiques partant de la veine cave.

Le pouls veineux hépatique peut disparaître par instants. Cela arrive dans les états de débilitation anormale du myocarde ou encore quand, par suite de météorisme ou d'ascite, les parois abdominales s'éloignent de la surface du foie.

On a pu obtenir fréquemment, à l'aide du sphygmographe de Marey, des tracés de pouls veineux hépatique. Celui-ci présente une concordance remarquable avec celui des veines jugulaires. Parfois il est monocrote, mais le plus souvent il offre de l'anadicrotisme, ou en même temps de l'anadicrotisme et du catadicrotisme.

Il ne faut pas oublier de dire que, dans ces derniers temps, Rosenbach a constaté des pulsations hépatiques dans l'insuffisance des valvules aortiques et qu'il a cru devoir les rapporter à une congestion extrêmement prononcée du foie. Avant lui, Lebert prétendit avoir rencontré le pouls hépatique dans la maladie de Basedow. A-t-on affaire seulement à des pulsations communiquées au foie par l'aorte sous-jacente, on le reconnaîtra à ce que le foie ne fait simplement que s'élever et s'abaisser, mais qu'il ne s'agit nullement de pulsations se propageant dans tous les sens.

IV. **Pouls veineux progressif.** — Le pouls veineux progressif a été décrit pour la première fois par Anke (1835) et plus récemment par Quincke. Cet auteur l'observa au niveau des veines dorsales de la main et, dans un autre cas, sur les veines dorsales du pied ; il apparaît dans le cours des phlegmasies, dans l'anémie, le marasme et dans l'insuffisance aortique. Holst rencontra le pouls veineux progressif dans la pseudo-leucémie, Senator dans la leucémie aiguë ; dans ces deux cas les malades étaient en outre atteints d'atrophie rénale. Ce pouls veineux est en retard sur le pouls radial, existe tantôt dans toutes les veines dorsales de la main et a une direction centripète, ce qui se reconnaît à ce que, si on comprime une veine, le bout périphérique continue à battre, tandis que le bout central s'affaisse. Le phénomène, qui se produit concurremment avec le pouls capillaire, est favorisé par des contractions cardiaques énergiques, par le relâchement de la musculature des artères, par le relâchement des veines en état de réplétion moyenne et par la finesse de la peau. Il suffit, pour le faire disparaître, d'influences légères, par exemple l'élévation et la torsion des bras, l'action de l'air froid, etc. (1).

(1) En France on distingue le pouls veineux en *vrai pouls veineux* et *faux pouls veineux*. Le vrai pouls veineux est celui qui correspond à l'insuffisance tricuspidienne ; les faux pouls veineux sont des battements des jugulaires, simulant le vrai pouls veineux et n'en ayant pas la signification. Il était classique de les distinguer par les caractères suivants : le pouls veineux vrai est systolique et de grande amplitude ; en outre, si, avec un doigt, on refoule en haut le sang dans un segment de la jugulaire externe, le segment vidé se remplit par la systole ventriculaire ; ce phénomène n'apparaît pas dans les faux pouls veineux, qui, en outre, sont soit faibles et soit présystoliques (lorsque le pouls veineux est dû à la contraction auriculaire propagée grâce à l'insuffisance des valvules des jugulaires), soit systoliques (lorsqu'il est dû à la compression exercée sur la veine cave par les battements aortiques). Potain a montré que ces caractères différentiels étaient en partie inexacts ; il a montré que le moment où se produit le soulèvement de la veine n'avait rien de constant, ni de caractéristique ; il faut considérer le moment où se produit l'affaissement de la veine. Celui-ci marque toujours le début de la diastole, dans le vrai pouls veineux, celui de l'insuffisance tricuspidienne. L'affaissement a lieu avant ou en même temps que le pouls radial, s'il s'agit du faux pouls veineux. Celui-ci peut être dû, soit à la propagation des battements artériels, soit plus souvent à l'exagération de la contraction auriculaire ; dans ce cas, l'artifice de l'évacuation de la veine par la pression digitale peut induire en erreur, car le phénomène de réplétion s'y observe. Mais le soulèvement est présystolique, et, fait caractéristique, l'affaissement est systolique (Voir *Clin. de la Pitié* de Jaccoud, 1885, et *Clin. de la Charité* de Potain).

V. **Collapsus diastolique des veines jugulaires.** — Le collapsus diastolique des veines jugulaires consiste en une évacuation extraordinairement forte et rapide, à chaque diastole du cœur, des veines jugulaires auparavant turgescentes et en un affaissement concomitant du tube veineux. Friedreich a montré que c'était là un signe diagnostique important de certaines formes d'adhérences péricardiques. Ce phénomène est dû à ce que, pendant la systole cardiaque, la paroi thoracique subit un mouvement de rétraction de la part du cœur, pour revenir au moment de la diastole à l'expansion primitive avec une certaine énergie. Il se produit ainsi, au moment de la diastole du cœur, une aspiration brusque du sang des veines jugulaires, de telle sorte que celui-ci s'écoule le plus rapidement et le plus complètement possible vers le cœur au moment de la diastole même de cet organe. Cependant le collapsus veineux diastolique n'est pas un signe infaillible des adhérences péricardiques. Riegel l'a rencontré dans la persistance du trou de Botal ; parce qu'en ce cas le sang demeurait en stagnation dans les veines jugulaires pendant la systole cardiaque, pour se vider au moment de la diastole le plus parfaitement et le plus vite possible dans l'oreillette droite et aussi, à travers le trou ovale béant, dans l'oreillette gauche.

B. — Auscultation des veines.

Quand on ausculte les veines, on peut percevoir des sons et des souffles. La genèse physique des souffles est presque toujours liée à des tourbillons sanguins, qui se forment toutes les fois que le sang rencontre sur son chemin des sténoses ou des dilatations de la voie vasculaire. Les souffles veineux se distinguent la plupart du temps des souffles cardiaques et artériels par *leur continuité*, quoique en certains cas il se produise un renforcement intermittent des bruits veineux, continus par eux-