5. — Examen microscopique du sang.

L'examen microscopique du sang peut se faire à l'aide de *préparations de sang humide ou sec*. Autant que possible, on commencera toujours par pratiquer l'examen en se servant d'une préparation de sang humide. Dans les deux cas, il faut s'entourer de certaines précautions, si l'on veut conserver dans les préparations la forme normale des hématies et des leucocytes.

Nous nous occuperons tout d'abord de la *production* et de l'*examen microscopique des préparations de sang frais*. Le sang sera retiré de l'extrémité du doigt ou du lobule de l'oreille. Pour prévenir à coup sûr toute souillure du sang par des substances étrangères, les endroits indiqués seront nettoyés soigneusement à l'eau. On s'abstiendra de nettoyer la peau à l'alcool et à l'éther pour se mettre sûrement à l'abri de tout changement dans la forme des globules sanguins.

Autant que possible, on tâchera de ne pas pratiquer la piqûre de la peau avec une aiguille ordinaire, de peur d'obtenir une plaie par trop petite ; or, il faut éviter à tout prix toute compression sur le voisinage de la plaie, sinon on s'expose à changer la forme des globules sanguins et même à altérer la constitution du sang en y mélangeant de la lymphe. On se servira donc d'un petit bistouri lancéolé ou de l'*aiguille de Francke* ; nous recommandons celle-ci toutes les fois qu'il s'agit d'enlever de petites quantités de sang.

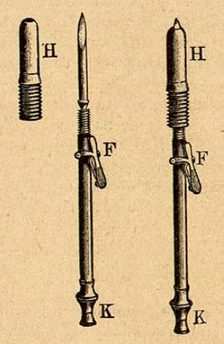

Fig. 160. — Aiguille de Francke. A gauche, avec la capsule enlevée, 1/2 gross. naturelle.

L'*aiguille de Francke* est lancéolée; en tirant sur le bouton supérieur (K) de l'instrument, on l'enfonce dans le manchon inférieur (H), tandis qu'en pressant sur le ressort (F), on la fait darder et pénétrer dans la peau. Pour régler la longueur du segment de l'aiguille qui sort du manchon, on fait préalablement décrire à ce dernier un plus ou moins grand nombre de tours de vis autour du filet de vis (H). Cette aiguille peut être stérilisée soigneusement ; il suffit pour cela de dévisser complètement le manchon (fig. 160).

Pour que la préparation de sang frais soit utilisable, il est absolument

nécessaire de n'employer que des lames et des lamelles tout à fait propres.

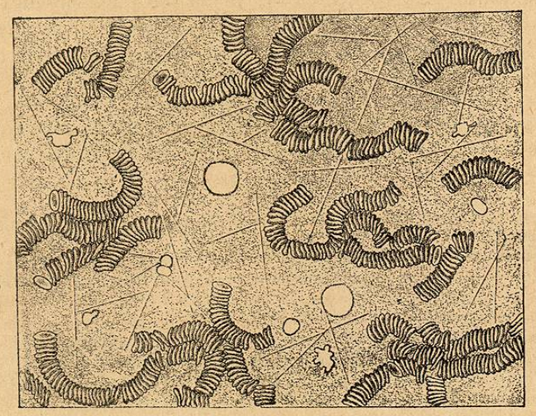

Fig. 161. — Réticulum fibrineux du sang normal. (D'après Bezançon et Labbé, *Traité d'Hématologie.*)

C'est alors seulement que le sang se répartira sur la plaque de verre en



Fig. 162. — Réticulum fibrineux du sang phlegmasique. (D'après Bezançon et Labbé, *Traité d'Hématologie.*)

couche très mince et uniformément ; autrement, si un corps étranger s'interpose entre la lame et la lamelle obturatrice, il ne se forme plus

qu'une petite masse hépatique inutilisable pour l'examen microscopique. Voici le meilleur manuel opératoire : la lame de verre sera rapprochée de la gouttelette de sang qui vient à sourdre, sans toucher la peau elle-même, et on laissera ensuite tomber lentement la lamelle obturatrice. Il faut éviter de recueillir une gouttelette trop grosse, car il serait alors plus difficile d'examiner toute la préparation (1).

Les *globules rouges* (pl. I, fig. 1) sont facilement reconnaissables à la coloration jaune et à la forme ronde et biconcave. Dans les états ané-

(1) L'examen du sang en nature doit se faire suivant les deux procédés suivants, préconisés par M. Hayem.

1° *Préparation de sang pur à l'état humide.* — Elle se fait à l'aide de la *cellule à rigole.* Cette cellule est représentée par une lame de verre au centre de laquelle un petit disque de 4 millimètres de diamètre est isolé par une rigole de 2 à 2 mm. 5 de large. Comme couvre-objet, il est indispensable de se servir d'une lamelle travaillée bien placée et assez mince pour permettre l'emploi de forts grossissements. Après avoir nettoyé soigneusement la cellule avec de l'éther, on enduit le bord externe de la rigole dont elle est creusée d'une petite couche de vaseline. On prend ensuite, avec un agitateur de verre de très petit diamètre, une gouttelette de sang au moment même où on la voit sourdre de la piqûre et on la dépose sur le disque qu'on recouvre immédiatement à l'aide de la lamelle. Il suffit de presser légèrement sur les quatre coins de cette lamelle pour avoir une couche de sang mince et uniforme. Ainsi disposée à l'abri de l'air, et possédant pourtant dans l'air de la rigole une réserve d'oxygène, cette préparation, quand elle est convenablement faite, se conserve près de 24 heures sans que les éléments subissent d'altérations.

2° *Préparation de sang sec.* — On recueille sur une lame de verre une goutte de sang au moment même où elle s'écoule de la piqûre et on l'étale rapidement en posant un agitateur de verre à plat sur la lame. On dessèche la préparation en l'agitant vivement à l'air. Les éléments ainsi desséchés sont fixés d'une façon définitive. On peut étudier ainsi les hématoblastes, les globules rouges et les globules blancs. Pour les recherches concernant les variétés de leucocytes, il convient de fixer avec l'alcool-éther et mieux à l'aide de la chaleur à 110°, sur la plaque de toluène. Les préparations de sang sec ont encore l'avantage de pouvoir se conserver indéfiniment.

A l'aide de la préparation de sang pur on estimera : les altérations de forme, de volume, l'augmentation ou la diminution relatives du nombre des différents éléments. Enfin on étudiera, et c'est là un point capital, le processus de coagulation. Normalement, les globules rouges se montrent disposés dans ces préparations sous formes de piles baignées de toutes parts par des espaces ou mers plasmatiques. Dans les mers, on aperçoit des globules blancs disséminés et de petits amas composés d'hématoblastes. C'est à peine si l'on voit partir de ces derniers quelques fibrilles de fibrine qui vont expirer à peu de distance. Dans les maladies aiguës, les piles de globules rouges se réunissent, s'anastomosent entre elles, les mers plasmatiques se resserrent et se transforment en lacs, le nombre des globules blancs augmente dans des proportions considérables et toute la surface des lacs se couvre d'un réticulum fibrineux complet. Ce sont là les caractères du *sang phlegmasique*. Ils se rencontrent à leur plus haut degré dans la pneumonie fibrineuse et dans le rhumatisme articulaire aigu, et ils ont une valeur diagnostique considérable.

Ces caractères sont atténués dans les bronchites, les pleurésies, les péritonites, les méningites, la grippe, la diphtérie, l'érysipèle et les fièvres éruptives.

Enfin, dans la fièvre typhoïde, la granulie et quelques autres états fébriles, il n'y a pas d'augmentation de la fibrine. Comme on le voit, l'étude du réticulum fibrineux offre les éléments d'un *fibrino-diagnostic*.

A l'aide de la préparation de sang sec on étudiera plus spécialement les altérations globulaires et on cherchera la présence d'éléments anormaux, après coloration par les réactifs spéciaux, comme nous l'indiquerons plus loin.

miques, un œil exercé sera assez souvent frappé par la teinte extrêmement pâle des hématies et les intervalles anormaux les séparant les unes des autres.

Les *changements dans la coloration* des hématies ont été observés à plusieurs reprises, mais il s'agit plutôt d'altérations accidentelles ne présentant aucune importance au point de vue du diagnostic. Rappelons seulement que, dans l'anémie pernicieuse progressive, Stricker rencontra des hématies brunes, tandis que, dans la malaria, quelques hématies isolées prennent parfois la teinte du laiton.

En ce qui concerne la *forme des globules rouges*, on ne se prononcera qu'avec beaucoup de circonspection, la dessiccation et l'évaporation donnant facilement lieu à des altérations artificielles dépourvues de toute valeur. On sait que les hématies émettent assez souvent des prolongements nombreux et prennent une forme analogue à celle d'une *pomme épineuse ;* mais quels rapports ces altérations affectent-elles avec des états morbides (fièvre, septicémie) ? C'est ce qu'il est absolument impossible d'affirmer à l'heure qu'il est. Dans les anémies, les hématies présentent souvent une très grande variété de formes ; depuis Quincke (1), on applique à cet état des hématies le nom de *poikilocytose* (ποικιλος, varié). On voit alors des hématies dentelées ou avec des prolongements en forme de biscuit, de massue, de poire, de marteau, etc. (fig. 163). Plus l'anémie est grave, plus prononcée est la poikilocytose, aussi est-ce dans l'anémie pernicieuse progressive qu'elle atteint son extrême degré. La poikilocytose s'accompagne assez souvent de *microcythémie.* On comprend sous le nom de *microcytes* des globules rouges très petits. Ils peuvent atteindre la grosseur de petites gouttelettes d'hémoglobine et donnent l'impression de s'être détachés d'hématies normales. Aussi Ehrlich leur propose-t-il la dénomination de *schizocytes*. A la suite de brûlures de la peau, Wertheim nota la formation des microcytes aux dépens des hématies tombant en détritus. Il existe deux sortes de microcytes, à savoir, les microcytes biconcaves et les microcytes sphériques.

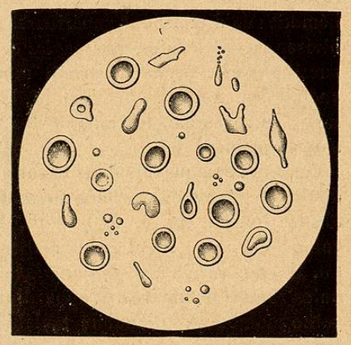

Fig. 163. — Poikilocytose. Sang provenant d'un individu atteint d'un cancer de l'estomac. Gross. 250 fois. (Obs. personnelle.) Comparez avec Pl. II, fig. 4.

(1) Quincke avait attaché une grande importance à ces altérations globulaires qu'il regardait comme spéciales à l'anémie pernicieuse progressive, mais elles se rencontrent également dans toutes les anémies chroniques et acquièrent généralement leur plus haut développement dans le cancer, et notamment dans le cancer de l'estomac.

L'étranglement des globules rouges est d'autant plus probable que, dans la leucémie, Friedreich et Mosler ont observé sur les hématies des mouvements amiboïdes. Laschkévitch signale le même phénomène dans la maladie d'Addison.

Parfois on est frappé aussi du peu de tendance des hématies à se superposer par leurs surfaces planes à la façon des rouleaux de pièces de monnaie ; mais la signification de ce phénomène nous échappe complètement.

Le *volume des érythrocytes* est très variable. Les globules rouges du sang, à l'état normal, ont un diamètre de 7 à 7,5 μ (1 μ = 0,001 millimètres) ; mais, même chez les sujets bien portants, l'on rencontre des hématies de dimensions supérieures ou inférieures, de sorte qu'on peut les diviser en *normocytes*, *macrocytes* et *microcytes*. Les macrocytes, appelés aussi *globules géants*, peuvent même dépasser 9 μ (1). Dans les états anémiques, nous l'avons déjà dit, le nombre des microcytes augmente, mais, en revanche, les macrocytes y peuvent aussi atteindre des dimensions considérables.

On rencontre parfois dans le sang des globules *rouges nucléés* dont on distingue plusieurs variétés suivant leur volume. On parle de *normoblastes* (pl. III, fig. 5, 6, 7 et pl. IV, fig. 2), toutes les fois que leur volume est égal à celui des hématies normales ; quant aux *mégaloblastes* (pl. III, fig. 10) ou aux *gigantoblastes*, ils dépassent le volume des globules rouges ordinaires. L'apparition des globules rouges nucléés n'est pathognomonique d'aucune maladie. Ils se rencontrent dans tous les états anémiques quelle qu'en soit la nature, même dans la chlorose ; mais c'est, à coup sûr, dans les anémies graves qu'ils sont le plus nombreux. C'est notamment dans l'anémie pernicieuse progressive que les mégaloblastes font leur apparition ; d'après Ehrlich, ils seraient voués à la destruction (2).

En soumettant le sang à l'examen, on y décèle de temps en temps des *globules rouges réduits à l'état d'ombre* (Blutkörperchenschatten). Ils se

(1) Les globules géants mesurent en général de 9,5 μ à 12 μ. Dans certains cas exceptionnels, ils peuvent atteindre 16 μ. Ils se rencontrent principalement dans les anémies intenses et extrêmes. Ils deviennent alors assez nombreux pour que, malgré la présence d'une proportion assez forte de globules altérés et de petits globules, la moyenne des dimensions globulaires atteigne ou dépasse la normale. Ces globules géants contenant une quantité d'hémoglobine proportionnelle à leur volume, on voit alors la teneur moyenne du globule en hémoglobine, s'élever au-dessus du taux ordinaire.

(2) L'apparition dans le sang d'hématies nucléées, coïncidant avec la présence de myélocytes et présentant des figures mitosiques, fait aussi partie du cortège hématique, qui caractérise *la réaction myologène*, c'est-à-dire la mise en activité du tissu de la moelle osseuse, avec pullulation et passage dans le sang des éléments qui le constituent, en particulier les mononucléaires granuleux et les hématies nucléées.

La réapparation des hématies nucléées est toujours le signe d'une anémie grave, sauf chez les nourrissons et les nouveau-nés, qui peuvent présenter le phénomène au cours d'anémies curables, sans doute en raison de ce qu'à cet âge les organes hématopoiétiques sont encore voisins de la période d'activité fœtale.

présentent sous forme de disques incolores, à double contour ; ce sont des hématies dépourvues de matière colorante. Je les ai rencontrées dans la fièvre typhoïde, mais on les trouve aussi dans l'hémoglobinémie (et hémoglobinurie) et l'anémie pernicieuse progressive (Escherich).

Davy et Makan, ainsi que Weste ont observé que dans l'anémie pernicieuse progressive, l'hémoglobine, détachée du stroma de quelques hématies, s'accumule dans certains endroits sous forme de gouttelettes.

Pour ce qui est des *globules blancs*, l'examen du sang frais ne nous rend essentiellement compte que de leur nombre et de leur volume. Pour l'étude de leur structure fine, il est nécessaire d'avoir recours à des préparations de sang sec colorées par les matières colorantes d'aniline. Assez souvent on rencontre par-ci par-là des leucocytes contenant de grosses granulations brillantes : nous étudierons plus tard ces éléments sous le nom de cellules éosinophiles.

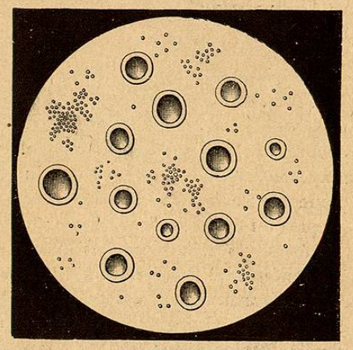

Fig. 164. — Granulations élémentaires provenant du sang d'un individu atteint de fièvre intermittente. Gross. 250 diam. (Obs. personnelle.)

Les *plaquettes du sang* sont des éléments extrêmement éphémères : elles se désorganisent facilement et se réduisent en une masse granuleuse décrite autrefois sous le nom de *granulations élémentaires* (fig. 164). D'ailleurs, une partie des granulations élémentaires est, à n'en pas douter, redevable de son origine à la destruction des globules blancs.

Rappelons encore quelques autres trouvailles plus rares. Dans la fièvre typhoïde, des *cellules contenant des hématies* ont été trouvées par moi et plus tard par Wernicke. Heydenreich a constaté, dans le sang des sujets atteints de fièvre récurrente, de *gros amas de protoplasma ;* d'après cet auteur, ils proviendraient de la rate, mais je les ai rencontrés aussi dans la fièvre typhoïde. On a décrit encore des *éléments fusiformes* considérés comme des cellules endothéliales des veines de la rate, des *caillots* et des *gouttelettes graisseuses ;* ces dernières ont été décelées par Niemeyer et Eggel dans le sang des chiluriques. Enfin, le sang des leucémiques contient, déjà à l'état frais, par-ci par-là des *cristaux de Charcot-Neumann* (fig. 104, p. 359).

Parmi les *maladies du sang*, ce sont la leucémie et la mélanémie que l'examen du sang frais permet de diagnostiquer avec une extrême facilité et à coup sûr.

Ce qui frappe dès le premier coup d'œil dans la *leucémie*, c'est l'augmentation considérable des globules blancs. La leucémie se distingue de