la leucocytose en ce que cette augmentation est persistante et plus accusée (1). La forme des leucocytes permet même de déterminer la forme de leucémie à laquelle on a affaire (2).

Dans la leucémie à *forme ganglionnaire*, en effet, les globules blancs ont la grosseur des globules rouges et renferment ordinairement un gros noyau unique occupant presque toute la cellule (fig. 165), tandis que dans la *forme splénique*, ils sont plus volumineux que les globules rouges et présentent le plus souvent des noyaux nombreux. Dans la *leucémie myélogène*, il s'agit aussi de leucocytes volumineux, mais ils ne contiennent qu'un noyau unique. Ces cellules sont aussi appelées *myélocytes* (pl. IV, fig. 14 et 15). Elles ne sont nullement pathognomoniques de la leucémie; en effet, Hammerschlag en a constaté également l'existence dans la chlorose (3).

La *mélanémie*, qui est une conséquence exclusive de la *malaria*, est caractérisée par l'apparition dans le sang de granulations pigmentaires (fig. 166). La coloration de ces dernières est presque toujours noir foncé; elles ont plus rarement une teinte brune ou ocreuse, plus rarement encore une teinte jaune rougeâtre. Tantôt les granulations se meuvent librement dans le liquide sanguin, tantôt elles sont réunies au milieu d'une masse hyaline transparente, en groupes arrondis, ovales, cylindriques ou de forme irrégulière; tantôt enfin elles sont renfermées dans des éléments cellulaires des masses cylindriques hyalines. Les cellules qui renferment le pigment ont tantôt l'aspect de leucocytes, tantôt elles sont fusiformes, en massue et de fort volume; on a regardé ces dernières comme des cellules endothéliales des veines spléniques. Les acides et les alcalis décolorent les masses pigmentaires d'origine récente; celles qui sont de date plus ancienne leur opposent au contraire une grande résistance.

(1) V. plus haut la note à propos de cette différentiation.

(2) Actuellement on tend à distinguer les formes de la leucémie non plus suivant l'organe, qui paraît primitivement et principalement frappé par la maladie, d'après les données objectives de l'examen clinique, mais bien suivant la nature des leucocytes que révèle l'examen hématologique. En effet, quelle que soit la participation des organes hématopoïétiques au cortège clinique, les faits de leucémie se répartissent en deux classes, selon que le sang renferme des éléments que l'on suppose issus du tissu lymphoïde, ou des éléments que l'on suppose issus du tissu myéloïde; on sépare donc une leucémie lymphatique d'une leucémie myélogène. Mais dans les deux cas, l'hyperplasie du tissu réticulé malade, tissu adénoïde dans le 1er cas, tissu myéloïde dans le second, peut envahir les différents organes hématopoïétiques. Il en résulte que, cliniquement, l'hypertrophie de tel ou tel de ces organes peut se retrouver dans chacune des deux formes, et ne peut donc servir à les caractériser. Ce qui les caractérise, c'est l'état du sang, qui permet de reconnaître pendant la vie la lésion initiale, le tissu primitivement malade, dont il est en quelque sorte la projection pathognomonique. Telle est du moins la conception, née des remarquables recherches d'Ehrlich, et qui est adoptée dans les travaux récents (V. le Rapport de Sabrazès, au Congrès de Lille, Paris, 1900). Nous verrons plus loin quels sont les éléments qui caractérisent la réaction lymphatique, et ceux qui caractérisent la réaction myélogène.

(3) Nous avons vu dans la note sur les leucocytoses que les myélocytes peuvent apparaître dans le sang au cours de diverses maladies infectieuses, en particulier de la variole.

Grâce aux recherches remarquables d'Ehrlich qui nous apprit à nous

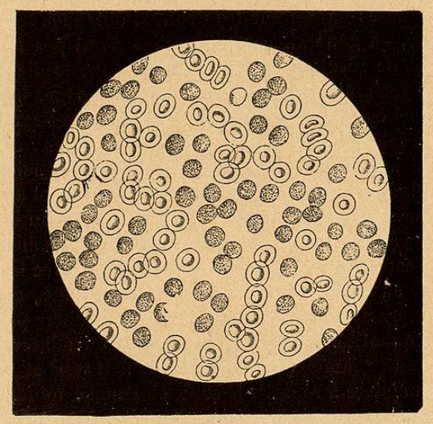

Fig. 165. — Sang dans la leucémie à forme ganglionnaire. Gross. 700 diamètres. (Obs. personnelle.) Comparez avec planches III et IV.

servir, pour l'examen du sang, des *préparations de sang sec* colorées par

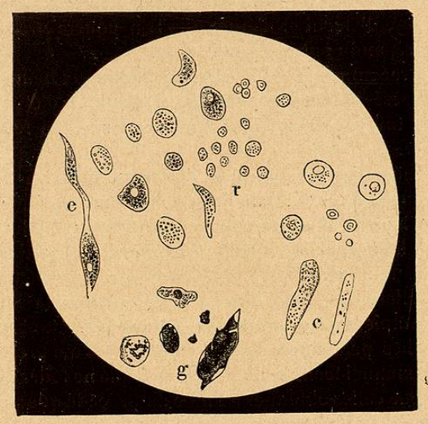

Fig. 166. — Sang de la veine porte dans la mélanémie. D'après Frerichs.
r Leucocytes contenant du pigment. — *e*. Cellules oblongues avec pigment, peut-être cellules endothéliales des veines spléniques. — *g*. Caillots pigmentés. — *c*. Éléments cylindriques renfermant du pigment.

les matières d'aniline, la technique de l'examen microscopique du sang

a fait de grands progrès dans ces dernières années. On découvrit aux leucocytes une structure fine très variée. Il faut bien avouer que bon nombre d'hypothèses basées sur les données obtenues se sont montrées erronées et que, en général, ces recherches n'ont pas fourni, jusqu'à l'heure qu'il est, de résultats bien importants pour le diagnostic; néanmoins nous croyons utile de les résumer dans les pages qui vont suivre.

Voici le manuel opératoire que, d'après notre expérience personnelle, nous recommandons pour les *préparations de sang sec :* on choisira des lamelles obturatrices aussi minces que possible que l'on nettoiera soigneusement en les plongeant successivement dans de l'alcool additionné d'un peu d'acide chlorhydrique, dans de l'éther et de nouveau dans de l'alcool absolu. Le sang sera retiré du doigt à l'aide de l'aiguille de Francke. Une lamelle obturatrice saisie par une pince (non avec les doigts) sera doucement mise en contact avec la gouttelette de sang, qui sourd de la petite plaie; on fera attention à ce que le sang n'adhère pas à la lamelle en trop grande quantité. La face de la lamelle où adhère le sang sera posée sur une autre lamelle soigneusement nettoyée et tenue à l'aide d'une pince de manière à répartir le sang en couche mince sur ces deux lamelles. Les lamelles seront alors détachées l'une de l'autre à l'aide des pinces et on les laissera exposées à l'air pendant deux à cinq minutes jusqu'à dessiccation du sang.

A l'aide d'un compte-gouttes, on versera sur chaque lamelle une quantité d'un mélange, à parties égales, d'éther et d'alcool absolu suffisante pour que toute la surface du sang en soit recouverte. C'est après évaporation du mélange d'alcool et d'éther que l'on pourra procéder à la coloration du sang répandu sur les lamelles (1).

D'aucuns ont recommandé de laisser, pendant deux heures, les lamelles avec le sang desséché dans le mélange d'alcool et d'éther; mais cette manière d'agir, tout en demandant plus de temps, ne fournit guère de figures plus nettes.

Pour fixer les hématies et notamment l'hémoglobine, Ehrlich proposa de *dessécher les lamelles* à 120° *C.* Dans ce but, les lamelles étaient conservées pendant 10 à 12 heures, dans une étuve chauffée à 120° C. ; ou encore on se servait d'une lame épaisse de cuivre laminée dont une extrémité était chauffée à l'aide d'un bec de gaz, tandis que sur l'autre extrémité étaient posées les lamelles. Une demi-heure de séjour sur la lame de cuivre chauffée suffit amplement pour fixer les hématies. Autant que mes nombreuses recherches personnelles me permettent de me prononcer, je puis affirmer que ce manuel technique assez compliqué ne fournit pas de figures plus élégantes que celles obtenues à l'aide du procédé que nous venons de décrire (mélange à parties égales d'alcool absolu et d'éther).

Ehrlich démontra qu'en traitant les préparations de sang sec par les couleurs d'aniline, les granulations des leucocytes sont douées d'une

(1) La fixation par la chaleur à 110°, à l'aide de la plaque de toluène, est préférable pour la coloration de certaines granulations leucocytaires.

affinité bien différente pour les diverses couleurs d'aniline. Suivant leurs propriétés, Ehrlich divise les couleurs d'aniline en acides, basiques, et neutres ; prenant en considération la *tendance* qu'ont les leucocytes *à se colorer* plutôt par telle ou telle couleur d'aniline, il a réussi à distinguer cinq espèces de globules blancs dénommés par lui leucocytes à granulations α, β, γ, δ et ε.

Les *globules blancs à granulations* α sont ceux qui s'incorporent les couleurs d'aniline acides. Ils sont *acidophiles* (planche I, fig. 6 et pl. II, fig. 17), et comme ils se colorent vivement par l'éosine, ils sont dits *éosinophiles* (1). Ce sont ces cellules que Max Schultze, en examinant des préparations de sang frais, avait déjà décrites sous le nom de leucocytes à grosses granulations. Quant à l'assertion d'Ehrlich, que les leucocytes éosinophiles prennent naissance dans la moelle osseuse, que leur apparition en grand nombre dans le sang témoigne d'altérations de la moelle osseuse, et que c'est surtout dans la leucémie qu'on les rencontre en très grande abondance dans le sang, cette assertion, dis-je, n'est pas confirmée (2). D'après Gollasch, la proportion des éosinophiles, dans le sang des sujets bien portants, est de 5 à 10 p. 100 de tous les globules blancs, tandis que d'après Canon ils n'en formeraient que 2 p. 100. Zappert a trouvé dans 1 millimètre cube de sang, 50 à 250 cellules éosinophiles, en d'autres termes, ils constitueraient 0,60 à 11 p. 100 de tous les globules blancs. La *solution triacide d'Ehrlich* peut être recommandée comme une très bonne solution colorante pour les cellules éosinophiles. On laissera les lamelles pendant 10 à 15 minutes en contact avec cette solution, on les lavera à l'eau, on les séchera entre deux morceaux de papier buvard et on les mettra dans une goutte de baume de Canada xylolé que l'on aura versée sur une lame porte-objets.

Zappert a poursuivi dans ces derniers temps l'étude des cellules éosinophiles contenues dans le sang ; il en constata l'augmentation dans la leucémie, l'asthme bronchique, l'emphysème pulmonaire, la néphrite, les maladies du foie, les névroses et les affections cutanées; au contraire, leur nombre fut trouvé diminué en cas de fièvre, de cachexie, et durant l'agonie.

Les *leucocytes à granulations* β se colorent aussi bien par les couleurs d'aniline acides que par les couleurs d'aniline basiques ; ils sont donc *amphophiles.* Ces globules finement granulés se rencontrent dans la moelle osseuse, jusqu'à présent leur importance est bien minime.

Les *leucocytes à granulations* γ sont aussi appelés *mastzellen* (planche I, fig. 7). Ils sont *basophiles :* plongés dans un mélange de couleurs d'aniline, ils ne se colorent que par les couleurs d'aniline basiques, par exemple, le dahlia.

(1) Les figures 157 à 161 de l'édition précédente ont été remplacées dans l'édition présente par 4 planches empruntées au *Traité d'Hématologie* de F. Bezançon et M. Labbé. Ces très belles planches ont été exécutées d'après les aquarelles de M. Labbé.

(2) L'opinion d'Ehrlich a été confirmée en France par les travaux les plus récents, en particulier ceux de Josué et de Dominici.

Les *leucocytes à granulations* δ, tout en étant, eux aussi, basophiles, se distinguent par leurs granulations plus fines ; de plus, il s'agit, dans la majorité des cas, de grosses cellules munies d'un seul noyau (cellules mononucléaires).

Les *leucocytes à granulations* ε se colorent en violet grisâtre par la solution triacide d'Ehrlich. Leurs *granulations* sont *neutrophiles*, aussi ne se colorent-ils que par les couleurs d'aniline neutres. Leur noyau est extrêmement fin. Ce sont eux qui forment la majeure partie des globules blancs ; d'après Ehrlich, 75 p. 100 de tous les leucocytes sont neutrophiles et polynucléaires.

Ce sont justement les préparations de sang sec colorées par les couleurs d'aniline qui permettent de se rendre un compte exact des *noyaux des globules blancs*. Suivant que les leucocytes possèdent un ou plusieurs noyaux, ils sont dits *mononucléaires* (planche I, fig. 3 et planche II, fig. 4), ou *polynucléaires* (planche I, fig. 5 et planche II, fig. 5). Les leucocytes à noyau étranglé occupent pour ainsi dire une place intermédiaire entre les deux formes susnommées. Si l'on prend encore en considération le volume des globules blancs, on peut décrire les formes que voici :

1. *Petits lymphocytes*. Ils atteignent environ la moitié du volume des hématies et possèdent un gros noyau (cellules mononucléaires) entouré d'une zone protoplasmique très étroite (planche I, fig. 2 et planche II, fig. 3).

2. *Gros lymphocytes*. Le volume de ces éléments est environ le double de celui des petits lymphocytes ; eux aussi ne possèdent qu'un seul noyau, mais en revanche il est entouré d'une zone protoplasmique large (planche I, fig. 3, et planche IV, fig. 6). D'après Virchow, les deux formes que nous venons de décrire prennent naissance dans les ganglions lymphatiques.

3. *Formes de transition mononucléaires*. Ce qui caractérise cette forme de leucocytes, c'est le noyau lobé (planche IV, fig. 8).

4. *Leucocytes polynucléaires* (planche III, fig. 13, 14, 15, 16, 17, et planche IV, fig. 9, 12). Ces éléments possèdent plusieurs noyaux isolés ou un noyau multifissuré. D'après les calculs d'Erhlich, ils constitueraient, dans le sang des sujets bien portants, 70 p. 100 des leucocytes (1).

(1) La classification d'Erhlich distingue les leucocytes du sang normal et ceux que l'on trouve à l'état pathologique :

A l'état normal :

1° *Lymphocytes*, cellules de petites dimensions (7 à 8 μ), à protoplasma basophile, sans granulations, en mince couche autour du noyau, qui paraît nu ;

2° *Grands mononucléés*, deux ou trois fois plus grands que les précédents (14 à 20 μ), avec un protoplasma basophile sans granulations, et un noyau unique de même réaction ;

3° *Polynucléaires neutrophiles* (9 à 10 μ), noyau polymorphe, basophile ; le protoplasma contient de fines granulations neutrophiles (se colorent en violet par le triacide) ;

4° *Polynucléaires éosinophiles* (7 à 10 μ), noyau contourné ; le protoplasma contient de grosses granulations acidophiles ;

Des *figures de division* (*mitoses*) ont été parfois observées dans les leucocytes ; on les a trouvées, par exemple, dans le sang des leucémiques.

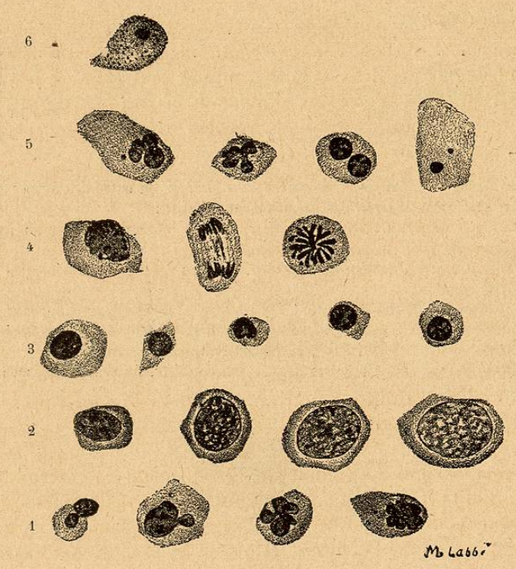

Fig. 167. — Hématies nucléées. — 1. Normoblastes à noyau irrégulier ; — 2. Mégaloblastes ; — 3. Normoblastes et microblastes ; 4. Hématies en karyokinèse ; 4. Hématies à noyau divisé ; à résidu nucléaire ; — 6. Hématie nucléée à granulations basophiles. (D'après Bezançon et Labbé. *Traité d'Hématologie.*)

Rappelons encore que, grâce aux procédés de coloration proposés par Ehrlich, nos connaissances sur les hématies se sont également très enri-

5° *Polynucléaires basophiles* ou *Mastzellen*, noyau à peu d'affinité pour les réactifs ; protoplasma à granulations basophiles ;

6° *Formes de transition* entre les grands mononucléés et les polynucléés. Noyau incurvé ; le protoplasma tend à devenir neutrophile, sans contenir de granulations.

Les formules établissant les relations numériques de ces leucocytes à l'état normal sont :

Pour l'enfant (Courmont et Montagard ; Besredka ; Enriquez et Sicard).

Polynucléaires neutrophiles	12 à 20 p. 100 de 1 à 3 mois.
— —	40 à 50 p. 100 de 3 mois à 1 an.
— —	50 p. 100 de 1 à 12 ans.
Polynucléaires éosinophiles	7 p. 100 après 5 ans.

Petits et grands mononucléaires constituent le reste.

Il y a donc prépondérance des mononucléaires, au contraire de chez l'adulte.

chies. Les *globules rouges nucléés* sont facilement et nettement reconnaissables surtout sur des préparations de sang colorées. Le mieux est de

Chez l'adulte (Sabrazès) :

Lymphocytes	22 à 25 p. 100
Grands mononucléés	1 p. 100
Formes de transition	3 à 4 p. 100
Polynucléaires neutrophiles	60 à 70 p. 100
— éosinophiles	1 à 2 p. 100
— basophiles	1/2

A l'état pathologique, on peut rencontrer dans le sang, en outre des formes précédentes, des leucocytes qui ne s'y trouvent pas normalement. Ce sont :

1° *Les leucocytes mononucléés neutrophiles*, cellules volumineuses avec un noyau unique et un protoplasma chargé de granulations neutrophiles ;

2° *Les leucocytes mononucléés éosinophiles*, à noyau unique et protoplasma chargé de granulations éosinophiles.

Ces deux variétés cellulaires se trouvent dans la moelle osseuse en activité ; aussi les appelle-t-on encore des *myélocytes*, neutrophiles et éosinophiles. On trouve encore dans le tissu myélogène des myélocytes basophiles, qui ne se rencontrent jamais dans le sang.

3° *Les pseudo-lymphocytes à granulations neutrophiles*, formes extrêmement rares ; ils

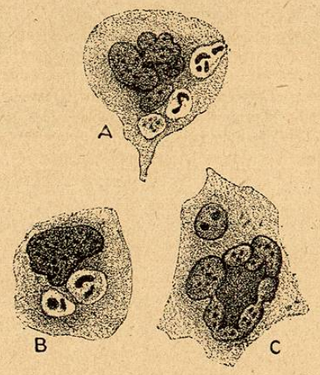

Fig. 168. — A, B, C, Mégacaryocytes englobant des polynucléaires (Dominici).

ont le volume des lymphocytes, dont ils se distinguent par le contenu de leur liséré protoplasmique en granulations neutrophiles.

Concernant l'origine de ces divers globules blancs, on admet généralement, quoique cela ne soit peut-être pas prouvé d'une manière parfaite, que tous les éléments mononucléés non granuleux, de la série lymphocytaire, proviennent du tissu lymphoïde (ganglions lymphatiques et rate) et tous les éléments à protoplasma granuleux proviennent de la moelle osseuse : les myélocytes sont les éléments jeunes, matriciels ; les polynucléaires représentent l'élément à maturité, prêt à remplir sa fonction ; il passe alors dans le sang ; dans la moelle, on trouverait tous les intermédiaires entre les myélocytes et les polynucléaires granuleux. Certains auteurs admettent aussi que les grands mononucléaires non granuleux, qui se transforment dans le sang en polynucléaires, proviennent également de la moelle osseuse, et aussi que tous les élé-

les colorer par l'éosine et l'hématoxyline ; nous recommanderons surtout dans ce but la solution d'éosine-hématoxyline d'Ehrlich. Les noyaux présentent parfois des figures karyokinétiques. Fait à noter : dans les anémies graves, notamment dans l'anémie pernicieuse progressive, les hématies se colorent par places par des matières colorantes qui, à l'état normal, ne les colorent point, par exemple, le bleu de méthylène et l'hématoxyline. Ces globules rouges sont dits *érythrocytes polychromatophiles*.

ments myéloïdes peuvent présenter une phase de mononucléaire à protoplasma homogène (Dominici).

Pour la compréhension des travaux récents sur le sang, nous ajouterons la définition de certains éléments du sang ou des organes hématopoiétiques, qui n'ont pas encore été mentionnés :

Macrophages. — Cellules mobiles ou mobilisables, caractéristiques du tissu lymphoïde, mononucléées et aptes à digérer et détruire d'autres éléments figurés de l'organisme. Metchnikoff les a opposés aux microphages, désignant ainsi les polynucléaires, qui englobent les microbes. Ces actes d'englobement et de digestion, exercés par certaines cellules, constituent le phénomène appelés *phagocytose*. Les phagocytes comprennent non seulement la plupart des leucocytes (sauf les petits lymphocytes, qui n'ont pas de mouvements amiboïdes), mais encore certaines cellules du tissu conjonctif mobilisables, les cellules endothéliales des vaisseaux lymphatiques et sanguins, les cellules de la pulpe splénique.

Mégacaryocyte. — Cellule géante de la moelle osseuse, possédant un énorme noyau bourgeonnant ; ne doit pas être confondu avec le myéloplaxe (Dominici).

Cellules d'irritation de Türck. — Eléments spéciaux, trouvés dans le sang à l'état pathologique ; noyau coloré en vert, et protoplasma en brun par le triacide.

Plasmazellen. — Cellules d'origine conjonctive, mobilisables, décrites avec leurs réactions spéciales dans le derme, à l'état pathologique, par Unna, et pouvant être trouvées dans le sang, les organes hématopoiétiques et certaines formations nodulaires.