3. — **Examen de l'œsophage.**

L'œsophage se divise en trois segments qui sont, de haut en bas et suivant les régions qu'il traverse, les segments cervical, thoracique et abdominal. Le premier seul est quelque peu accessible à une exploration directe; quant aux deux autres, on ne peut les explorer qu'avec le secours de procédés plus ou moins compliqués.

Pour localiser d'une manière exacte les affections de l'œsophage, il est nécessaire de se rappeler les rapports de cet organe.

La *portion initiale de l'œsophage*, c'est-à-dire celle qui fait suite au pharynx, est située à peu près à la hauteur du ligament interarticulaire des 6e et 7e vertèbres cervicales. L'extrémité inférieure de l'œsophage, son abouchement dans l'estomac, correspond d'habitude au corps de la 11e vertèbre dorsale, mais se rencontre quelquefois à la hauteur de la neuvième. Par rapport aux organes situés au-devant de lui, l'œsophage correspond par sa portion initiale au bord inférieur du cartilage cricoïde, tandis que son extrémité inférieure se trouve à la hauteur de l'insertion sternale du cartilage de la 6e côte, c'est-à-dire à l'union du corps du sternum avec l'appendice xiphoïde.

La *longueur de l'œsophage* chez l'adulte est en moyenne de 25 centimètres. Or, comme le commencement de l'organe est à une distance d'environ 15 centimètres des incisives, une sonde introduite par la bouche n'arrive dans la poche stomacale qu'après avoir pénétré d'une longueur de 40 centimètres. La longueur totale de l'œsophage se divise, pour les trois segments, de la façon suivante :

Segment cervical.	5	centimètres.
— thoracique.	17	—
— abdominal.	3	—

Le point, où le conduit œsophagien croise la bronche gauche, correspond ordinairement à la réunion des 4e et 5e vertèbres dorsales et serait, par conséquent à 8 centimètres environ au-dessous du commencement de l'œsophage ou, ce qui revient au même, à 23 centimètres en arrière des incisives. Les mesures que nous venons d'indiquer nous donnent le moyen de déterminer exactement le siège des lésions reconnues à l'aide de la sonde. Voici le procédé de contrôle que nous proposons : ayant retiré la sonde de l'œsophage, la portion de la sonde qui fut introduite sera appliquée le long de la cavité bucco-pharyngienne et de la colonne

vertébrale, et on marquera, sur la colonne vertébrale, par un trait la hauteur à laquelle s'arrête le bec de la sonde.

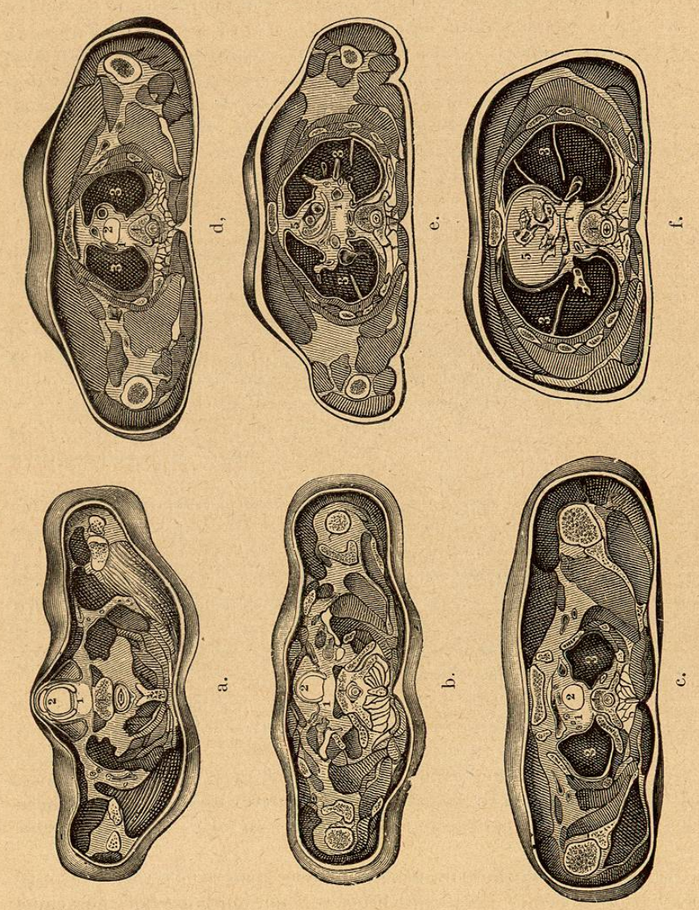

Fig. 176. — Rapports de l'œsophage avec la trachée et la colonne vertébrale. Coupes transversales.

a. Hauteur de la 7e vertèbre cervicale. — *b*. Bord inférieur de la 1re vertèbre dorsale. — *c*. Bord supérieur de la 4e vertèbre dorsale. — *d*. Milieu de la 4e vertèbre dorsale. — *e*. Bord supérieur de la 6e vertèbre dorsale. — *f*. Bord supérieur de la 8e vertèbre dorsale. — 1. Œsophage. — 2. Trachée. — 3. Poumons. — 4. Vertèbre sectionnée en travers. — 5. Cœur. — D'après Braune, *Atlas anatomo-topographique*.

Vide, l'œsophage est affaissé de telle façon que ses parois antérieure et

postérieure sont juxtaposées et que son calibre se réduit à une fente transversale. Le diamètre de l'œsophage n'est pas uniforme sur tout le parcours. C'est dans ses segments supérieur et inférieur que ce conduit est le plus étroit. Mouton détermina cette largeur à l'aide de moules en plâtre et trouva pour le tiers supérieur jusqu'à hauteur de la bifurcation bronchique 14 millimètres , pour le segment moyen, le plus long, 22 millimètres et pour le bout inférieur 12 millimètres de diamètre ; en dilatant l'œsophage, on obtint, comme chiffres maxima, 18 millimètres pour le segment supérieur, 35 millimètres pour le moyen et 25 millimètres pour l'inférieur. Ces chiffres ont une grande valeur pratique ; ils montrent que, dans le cathétérisme de l'œsophage, il ne faut pas faire usage d'instruments dont le diamètre dépasse 18 millimètres.

Pour bien comprendre les méthodes d'investigation physiques, il est important d'avoir présents à l'esprit les *rapports de l'œsophage avec les organes voisins*.

A leur extrémité supérieure, l'œsophage et la trachée sont exactement situés dans le plan médian du corps (fig. 176, a) ; mais bientôt ces deux organes se séparent. C'est d'abord la trachée qui se déjette vers la droite de telle sorte que l'œsophage dépasse le bord gauche du conduit aérien (fig. 176, b). Ces rapports subsistent dans toute la portion cervicale de l'œsophage ; pour cette portion, il faut donc pratiquer l'exploration directe de cet organe sur le côté gauche du cou.

Vers le commencement de la portion thoracique, l'œsophage lui-même se dévie à gauche de la ligne médiane, et cette déviation est au maximum à la hauteur de la 3e vertèbre dorsale environ (fig. 176, c) ; au niveau de la 4e dorsale elle est encore telle qu'ordinairement trachée et œsophage se croisent, non pas au niveau de la bifurcation bronchique proprement dite, mais au niveau de la bronche gauche (fig. 176, d). D'où il résulte qu'il faut chercher la moitié supérieure du segment thoracique de l'œsophage sur le côté gauche de la colonne vertébrale.

Au contraire, la moitié inférieure du même segment est à chercher à droite de la colonne vertébrale, car au niveau de la 6e vertèbre dorsale l'œsophage a regagné la ligne médiane (fig. 176, e) ; puis de la 7e à la 9e dorsale, on la rencontre à droite des corps vertébraux (fig. 176, f), et ce n'est qu'à la hauteur de la 10e dorsale qu'elle s'incurve vivement vers la gauche pour traverser le diaphragme et s'aboucher, environ 3 centimètres plus bas, dans l'estomac.

Nous n'avons pu nous empêcher d'entrer dans les détails de ces rapports anatomiques, parce qu'on a professé à tort que la portion thoracique de l'œsophage se trouve pendant tout son trajet à *gauche* de la colonne vertébrale. Il faut, en effet, établir nettement une distinction entre les deux moitiés supérieure et inférieure de cette portion, dont la limite commune est située à hauteur de la 6e vertèbre dorsale ; la moitié supérieure est située à gauche ; la moitié inférieure, au contraire, à droite de la colonne vertébrale.

Depuis sa portion initiale jusqu'au niveau de la bifurcation bronchique,

la paroi antérieure de l'œsophage est en contact avec la trachée. Au-dessous de la bifurcation, elle est en rapport le plus direct avec les ganglions bronchiques, qui forment en quelque sorte un coin de 3 centim. 5 de hauteur. Aussi voit-on fréquemment les affections de ces ganglions se propager à l'œsophage. Plus bas, l'œsophage est en contact immédiat sur un espace de 5 centimètres avec la face postérieure du péricarde, ce

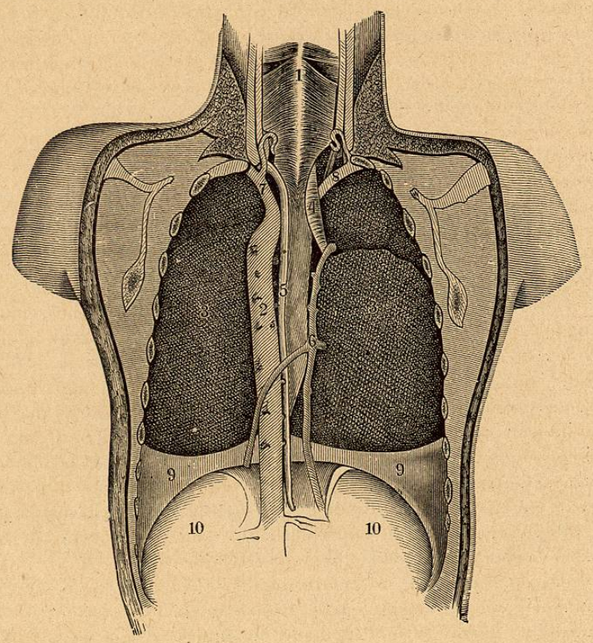

Fig. 177. — Rapports de l'œsophage avec l'aorte. Thorax vu de dos.
1. Œsophage. — 2. Aorte thoracique. — 3. Poumons. — 4. Trachée. — 5. Canal thoracique. — 6. Veines azygos et hémiazygos. — 7. Artère sous-clavière gauche. — 8. Tronc anonyme. — D'après Rudinger. *Anatomie chirurgicale topographique*

qui explique la propagation fréquente au péricarde des maladies de l'œsophage.

Les rapports de l'œsophage avec l'*aorte* sont très caractéristiques. Immédiatement au-dessous de la bifurcation des bronches, il est situé à droite de l'aorte thoracique. Mais pour pouvoir gagner plus bas le trou œsophagien du diaphragme, il faut qu'il croise la paroi antérieure de l'aorte, en sorte qu'il forme autour de celle-ci une sorte de spirale incomplète et très allongée (fig. 177). Il s'ensuit que les dilatations et d'autres

affections de l'aorte peuvent avoir une influence sur les fonctions de l'œsophage.

Les rapports intimes entre l'œsophage et le nerf récurrent nous expliquent comment certaines affections œsophagiennes se compliquent de la paralysie du récurrent.

C'est le *cathétérisme* qui occupe le premier rang parmi les *procédés d'exploration de l'œsophage*. Quant à l'inspection, à la percussion et à l'auscultation, les résultats fournis par elles sont de minime importance; et encore n'en fournissent-elles pas toujours !

A. — Inspection de l'œsophage.

L'*inspection directe* de l'œsophage n'est évidemment praticable que pour le segment cervical de l'organe. On peut ainsi parfois percevoir sur le cou des *dilatations sacciformes* (*diverticules*) qui siègent le plus souvent du côté gauche, plus rarement à droite ou des deux côtés à la fois. Un fait caractéristique, c'est l'augmentation de volume de ces diverticules au moment des repas et leur diminution après les repas. Pendant que le malade absorbe des aliments, on les voit se gonfler et se tendre fortement; au contraire, les mouvements de suffocation, les vomissements, la compression manuelle régulière, les évacuent et diminuent leur volume. Quand le diverticule se remplit, il se produit parfois des bruits qui offrent le caractère de gargouillements, de gloussements; ces bruits peuvent se reproduire au moment de l'évacuation du diverticule par la compression. Leur intensité est parfois tellement prononcée qu'on les entend d'une extrémité à l'autre de la salle.

Les résultats de la *percussion* de ces diverticules sont variables. Lorsqu'ils contiennent des matières solides, le son sera sourd; lorsqu'ils contiennent des gaz, on obtiendra de la sonorité ou de la matité tympanique. On peut distendre artificiellement ces diverticules, en administrant successivement au malade dans de l'eau une pincée d'acide tartrique, puis la même quantité de bicarbonate de soude. Ces tentatives demandent toutefois à être faites avec de grandes précautions et l'on fera bien de n'y avoir recours que dans le cas où le diagnostic reste douteux. En effet, si l'un de ces diverticules éprouve une distension exagérée, il peut exercer sur les voies aériennes avoisinantes une compression telle qu'il se produit de la dyspnée avec menace d'asphyxie.

On a essayé à diverses reprises de pratiquer l'endoscopie de l'œsophage, *œsophagoscopie*, d'après le principe de la laryngoscopie. Mais jusqu'à présent les appareils employés dans ce but sont encore trop compliqués et d'un prix par trop élevé pour que leur emploi soit devenu d'une pratique courante.

Lorsqu'il existe une communication anormale entre l'œsophage et les voies aériennes, le laryngoscope peut devenir d'une certaine utilité pour le diagnostic, ainsi que le prouve une observation d'Obermeier, où il s'agis-

sait d'une fistule œsophago-bronchique. En faisant avaler au malade de la poudre de charbon dans de l'eau, on la voyait, grâce au miroir laryngien, réapparaître en partie dans la profondeur de la trachée. Souvent on s'est contenté d'administrer par la bouche des liquides colorés, du lait par exemple, qui, arrivés en partie dans les voies respiratoires, excitaient la toux et étaient expulsés au dehors par l'expectoration.

B. — Palpation de l'œsophage. — Cathétérisme.

Le doigt introduit dans la bouche ne peut atteindre directement l'œsophage dont la partie initiale siège environ à 15 centimètres derrière l'arcade dentaire; et la longueur de l'index ou du médius est insuffisante pour arriver jusque dans la cavité même de l'organe.

Du côté de la portion cervicale de l'œsophage, nous avons déjà dit dans le précédent paragraphe qu'il pouvait se développer sous les téguments des modifications très importantes pour la palpation. Il faut y joindre un phénomène nouveau, la formation d'emphysème sous-cutané, en cas de *perforation œsophagienne*. Cet emphysème est un signe précieux pour le diagnostic des solutions de continuité de la paroi œsophagienne, alors que l'air pénètre de l'intérieur de l'œsophage dans le tissu cellulaire du médiastin et de là sous les téguments du cou et plus loin encore. Cette lésion, l'expérience le prouve, se rencontre plus fréquemment dans les ruptures subites que dans les perforations graduelles. La crépitation spéciale de l'emphysème le fait facilement reconnaître, surtout si elle est accompagnée du gonflement de la région intéressée.

Nous dirons ici que, dans certaines circonstances, l'acte de la *déglutition influe sur le pouls de l'artère radiale droite*, en l'affaiblissant et en le supprimant entièrement. Cela arrive lorsque l'artère sous-clavière du côté droit a une origine anormale, lorsqu'elle naît de l'arc postérieur de la crosse aortique derrière l'artère sous-clavière gauche, et pour arriver à la zone d'épanouissement, elle est obligée de se diriger à droite entre le rachis et l'œsophage ou, plus rarement, entre l'œsophage et la trachée. En ces cas, il est facile de voir que chaque mouvement de déglutition exerce une compression passagère sur le tronc vasculaire.

De toutes les méthodes physiques d'exploration de l'œsophage, nous l'avons déjà dit, celle qui tient la tête au point de vue de l'importance diagnostique est la palpation médiate de l'organe par les *sondes œsophagiennes*.

On peut faire usage, comme sonde œsophagienne, de petites tiges de baleine portant à leur extrémité un bouton conique, ovalaire (fig. 178) en ivoire. Le mieux est d'avoir à sa disposition une série de baleines à olives de diverses grosseurs. Jamais il ne faut négliger, avant l'intromission de la sonde, de s'assurer si le bouton est fixé bien solidement à la tige, parce qu'autrement ils pourraient demeurer enclavés dans l'œsophage au moment de l'extraction de l'instrument et donner lieu à des désordres très