les parois abdominales la sonde introduite dans l'estomac ; il a même réussi, par la palpation des parois abdominales combinée au toucher rectal, à sentir l'extrémité de la sonde entre les deux mains exploratrices. Or, comme le contact de la paroi inférieure de l'estomac se trahit par une légère résistance, on voit que le cathétérisme de l'estomac donne le moyen de délimiter la position de la courbure inférieure de l'organe. Leube a reconnu que chez les individus bien portants on sentait l'extrémité de la sonde au moins à la hauteur de l'ombilic ; sur le cadavre, il a pu faire descendre la région située en face du cardia jusqu'au niveau d'une ligne horizontale allant de l'une à l'autre des épines iliaques antérieures et supérieures. Il conclut de là, avec raison, qu'il y a certitude de dilatation stomacale lorsque sur le vivant le bout de la sonde descend au-dessous de cette ligne. Il ne faut pas tout de même perdre de vue que l'abaissement anormal de l'estomac peut, même en l'absence de toute dilatation, donner naissance au même phénomène.

Penzoldt a cherché, à l'aide d'une série de mensurations pratiquées sur des individus bien portants, à savoir de combien de centimètres on pouvait faire pénétrer la sonde dans l'estomac et à utiliser le résultat obtenu pour le diagnostic de la gastrectasie. Il trouva comme moyenne un chiffre de 60 centimètres, chiffre inférieur à la longueur de la colonne vertébrale ; dans trois cas de dilatation de l'estomac, le segment de sonde introduit fut de 70 centimètres, chiffre égal à la longueur de la colonne vertébrale.

Purjesz s'y prit d'une façon un peu différente. Il mit la sonde en communication avec un manomètre. Tant qu'elle fut dans l'œsophage, ce dernier indiqua une pression négative qui devint positive aussitôt que l'instrument eut passé le trou œsophagien du diaphragme. Lorsque l'estomac est normal, on peut, à partir de cet endroit, introduire la sonde encore sur une longueur de 27 à 30 centimètres avant de sentir la résistance du côté de la paroi stomacale opposée au cardia. Avec ce procédé, le diagnostic de la gastrectasie paraît facile.

Schreiber a essayé d'adapter à l'extrémité inférieure de la sonde, au-dessus des yeux, une petite vessie en caoutchouc, de l'insuffler une fois arrivée dans l'estomac et de rendre visibles de cette façon les limites de la poche stomacale.

Rosenbach introduisait dans l'estomac une sonde munie à son orifice supérieur d'une poire de caoutchouc. Lorsque l'estomac contient des liquides et que les yeux de la sonde plongent dans ce liquide, si on injecte de l'air par la sonde et qu'on ausculte en même temps l'épigastre, on entend des râles amphoriques à grosses bulles et du bruit de glouglou. En retirant plus ou moins la sonde on peut déterminer le niveau du liquide, qui est évidemment situé à la hauteur exacte où cessent les râles. Si l'on introduit dans un estomac sain environ 100 centimètres cubes de liquide, on constate que le niveau du liquide a monté sensiblement ; inversement, on constate que ce niveau a baissé quand on a retiré le liquide. Au contraire, dans un estomac dilaté, l'introduction de quantités de liquide bien plus considérables ne produit qu'une ascension légère du

niveau du liquide ; de plus, souvent le niveau ne tarde pas à baisser.

Mais avant tout, Rosenbach pense qu'on peut utiliser ce procédé avec beaucoup d'avantage pour le diagnostic des périodes initiales d'une gastrectasie confirmée, périodes qu'il a proposé de désigner sous le nom d'*insuffisance stomacale*. Il entend par là un état où les forces expulsives de l'estomac sont insuffisantes, d'une façon d'abord intermittente, puis permanente. La limite de l'aptitude fonctionnelle de la musculature de l'estomac est donnée par le défaut d'ascension du niveau du liquide sous l'influence de l'ingurgitation de liquide et quelquefois même par sa baisse immédiate.

Jaworski s'est servi également dans ces derniers temps de ce procédé, et il a montré que, si l'on introduit dans l'estomac une substance dont le dosage quantitatif est facile et si, au bout d'un certain temps, on retire avec un siphon le contenu du viscère pour en déterminer à nouveau le rapport quantitatif, la dilution de la substance primitivement introduite permet de conclure à la quantité de liquide existant dans l'estomac.

C. — Percussion de l'estomac

La percussion de l'estomac sain donne des résultats éminemment variables. Le son de percussion dépend en effet du contenu stomacal aussi bien que de la tension des parois gastriques. On trouve donc tantôt de la sonorité tympanique, tantôt un son métallique, tantôt un son mat ou obscur, tantôt enfin des combinaisons de ces diverses modalités de son. Comme l'estomac subit des dilatations et des rétrécissements actifs, il peut facilement arriver que le son de percussion change en très peu de temps quant à sa hauteur et à son caractère acoustique tout entier. De même, on comprend aisément que les limites de l'estomac ne seront pas toujours les mêmes, quoique à chaque estomac corresponde un maximum de distension déterminé. C'est dans ces conditions complexes que résident les difficultés réelles de la percussion de l'estomac.

L'estomac, par son fond, est logé dans la concavité de la voûte gauche du diaphragme et occupe, dans la cavité abdominale, une situation telle qu'environ 5/6 de son volume sont à gauche de la ligne médiane et 1/6 seulement à droite de cette même ligne. Évidemment cela n'a lieu que parce que la position de l'estomac n'est pas horizontale, comme on le professait jadis à tort, mais plutôt verticale.

Le point où l'œsophage fait place au *cardia* n'est pas toujours situé à la même hauteur ; le plus souvent il correspond au commencement du corps de la onzième vertèbre dorsale ; il peut cependant s'élever jusqu'à la neuvième. En avant, le niveau serait à peu près celui de l'insertion sternale du cartilage de la 7e côte gauche. Il faut bien se garder cependant de croire que c'est là le plus élevé de l'estomac. Ce point est, en effet, le sommet du fond de l'organe, qui atteint la hauteur de la 9e dorsale et dépasse le cardia d'environ 3 à 5 centimètres (fig. 181).

La *petite courbure de l'estomac* suit tout d'abord le côté gauche du rachis en se dirigeant verticalement de haut en bas. A la hauteur de la première vertèbre lombaire, elle s'infléchit presque à angle droit vers la droite et, arrivée à droite de la ligne médiane, elle remonte vers la portion pylorique en demeurant très voisine de cette même ligne. La petite courbure est entièrement recouverte par le lobe gauche du foie (fig. 182). Elle n'est donc accessible à une exploration directe que si l'estomac est situé plus bas qu'à l'état normal.

Le *pylore* est masqué par le lobe droit du foie. Il se trouve à droite de la ligne médiane, à une distance maxima de 4 centimètres environ ; en tous cas, il ne fait jamais saillie dans l'hypochondre droit et est le plus souvent en contact par son bord latéral avec le point d'union des 7e et 8e cartilages costaux (fig. 182). En moyenne, il est situé à 7 centimètres au-dessous du niveau du cardia. Il en résulte que les affections du pylore ne sont justiciables d'un examen direct que si le pylore est plus bas que l'état normal. Du reste, le pylore n'est pas le point situé le plus à droite ; le point le plus éloigné de ce côté appartient à une portion de la région pylorique située au-dessous de lui (fig. 182).

La *grande courbure de l'estomac* a sa convexité dirigée vers l'hypochondre gauche et la paroi antérieure de l'abdomen. Dans son segment supérieur, elle est en grande partie entourée de parenchyme pulmonaire; dans ses segments inférieur et antérieur, au contraire, elle est en contact avec l'hypochondre gauche et l'épigastre. A droite de la ligne médiane, elle s'élève petit à petit, et à partir du bord médian du fond de la vésicule biliaire elle se dirige vers la portion polyrique (fig. 182). Sa distance de l'ombilic, sur la ligne médiane, varie avec l'état de réplétion de l'estomac ; elle est ordinairement, l'estomac étant plein, de 2 à 4 centimètres; mais il est également des cas où la grande courbure descend jusqu'au niveau de l'ombilic.

La partie de l'estomac qui est en contact avec l'hypochondre gauche et l'épigastre est seule directement accessible à la percussion. Cette partie correspond à une portion de la paroi antérieure et supérieure de l'organe. Lorsque celui-ci est rempli de gaz, ce département est limité en haut et à gauche par la transformation du son pulmonaire en sonorité tympanique, la limite latérale se trouvant dans la ligne axillaire antérieure gauche. En haut et à droite, la délimitation est indiquée par le passage de la matité hépatique à la sonorité tympanique. En bas, cette délimitation n'est possible pour l'estomac et le côlon que lorsque le son tympanique de l'estomac devient mat, parce que cette portion du tube digestif renferme des matières solides, ou qu'il est moins élevé et moins intense en raison de la présence en cette dernière de fluides gazeux. On peut donc pour l'estomac distinguer trois limites : en haut et à gauche, la limite *gastro-pulmonaire;* en haut et à droite, la limite *gastro-hépatique;* et en bas, la limite *gastro-colique*.

Dans les cas où le lobe gauche du foie ne va pas jusqu'à la région du choc de la pointe du cœur, il existe encore entre les limites

gastro-pulmonaire et gastro-hépatique une limite *gastro-cardiaque*.

Nous devons insister sur les *difficultés inhérentes à la percussion de l'estomac*. Lorsque ce dernier est entièrement vide ou rempli de masses solides, sa délimitation avec le foie devient chose impossible ; si le côlon lui-même contient encore des masses solides, il sera impossible également d'établir la limite stomacale inférieure. Quand l'estomac ne contient que de petites quantités de gaz et que le côlon est aussi distendu par des gaz, le son tympanique stomacal peut être absolument identique à celui du côlon, de sorte qu'on ne peut déterminer la limite gastro-colique par la percussion.

Dans les deux cas, la méthode de Frerichs, c'est-à-dire la distension de l'estomac par l'acide carbonique, offrirait des avantages. Dans le premier cas, elle donnerait au niveau de l'estomac de la sonorité tympanique ; dans le second, ce même son tympanique, en raison de la distension plus considérable de l'estomac, aurait une tonalité plus basse. On pourrait encore, il est vrai, obtenir la délimitation gastro-colique d'une autre manière. Il faudrait, comme l'a proposé Mader, introduire par la voie rectale dans le côlon, suivant le cas, du gaz ou du liquide, en sorte que la délimitation devînt possible.

La percussion de l'estomac se pratique le plus facilement dans le décubitus dorsal, parce que dans la position verticale, la forte tension des parois abdominales peut devenir gênante. Cette percussion devra toujours être superficielle.

La figure fournie par la percussion de l'estomac au niveau de l'*hypochondre gauche* occupe un espace s'étendant du 6e au 9e cartilage costal et de la région de la pointe du cœur jusqu'à la ligne axillaire antérieure. Cet espace a à peu près la forme d'un croissant, le bord inférieur de la moitié gauche du thorax figurant la corde d'un arc à légère convexité supérieure ; il atteint une longueur moyenne de 12 centimètres et sa hauteur maxima est de 8 à 10 centimètres. Cette zone constitue l'*espace semi-lunaire* de Traube, qui correspond principalement au fond de l'estomac (fig. 183). Dans bien des cas, la limite supérieure de cet espace, au lieu d'être convexe, présente une légère concavité supérieure ; mais c'est là, quoi qu'on en dise, une exception qui dépend essentiellement du trajet du bord inférieur du poumon gauche immédiatement au-dessous de l'appendice linguiforme ; en ce point, on constate d'habitude une légère convexité qui regarde en haut ; dans certains cas plus rares, on observe un trajet plutôt rectiligne dirigé directement de haut en bas.

Le segment épigastrique de l'estomac, lorsque ce dernier a subi une distension artificielle préalable, peut être suivi souvent jusqu'au niveau de l'ombilic, mais se termine la plupart du temps à 4 centimètres au-dessus de ce point.

A droite de la ligne médiane, on peut explorer l'organe, ainsi que l'a dit Wagner, en se basant sur des études très bien faites, sur une largeur de 5 centimètres environ; plus loin il disparaît derrière le lobe hépatique droit.

Les chiffres moyens obtenus par Wagner pour le contour de la percussion de l'estomac sont les suivants :

Plus grande largeur.	20 centimètres.
Hauteur sur la ligne mammaire gauche. .	12 cm. 5.
» » parasternale gauche.	15 cm. 5.
» » médiane.	9 centimètres.
» » parasternale droite. .	4 »

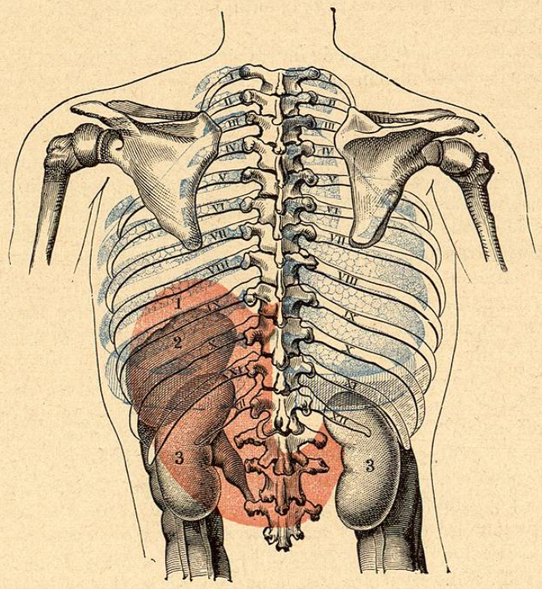

Fig. 181. — Situation de l'estomac, vue postérieure
1. Estomac. — 2. Rate. — 3. Reins.

Par la percussion de l'estomac, on peut chercher à apprécier la *diminution ou l'augmentation de volume, les déplacements et les tumeurs de l'organe.*

Diminution de la figure de percussion de l'estomac. — Il peut exister une diminution de la figure de percussion de l'estomac, sans que celui-ci soit lui-même diminué de volume. Lorsque le lobe gauche du foie est notablement hypertrophié, la limite gastro-hépatique se déplace nécessairement en bas et à gauche. La diminution du côté de la limite gastro-pulmonaire se produit lorsque l'espace complémentaire antérieur de la plèvre gauche est rempli de liquide et réduit par conséquent l'espace

semi-lunaire de Traube d'au moins la largeur de l'espace complémentaire. Traube et Fraentzel ont fait remarquer à juste titre que lorsque le diagnostic hésite entre une *pleurésie* ou une *pneumonie gauches*, la réduction de l'espace semi-lunaire plaide en faveur de la première de ces affections ; dans la seconde, en effet, ce symptôme est exceptionnel et nécessiterait une infiltration très étendue du poumon gauche (1).

Le *pneumothorax* diminue également les dimensions de l'espace de

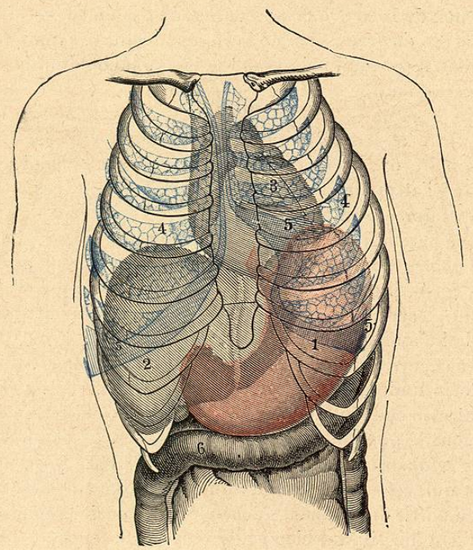

Fig. 182. — Position de l'estomac, vue antérieure.
1. Estomac. — 2. Foie. — 3. Cœur. — 4. Poumons. — 5. Espaces pleuraux complémentaires. — 6. — Côlon transverse.

Traube ; cela peut encore arriver par suite d'*épanchement péricardique* ou d'*hypertrophie cardiaque*, ces lésions produisant le refoulement du bord antérieur du poumon gauche et l'abaissement de la limite inférieure du cœur. L'augmentation de volume de la rate peut déterminer cette diminution du contour des limites gastriques dès que cet organe hypertrophié recouvre une partie de la paroi antérieure de l'estomac.

(1) Il faut ajouter que la disparition de la zone sonore de Traube dans la pleurésie gauche indique presque toujours un épanchement très abondant.

Cette séméiologie de l'espace semi-lunaire de Traube a été bien étudiée en France par MM. Jaccoud et Grancher et, dans une monographie, par M. Artigalas.

Il ne faut pas oublier qu'à chaque inspiration profonde il survient une réduction physiologique des limites de l'estomac due à ce que le bord inférieur du poumon gauche s'abaisse et va ainsi recouvrir une plus grande étendue de la paroi antéro-supérieure de l'estomac, en produisant en même temps une diminution de surface de l'espace semi-lunaire.

Il existe, il est vrai, des cas de diminution réelle de volume de l'estomac ; mais ces cas ne sont guère accessibles à un diagnostic direct.

Augmentation de la figure de percussion de l'estomac. — L'agrandissement de la figure de percussion de l'estomac, celui-ci ayant conservé son volume normal, se produit soit quand le lobe gauche du foie est diminué de volume, soit quand le bord inférieur du poumon gauche s'est déplacé en haut. Dans le premier cas, le lobe hépatique gauche se rétracte vers la ligne médiane et il se produit entre les limites gastro-hépatique et gastro-pulmonaire une limite gastro-cardiaque. La seconde éventualité s'observe dans l'atrophie du poumon gauche. Dans ces cas, l'espace semi-lunaire augmente de hauteur.

La figure de percussion de l'estomac peut encore augmenter de dimensions dans l'*abaissement de cet organe*. On l'observe, par exemple, dans les tumeurs gastriques qui, par leur poids, produisent l'abaissement mécanique du viscère. Dans ces cas, il s'agit évidemment d'un déplacement de la limite stomacale inférieure.

Kussmaul a encore fait remarquer que lorsque l'estomac avait une position verticale la limite inférieure de l'organe s'abaissait. Cette position verticale peut être congénitale ou due à la compression. Ce dernier cas est désigné sous le nom de *gastéroptose*. Dans ce cas, en effet, une constriction peut refouler à gauche et en bas le foie et la portion pylorique de l'estomac qui est mobile, tandis que le cardia conserve sa position normale. Une partie du segment pylorique peut ainsi descendre jusqu'au-dessous de l'ombilic ; il faut bien se garder de confondre cette déviation de l'estomac avec de la gastrectasie ; pour cela, on se souviendra que, dans ce cas de déviation, l'estomac ne dépasse que très peu la ligne médiane vers la droite et n'atteint pas dans ce sens la limite normale extrême.

Il faut attacher une importance spéciale à l'accroissement de la figure de percussion de l'estomac que produisent la *gastrectasie* et plus rarement l'hypertrophie congénitale de l'estomac (*mégalogastrie*). On doit affirmer l'existence de la dilatation de cette nature lorsque, après distension de l'estomac par l'acide carbonique, la limite inférieure de l'organe dépasse l'ombilic et que le segment situé à droite de la ligne médiane *s'étend plus loin que d'habitude à droite et en dehors* (fig. 184) (1).

(1) Pacanowski a établi, pour les dimensions stomacales obtenues par la percussion, des moyennes qu'il est bon de retenir.

Chez l'*homme*, la hauteur la plus grande de l'estomac est de 11 à 14 centimètres ; la limite supérieure de l'estomac passe ordinairement par le 5e espace intercostal sur les lignes mam-

Lorsque l'estomac dilaté renferme à la fois des gaz et des liquides, les limites de percussion varient avec les diverses attitudes du corps ; car, tandis que dans le décubitus dorsal le liquide gagne la paroi postérieure et quitte la grande courbure de l'organe, dans la position verticale il retombe sur cette dernière et transforme le son tympanique qu'elle fournissait à la percussion *en une zone de matité* plus ou moins étendue, à

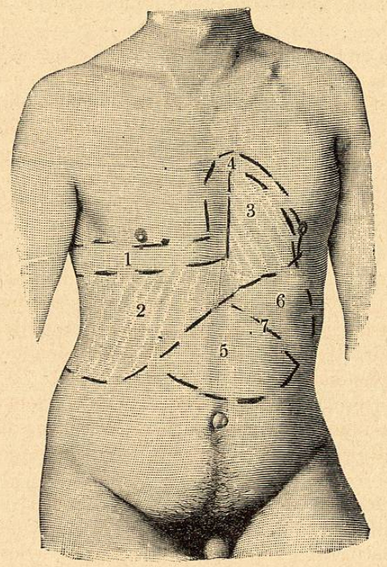

Fig. 183. — Limites de percussion de l'estomac chez un adulte.

1. Grande, 2. petite matité hépatique. — 3. Grande, 4. petite matité cardiaque. — 5. Limites de l'estomac. — 6. Espace semi-lunaire de Traube. — 7. Bord thoracique gauche. (D'après une photographie.)

convexité inférieure et à limite supérieure horizontale. Dans le décubitus latéral gauche, on constate aisément, par la percussion, que le liquide a gagné la grosse tubérosité de l'estomac.

maire et parasternale gauche. La plus grande largeur est de 21 centimètres, et le point extrême à gauche se trouve sur la ligne axillaire antérieure gauche, derrière la 7e côte. Chez la *femme*, la plus grande hauteur est de 10 centimètres, et la plus grande largeur de 8 centimètres. Ces moyennes obtenues avec des sujets sains pourront servir à apprécier les dimensions de l'estomac à l'état pathologique.

M. Malibran a remarqué que lorsqu'il y a distension passagère de l'estomac par des gaz, la sonorité gastrique s'élèverait aux dépens de la sonorité pulmonaire. Dans la dilatation permanente, au contraire, la zone de sonorité stomacale s'abaisse.

Dans les cas où l'on est dans le doute au sujet de la direction de la grande courbure de l'estomac, on peut se servir de ces notions (Piorry, Penzoldt) pour lever l'incertitude. Si l'on administre, à jeun, à un homme dont l'estomac est sain un litre de liquide, il se produit dans la station verticale, le long de la grande courbure, une matité de la forme que nous avons indiquée et qui n'existait pas auparavant. Cette matité n'atteint jamais l'ombilic. En répétant cette expérience chez des dilatés, la matité descend au-dessous du niveau de l'ombilic. Si l'on retire le liquide à l'aide de la pompe stomacale, le son mat se changera en son tympanique ; et de cette façon on déterminera avec certitude la limite de la grande courbure stomacale.

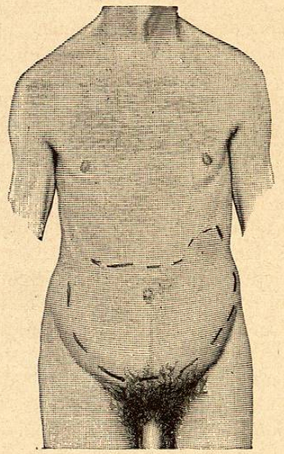

Fig. 184. — Configuration d'un estomac ectasié obtenue par la percusslon. D'après une photographie. (Obs. personnelle.)

Dehio employait la même méthode, mais d'une façon un peu différente. Il donnait à l'individu à jeun un quart de litre d'eau et établissait par la matité la position de la grande courbure ; ayant ainsi continué jusqu'après absorption d'un litre, il reconnut que jamais l'estomac sain, dans ces conditions, ne descendait au-dessous de l'ombilic. Il n'en était pas de même pour l'estomac dilaté. Chez certains gastrectasiques, la dilatabilité anormale de l'organe se trahissait par son abaissement extraordinaire après absorption d'un verre ou deux ; enfin, à chaque nouveau verre, l'estomac descendait davantage (ce dernier phénomène a lieu aussi chez les sujets sains). Donc, avec ce procédé, on réussit à diagnostiquer les états d'insuffisance mécanique de l'estomac.

Leichtenstern a tenté de déterminer la limite inférieure de l'estomac à l'aide de la percussion linéaire. Quand on ausculte l'estomac et qu'en

même temps dans le voisinage du stéthoscope on percute le plessimètre avec un corps dur, on réussit la plupart du temps à produire au niveau de l'estomac un beau son métallique. Le côlon peut donner un son analogue, mais Leichtenstern pensait pouvoir différencier les deux sons à leur qualité acoustique et tracer ainsi la limite entre l'estomac et le côlon. Weil a fait remarquer avec beaucoup de raison qu'une différence nette entre les deux sons peut faire défaut, que le timbre métallique disparaît graduellement quand on s'avance vers la limite inférieure de l'estomac et qu'enfin, au point de vue de la tonalité, le timbre est soumis à des variations incessantes, dépendant des contractions péristaltiques et des modifications de capacité qui en résultent.

Percussion des déplacements de l'estomac. — Les déplacements de l'estomac peuvent se faire de bas en haut, de haut en bas ou latéralement.

Dans la distension prononcée, il n'est pas rare de rencontrer la limite gastro-pulmonaire plus haute qu'à l'état normal, surtout s'il y a en même temps météorisme intestinal.

Le déplacement de haut en bas est fréquent en cas de tumeurs et frappe principalement la portion pylorique mobile.

Une forte pression latérale, comme nous l'avons déjà vu, peut également dévier le pylore et le refouler en bas et vers la ligne médiane. Cet abaissement avec déviation en dedans peut être congénitale.

Il faut enfin signaler les cas de *transposition des viscères* où le cardia et le fond de l'organe siègent à droite et le pylore à gauche.

Percussion des tumeurs de l'estomac. — Pour le diagnostic des tumeurs de l'estomac, la percussion est importante, parce qu'au niveau de ces dernières elle donne non pas une matité *vraie*, mais presque constamment une sorte de matité *tympanique*. Ce phénomène permet fréquemment, dans des cas difficiles, d'établir le diagnostic différentiel avec les tumeurs du foie ou de la rate, qui donnent une matité absolue. Mais la règle n'est pas sans exceptions, et Leube rapporte un cas où l'absence de matité tympanique fit diagnostiquer une tumeur du foie et où, à l'autopsie, on trouva un cancer de l'estomac.

D. — Auscultation de l'estomac.

L'auscultation de l'estomac n'est pas sans valeur pour le diagnostic. Nous avons dit que chez l'individu bien portant on entendait pendant et peu après la déglutition deux bruits, le « durchspritzgeräusch » (bruit de jaillissement) et le « durchpressgeräusch » (bruit de pression). La réplétion de l'estomac supprime le premier de ces bruits. Meltzer perçut 15 à 20 minutes encore après la déglutition, dans la région du foie, un bruit continu, qu'il appelle bruit pylorique.