Dans les cas où l'on est dans le doute au sujet de la direction de la grande courbure de l'estomac, on peut se servir de ces notions (Piorry, Penzoldt) pour lever l'incertitude. Si l'on administre, à jeun, à un homme dont l'estomac est sain un litre de liquide, il se produit dans la station verticale, le long de la grande courbure, une matité de la forme que nous avons indiquée et qui n'existait pas auparavant. Cette matité n'atteint jamais l'ombilic. En répétant cette expérience chez des dilatés, la matité descend au-dessous du niveau de l'ombilic. Si l'on retire le liquide à l'aide de la pompe stomacale, le son mat se changera en son tympanique ; et de cette façon on déterminera avec certitude la limite de la grande courbure stomacale.

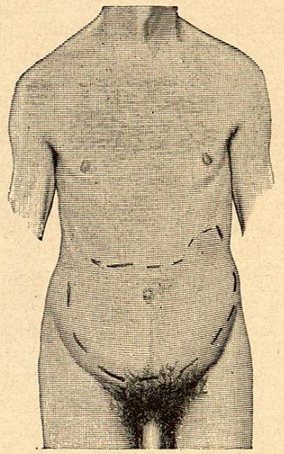

Fig. 184. — Configuration d'un estomac ectasié obtenue par la percusslon. D'après une photographie. (Obs. personnelle.)

Dehio employait la même méthode, mais d'une façon un peu différente. Il donnait à l'individu à jeun un quart de litre d'eau et établissait par la matité la position de la grande courbure ; ayant ainsi continué jusqu'après absorption d'un litre, il reconnut que jamais l'estomac sain, dans ces conditions, ne descendait au-dessous de l'ombilic. Il n'en était pas de même pour l'estomac dilaté. Chez certains gastrectasiques, la dilatabilité anormale de l'organe se trahissait par son abaissement extraordinaire après absorption d'un verre ou deux ; enfin, à chaque nouveau verre, l'estomac descendait davantage (ce dernier phénomène a lieu aussi chez les sujets sains). Donc, avec ce procédé, on réussit à diagnostiquer les états d'insuffisance mécanique de l'estomac.

Leichtenstern a tenté de déterminer la limite inférieure de l'estomac à l'aide de la percussion linéaire. Quand on ausculte l'estomac et qu'en

même temps dans le voisinage du stéthoscope on percute le plessimètre avec un corps dur, on réussit la plupart du temps à produire au niveau de l'estomac un beau son métallique. Le côlon peut donner un son analogue, mais Leichtenstern pensait pouvoir différencier les deux sons à leur qualité acoustique et tracer ainsi la limite entre l'estomac et le côlon. Weil a fait remarquer avec beaucoup de raison qu'une différence nette entre les deux sons peut faire défaut, que le timbre métallique disparaît graduellement quand on s'avance vers la limite inférieure de l'estomac et qu'enfin, au point de vue de la tonalité, le timbre est soumis à des variations incessantes, dépendant des contractions péristaltiques et des modifications de capacité qui en résultent.

Percussion des déplacements de l'estomac. — Les déplacements de l'estomac peuvent se faire de bas en haut, de haut en bas ou latéralement.

Dans la distension prononcée, il n'est pas rare de rencontrer la limite gastro-pulmonaire plus haute qu'à l'état normal, surtout s'il y a en même temps météorisme intestinal.

Le déplacement de haut en bas est fréquent en cas de tumeurs et frappe principalement la portion pylorique mobile.

Une forte pression latérale, comme nous l'avons déjà vu, peut également dévier le pylore et le refouler en bas et vers la ligne médiane. Cet abaissement avec déviation en dedans peut être congénitale.

Il faut enfin signaler les cas de *transposition des viscères* où le cardia et le fond de l'organe siègent à droite et le pylore à gauche.

Percussion des tumeurs de l'estomac. — Pour le diagnostic des tumeurs de l'estomac, la percussion est importante, parce qu'au niveau de ces dernières elle donne non pas une matité *vraie*, mais presque constamment une sorte de matité *tympanique*. Ce phénomène permet fréquemment, dans des cas difficiles, d'établir le diagnostic différentiel avec les tumeurs du foie ou de la rate, qui donnent une matité absolue. Mais la règle n'est pas sans exceptions, et Leube rapporte un cas où l'absence de matité tympanique fit diagnostiquer une tumeur du foie et où, à l'autopsie, on trouva un cancer de l'estomac.

D. — Auscultation de l'estomac.

L'auscultation de l'estomac n'est pas sans valeur pour le diagnostic. Nous avons dit que chez l'individu bien portant on entendait pendant et peu après la déglutition deux bruits, le « durchspritzgeräusch » (bruit de jaillissement) et le « durchpressgeräusch » (bruit de pression). La réplétion de l'estomac supprime le premier de ces bruits. Meltzer perçut 15 à 20 minutes encore après la déglutition, dans la région du foie, un bruit continu, qu'il appelle bruit pylorique.

L'auscultation de la déglutition peut faciliter le diagnostic des *rétrécissements du cardia*. Dans ces lésions, il faudra évidemment un temps assez long avant que le liquide ingurgité passe de l'extrémité de l'œsophage dans l'estomac ; les bruits changent souvent de caractère, on les perçoit sous forme de bruits à grosses bulles, d'assez longue durée, analogues à des gargouillements. Fréquemment le premier bruit fait défaut et le second seul se produit.

Dans les cas où l'estomac contient en même temps du liquide et des gaz, on provoque, en secouant le malade ou son estomac seulement, un *bruit de succussion* qui s'entend souvent à grande distance. La plupart du temps les malades le produisent à volonté par des inspirations saccadées ; parfois, il apparaît sous l'influence des changements d'attitude du corps. Cette sorte de bruit s'observe également chez les personnes bien portantes, mais il possède une intensité toute spéciale chez les gastrectasiques; nous avons dit à propos de la palpation qu'on le percevait, dans certains cas, sous forme de mouvements de flot (bruit de clapotage).

Des bruits de succussion, il faut séparer les *bruits de fouet et de gargouillement*. Ils se développent, il est vrai, dans les mêmes conditions que les précédents, c'est-à-dire quand on secoue le malade ; toutefois Kussmaul fait ressortir avec raison qu'ils sont d'autant plus nets et plus intenses que l'estomac ne contient que de l'air, ou de l'air avec très peu de liquide.

En auscultant un estomac dilaté, on perçoit quelquefois des *bruits d'ébullition*, *de bouillonnement*, *de chantonnement*, d'un caractère tout particulier, qui semblent provenir de nombreuses petites bulles d'air. Ils sont dus évidemment à la fermentation du contenu de l'estomac ; aussi leur valeur diagnostique n'est-elle pas à négliger. On peut les produire artificiellement en distendant l'estomac à l'aide d'acide carbonique. Jamais on ne les entend plus bas que la grosse courbure, en sorte que l'auscultation constitue un excellent moyen de contrôle pour les résultats de la percussion.

Quelquefois on a vu se produire une *rupture de la paroi de l'estomac* avec accompagnement d'un bruit détonant nettement perceptible. C'est ainsi que Williams relate un cas de cancer de l'estomac où une perforation mortelle se produisit avec un bruit très distinct au moment où le malade s'asseyait; Thorspecker parle d'un cas de gastromalacie chez un enfant de trois mois où la rupture de l'estomac s'accompagna d'une légère détonation.

Nous avons déjà signalé que l'estomac influençait parfois les phénomènes acoustiques qui se produisent du côté des appareils respiratoire et circulatoire. Il peut leur imprimer un caractère métallique et les renforcer par résonance au point qu'ils deviennent perceptibles à une grande distance. Federici insiste sur ce qu'on n'entend les sons propagés du cœur qu'au niveau de l'estomac et non au niveau des anses intestinales avoisinantes, ce qui permet de déterminer par l'auscultation la limite inférieure de l'estomac. Ce n'est qu'en cas de pénétration de gaz dans la

cavité péritonéale que les sons du cœur deviennent perceptibles sur une plus grande étendue de l'abdomen ; ce fait est à utiliser pour le diagnostic de la *pneumo-péritonite*.

Exploration des fonctions stomacales. — De même qu'à toutes les autres explorations cliniques on procédera avec méthode à l'exploration des fonctions stomacales. Personnellement, nous commençons toujours par étudier le *pouvoir absorbant de l'estomac ;* nous passons ensuite à sa *motilité*, et nous terminons par l'*examen du suc gastrique*.

1. — EXPLORATION DU POUVOIR ABSORBANT DE L'ESTOMAC

L'étude du pouvoir absorbant de l'estomac sera pratiquée à l'aide de l'*iodure de potassium :* le matin à *jeun*, une capsule gélatinée contenant 0 gr. 2 d'iodure de potassium sera administrée avec un peu d'eau. On se munira d'avance de *papier amidonné* préparé de la manière que voici : après avoir délayé de l'amidon dans de l'eau jusqu'à formation d'une pâte peu consistante, on y trempera du papier buvard blanc et on aissera sécher ce papier. Les expériences démontrent que dans la salive des sujets bien portants l'iodure de potassium ingéré peut être décelé en dix à quinze minutes. La muqueuse gingivale sera touchée légèrement avec du papier amidonné pour l'humecter de salive. Une goutte d'acide azotique fumant sera, à l'aide d'une baguette en verre, projeté sur l'endroit humecté. La présence de l'iodure de potassium dans la salive se reconnaîtra à ce que l'iode, mis en liberté par suite de la décomposition de l'iodure sous l'influence de l'acide azotique, colorera, suivant la quantité d'iode libre, le papier amidonné en rougeâtre, en rouge violet ou en bleu.

En pratiquant cette expérience on fera attention à ce que le malade n'écrase pas la capsule dans la cavité buccale, ce qui aurait pour résultat le dépôt de l'iodure de potassium sur la muqueuse buccale et, par conséquent, fausserait les résultats. En effet, de temps en temps je suis tombé sur des personnes qui, malgré toutes mes exhortations, n'étaient pas à même d'avaler la capsule gélatinée sans la faire éclater dans la bouche. L'expérience ne sera jamais entreprise après les repas : pendant la digestion la durée de l'absorption peut osciller dans des limites très larges chez un seul et même individu ; parfois l'absorption n'a lieu qu'après quatre-vingt-dix minutes. Quant à la couleur jaune que prend le papier amidonné traité par l'acide azotique, elle n'a rien à faire avec l'absorption stomacale de l'iodure de potassium; elle est due exclusivement à l'action de l'acide azotique.

Nous sommes dans l'incertitude complète pour tout ce qui concerne l'*accélération de l'absorption ;* en tout cas, jusqu'à l'heure qu'il est, elle ne présente aucun intérêt pour le diagnostic.

Le *ralentissement de l'absorption* s'observe dans le catarrhe gastrique,