Employé pour HCl libre 3,5 centimètres cubes de lessive sodique normale ; 3,5 centimètres cubes de lessive sodique normale correspondent à 0 gr. 0127575 d'acide chlorhydrique.

Donc, dans 10 centimètres cubes de suc gastrique il y a 0 gr. 013 de HCl libre ou 100 centimètres cubes = 0 gr. 13 = 0,13 p. 100 d'acide chlorhydrique libre.

Les *changements quantitatifs de l'acide chlorhydrique libre contenu dans le suc gastrique* peuvent se manifester de trois manières différentes, savoir, l'acide chlorhydrique libre est complètement absent (*anacidité* ou plutôt *anachlorhydrie*), le taux peut en être abaissé (*hypochlorhydrie*) ou, au contraire, élevé (*hyperchlorhydrie*). Aucune de ces modifications n'est pathognomonique d'une maladie de l'estomac bien déterminée; aussi cette constatation peut tout au plus appuyer un diagnostic douteux. Mais, en revanche, cette constatation a de l'importance pour le traitement. En effet, il serait tout à fait absurde de prescrire de l'acide chlorhydrique en cas d'hyperacidité du suc gastrique (et néanmoins la plupart des médecins agissent ainsi sans discernement aucun dès qu'ils ont affaire à une affection stomacale !), tandis que l'acide chlorhydrique est bien indiqué en cas d'anacidité ou d'hypoacidité du suc gastrique.

L'*anacidité du suc gastrique* est de règle très commune dans le *cancer de l'estomac*, mais on connaît tout de même des exceptions à cette règle. Dans les cas où le cancer s'est greffé sur un ulcère rond de l'estomac, on a même observé de l'hyperacidité. Ce qui diminue encore l'importance diagnostique de ce symptôme, c'est qu'on constate également l'anacidité du suc gastrique dans la *gastrite chronique* et *aiguë*, l'*atrophie* et la *dégénérescence amyloïde de la muqueuse stomacale* et en cas de *cicatrices étendues* consécutives à des corrosions. Nous avons encore observé l'anacidité dans les *états anémiques*, *cachectiques et fébriles*. Enfin, l'anacidité accompagne parfois les *troubles sécrétoires d'origine nerveuse*.

L'*hyperacidité du suc gastrique*, tout en étant fréquente dans l'*ulcère rond de l'estomac*, n'est nullement de règle courante. Elle se présente parfois sous forme d'une *névrose sécrétoire de l'estomac*. Elle coexiste quelquefois avec une sécrétion de suc gastrique anormalement exagérée — hypersécrétion de suc gastrique, *gastrorrhée* — tant et si bien que l'estomac qui, chez les sujets sains, est complètement vide à jeun, contient jusqu'à 500 centimètres cubes et au delà d'un liquide riche en acide chlorhydrique libre. C'est l'acide chlorhydrique libre et son action digestive énergique sur les albuminoïdes qui plaident en faveur de l'identité de ce liquide avec le suc gastrique.

Outre l'acide chlorhydrique, on peut également constater dans le suc gastrique la présence d'acides organiques, tels que acides lactique, acétique et butyrique que nous avons déjà mentionnés plus haut.

Nous avons dit que Ewald et Boas considèrent l'acide lactique comme un produit de sécrétion normale de la muqueuse stomacale. Mais cela est inexact : si, au début de la digestion, on réussit à déceler dans le contenu stomacal la présence de l'acide lactique, celui-ci provient des aliments

ingérés. Si l'on prend soin que la nourriture des personnes bien portantes soit absolument dépourvue d'acide lactique, par exemple, en leur administrant une soupe de farine d'avoine de Knorr, l'acide lactique fait alors complètement défaut dans le contenu stomacal des sujets nourris de la sorte. En revanche, le contenu stomacal devient très riche en acide lactique dès que les hydrates de carbone stagnant dans la cavité stomacale subissent la fermentation lactique. C'est dans le *cancer de l'estomac* que les conditions de la production de l'acide lactique semblent être le mieux réalisées : aussi Boas affirme-t-il que, dans les cas douteux, la grande richesse persistante du contenu stomacal en acide lactique plaide en faveur d'un cancer de l'estomac. L'avenir nous apprendra si les observations recueillies en plus grand nombre confirment cette assertion.

Le meilleur procédé pratique de *démontrer la présence de l'acide lactique* dans le contenu stomacal, c'est incontestablement le *réactif d'Uffelmann* (perchlorure de fer 1 goutte, acide phénique 0 gr. 4, eau distillée 30 gr.). Le réactif étant très instable, on ne se servira que d'un réactif facilement préparé. Le procédé de Boas est trop compliqué pour être employé dans la pratique courante.

En additionnant au réactif d'Uffelmann un liquide contenant de l'acide lactique, on voit la couleur bleue du réactif passer au jaune serin. Les acides chlorhydrique, acétique et butyrique exerçant également une influence sur la couleur du réactif d'Uffelmann, les débutants sont sujets à commettre des erreurs. Mais dans ces cas il ne s'agit point d'une couleur jaune serin, mais d'une teinte grise ou grisâtre. Du reste, ces changements de couleur exigent la présence de ces acides en concentration telle que l'on n'en rencontre presque jamais dans le suc gastrique. Le sucre de raisin et l'alcool provoquent aussi le changement de couleur du réactif d'Uffelmann. Mais on peut se mettre à l'abri de ces causes d'erreur en utilisant la solubilité de l'acide lactique dans l'éther. Ayant agité du suc gastrique avec de l'éther et laissé évaporer ce dernier, le résidu sera dissous dans de l'eau : c'est dans cette solution aqueuse contenant l'acide lactique du suc gastrique, que cet acide sera recherché à l'aide du réactif d'Uffelmann.

A l'état normal, on ne trouve pas dans le contenu stomacal d'acides acétique ni butyrique, à moins qu'ils ne soient ingérés avec les aliments. Comme l'acide lactique, ils se rencontrent dans le contenu stomacal en cas de stagnation, notamment dans la dilatation de l'estomac; ils sont redevables de leur origine à la fermentation anormale des hydrates de carbone. L'odeur du contenu stomacal en décèle souvent la présence : l'odeur acide mordante témoigne de la présence de l'acide acétique, tandis que la rancissure est en faveur de la présence de l'acide butyrique.

Voici comment sera pratiquée la *recherche de l'acide acétique :* le contenu stomacal sera agité avec de l'éther; puis décanté et évaporé, et le résidu sera dissous dans l'eau. La solution aqueuse sera alors soigneusement neutralisée avec une solution diluée de carbonate de soude. La présence de l'acide acétique dans cette solution se reconnaîtra à ce que,

additionnée d'une goutte d'une solution diluée de perchlorure de fer, elle prend une coloration rouge sang et que, soumise à l'ébullition, il se forme un précipité rouge brunâtre composé d'acétate ferrique basique.

C'est également la solution aqueuse du résidu éthéré du contenu stomacal qui sera utilisée pour la *recherche de l'acide butyrique*. Cet acide étant insoluble dans les solutions contenant des sels, sa présence se reconnaîtra à ce que, à la surface du liquide, apparaîtront des gouttelettes huileuses dès que l'on y aura ajouté un grain de chlorure de chaux.

Quant à l'analyse quantitative des acides organiques dans le contenu stomacal, vu sa complexité et l'insignifiance des résultats diagnostiques et thérapeutiques que l'on peut en tirer, on s'abstiendra, en règle générale, de la pratiquer.

Recherche de la pepsine dans le suc gastrique. — On peut poser comme règle que tout suc gastrique, dans lequel on trouve de l'acide chlorhydrique libre, contient en même temps de la pepsine. Pour s'assurer que la pepsine existe en quantité suffisante, on procédera à la *digestion artificielle* que voici : 4 éprouvettes seront remplies jusqu'au même niveau avec du suc gastrique exprimé et filtré ; l'éprouvette 1 sera, en attendant, laissée telle quelle ; l'éprouvette 2 sera additionnée de 0 gr. 2 à 0 gr. 5 de pepsine ; l'éprouvette 3 sera additionnée de 1 à 2 gouttes d'acide chlorhydrique officinal, et l'éprouvette 4 sera additionnée de pepsine et d'acide chlorhydrique officinal aux doses précitées. On laissera alors tomber dans chacune de ces éprouvettes un petit disque mince, de volume égal, de blanc d'œuf enlevé à l'emporte-pièce d'un œuf dur. Toutes les éprouvettes séjourneront ensuite, pendant une heure, dans une étuve à la température du corps. Si le disque de l'éprouvette 1 est énergiquement érodé, le suc gastrique contient en quantité suffisante de la pepsine aussi bien que de l'acide chlorhydrique. Une digestion énergique a-t-elle lieu seulement dans l'éprouvette 2, on peut en conclure au manque d'acide chlorhydrique. La digestion devient énergique dans l'éprouvette 3 quand le suc gastrique est pauvre en pepsine, tandis que la digestion, s'accomplissant énergiquement seulement dans l'éprouvette 4, témoigne de la pauvreté du contenu stomacal en acide chlorhydrique libre en même temps qu'en pepsine. Les disques d'albumine peuvent, dans l'essai de digestion artificielle, être remplacés par des flocons de fibrine ayant tous le même volume : un séjour d'une heure suffit pour faire constater les modifications que leur aura fait subir la digestion.

Recherche du labferment (ferment de la présure) dans le suc gastrique. — Dix centimètres cubes de lait cru seront additionnés de 5 gouttes de suc gastrique filtré, et le tout sera mis dans une étuve à la température de 37° à 40° C. Le contenu stomacal n'est-il pas dépourvu de labferment, on constatera dans le lait, après un quart d'heure à une demi-heure, un précipité de caséine. Tout suc gastrique contenant de l'acide chlorhydrique

libre contient probablement en même temps du labferment. Comme l'acide chlorhydrique, il fait défaut dans le cancer de l'estomac et l'atrophie de la muqueuse stomacale.

Le suc gastrique contient parfois non du labferment, mais du *labzymogène* ne se transformant en labferment que sous l'influence de l'acide chlorhydrique. Pour que le lait cru tourne en présence du labzymogène, le mélange susdécrit devra préalablement être additionné de 2 centimètres cubes d'une solution concentrée de chlorure de calcium.

Rappelons aussi en passant que, au début de la digestion stomacale, s'accomplit dans la cavité stomacale la *digestion de l'amidon*. C'est seulement après sécrétion abondante d'acide chlorhydrique qu'est suspendue dans l'estomac la digestion de l'amidon pour n'être reprise que dans l'intestin. La digestion de l'amidon est troublée par l'hyperchlorhydrie, ce qui se reconnaît à ce que le contenu stomacal additionné d'une solution d'iodure de potassium iodo-ioduré (liqueur de Lugol) se colore en bleu foncé ; on sait, en effet, que l'iode bleuit l'amidon. L'amidon est-il déjà transformé en amylodextrine, le contenu stomacal additionné de liqueur de Lugol prendra une couleur violette. Sous l'influence du même réactif, l'érythrodextrine prend une coloration rougeâtre allant jusqu'au brun d'acajou, tandis que les produits ultimes de la digestion amylacée, l'achrodextrine et la maltose, ne subissent aucun changement de coloration.

Examen des matières vomies

En règle générale, l'examen macroscopique et microscopique des matières vomies suffit complètement pour établir le diagnostic. Quant à l'*analyse chimique*, elle n'a qu'une valeur minime ; en effet, la composition des matières vomies dépend de tant d'événements imprévus, que les données de l'analyse chimique ne permettent guère de tirer des conclusions bien fermes sur la composition du suc gastrique. C'est dans les cas où le cathétérisme de l'estomac est absolument contre-indiqué, que l'analyse chimique des matières vomies aura quelque importance. Les matières vomies filtrées seront alors traitées de la même façon que le suc gastrique filtré obtenu par cathétérisme stomacal.

1. *Examen macroscopique des matières vomies.*

Dans l'*examen macroscopique des matières vomies*, on devra considérer l'abondance, la consistance, l'odeur, la saveur, les éléments visibles et avant tout l'aspect particulier que présentent les vomissements.

L'*abondance des matières rejetées* dépend en première ligne de l'état de réplétion de l'estomac, ainsi que de l'intensité et de la durée de l'acte même du vomissement. Elle est considérable principalement dans la dilatation de l'estomac ; ce qui se comprend, lorsqu'on se rappelle que, dans

ce cas, l'estomac peut occuper la majeure partie de la surface antérieure de l'abdomen et contenir plus de 10 kilogrammes de liquide. La gastrectasie est en même temps caractérisée par l'expulsion, à des intervalles espacés, en une seule fois, de masses souvent excessivement considérables ; dans un cas de Blumenthal, le malade rendit, d'un seul coup, jusqu'à 8 kilogrammes de liquide. Des matières alimentaires en abondance sont-elles évacuées par vomissement même à jeun, ce fait témoigne de l'*insuffisance motrice de l'estomac* ; il en est de même si les matières alimentaires sont vomies longtemps après l'ingestion, au moment où un estomac sain est d'ordinaire déjà vide.

La *consistance* des matières rejetées est le plus souvent subordonnée à la nature des aliments et des modifications que leur a fait subir la digestion. Les éléments solides en sont tantôt grumeleux, en morceaux, tantôt à l'état de bouillie ou de liquide. Il est cependant, comme nous le verrons plus tard, certaines formes de vomissements où il n'est rejeté presque exclusivement que des liquides de consistance tantôt fluide et aqueuse, tantôt visqueuse et mucilagineuse. Dans les hématémèses abondantes, le sang est expulsé presque toujours sous forme de caillots, de masses de cruor que tout le monde connaît. Dans la dilatation de l'estomac, les matières vomies laissées au repos présentent assez souvent plusieurs couches : l'inférieure est constituée par un dépôt grumeleux, au-dessus d'elle se trouve une couche aqueuse, souvent transparente elle-même, surmontée d'une couche dans laquelle nagent des particules alimentaires solides ; la couche supérieure est spumeuse.

La *réaction* des matières vomies est facile à déterminer par le papier de tournesol ; elle est ordinairement acide. L'acide s'exagère lorsqu'il existe des processus anormaux de désagrégation et de fermentation dans la digestion amylacée de l'estomac, ainsi qu'on l'observe le plus fréquemment dans le catarrhe chronique de l'estomac et la gastrectasie. Dans ces cas, les malades se plaignent que leurs dents leur semblent émoussées ; cette sensation suit de près le vomissement. Dans un cas, j'ai vu le tapis vert de ma table, sali fortuitement par des matières vomies, se couvrir en cet endroit de taches rougeâtres et se transformer après quelques heures en véritable amadou.

La réaction est également fortement acide en cas *d'hyperacidité* et *d'hypersécrétion du suc gastrique.*

La réaction alcaline s'observe dans la gastrorrhée, sur laquelle nous reviendrons en détail plus tard, ou lorsque le contenu stomacal est mêlé à de notables quantités de sang, qui font plus que neutraliser l'acidité gastrique.

L'*odeur des matières vomies* est presque toujours *aigrelette ;* dans les cas que nous venons de mentionner, où l'acidité gastrique est accentuée d'une façon anormale par suite des fermentations, elles présentent souvent une odeur aigre mordante ou rance qui témoigne de la présence de l'acide acétique ou butyrique. Cette odeur se combine parfois avec celle des aliments ingérés précédemment.

L'odeur *fécaloïde* des vomissements est un signe pronostique très fâcheux ; elle indique presque toujours une obstruction de l'intestin (*ileus*, passion iliaque ou colique de miserere). Mais ce serait une erreur de croire que les vomissements fécaloïdes se produisent exclusivement dans l'occlusion du gros intestin ; aussi a-t-on à distinguer le vomissement fécal et le vomissement fécaloïde, le premier impliquant l'existence d'une obstruction du gros intestin et le second de l'intestin grêle.

Les *vomissements urémiques* répandent souvent une odeur piquante et ammoniacale caractéristique, que l'on peut nommer urineuse. Cela est dû à l'excrétion par la muqueuse stomacale d'urée qui se transforme rapidement en carbonate d'ammoniaque. S'il se produit chez les urémiques des hématémèses, les matières prennent une odeur repoussante et cadavérique. Dans le *cancer de l'estomac*, surtout quand il s'accompagne de gastrectasie, on observe parfois une odeur putride, cadavérique ou rappelant l'hydrogène sulfuré.

L'odeur des vomissements peut devenir un signe très précieux pour le diagnostic de certains empoisonnements. Dans l'intoxication par le phosphore, l'odeur est *alliacée*, dans celle par le nitrobenzol, elle rappelle celle des amandes amères, etc.

Dans un cas de *kystes hydatiques* ayant fait irruption dans l'estomac, j'ai observé une *odeur spéciale rappelant celle de la prunelée.*

Les renseignements sur la *saveur* des matières vomies sont évidemment fournis par le malade. Ceux-ci indiquent le plus souvent une saveur acide, ou amère si les vomissements contiennent les éléments biliaires ou des peptones (Ewald).

Parmi les *éléments solides les plus visibles* contenus dans les vomissements, on reconnaît souvent plus ou moins distinctement des aliments. Lorsque les vomissements sont fécaloïdes, ils peuvent renfermer des fèces ayant leur forme normale, dans le cas où l'obstacle siège très bas dans le gros intestin. On a vu quelquefois dans les matières rejetées des ascarides, des anneaux de tænia, des oxyures, des ankylostomes et des trichines, ayant pénétré préalablement de l'intestin dans l'estomac. On y a vu aussi des vésicules hydatiques qui s'étaient rompues dans l'estomac et provenaient du voisinage, le plus souvent du foie. Meschede a relaté une observation où l'on trouva dans les vomissements une très grande quantité de tyroglyphes vivantes ; Gerhardt y a rencontré des larves de diptères, et Küchenmeister, Lublinski, Gerhardt et Kölliker des larves de mouche de diverses espèces (musca domestica, musca vomita, anthomya scolaris, anthomya canicularis, tachomyca fusca tabnus). Nous devons rappeler ici que le médecin est exposé à être trompé, surtout par les hystériques, qui lui présentent quelquefois comme ayant été rejetés par le vomissement des larves d'insectes, des animaux vivants, etc., afin de se rendre intéressants.

D'un autre côté, on ne doit pas ignorer que, dans certains cas, des particules alimentaires, qui ont été réellement vomies, donnent lieu, lorsque l'examen a été superficiel, aux hypothèses les plus fantastiques. C'est

ainsi que Fritsch a publié une observation très instructive où le vomissement aurait soi-disant rejeté un animal vivant ; un examen plus approfondi montra qu'il ne s'agissait que du canal gastro-intestinal non digéré d'une lote, *lota fluvialis* (fig. 187).

Dans bien des cas, on a trouvé dans les vomissements des *calculs biliaires*, qui ne pouvaient évidemment s'être introduits dans l'estomac qu'en détruisant d'abord par ulcération les voies biliaires et la paroi de l'estomac ou de l'intestin.

Chez les adultes, dans la gastrite fibrineuse (croupale), on a rencontré dans les vomissements des *pseudo-membranes fibrineuses*.

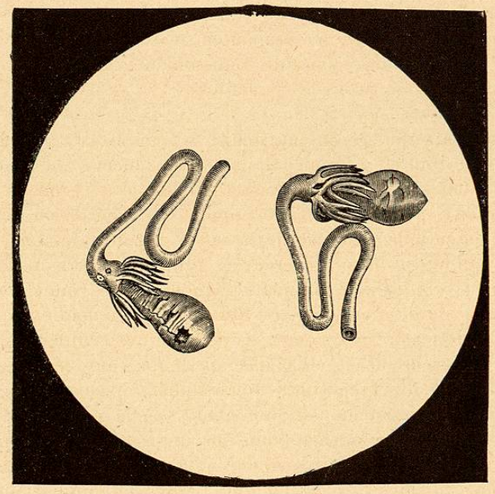

Fig 187. — Canal gastro-intestinal de la lota fluvialis. Vomissement d'un homme de 45 ans. D'après Fritsch (*Arch. de Virchow*, tome 65, pl. XVIII.)

Laboulbène a rapporté le cas d'un empoisonnement par l'acide sulfurique dans lequel, au 15e jour, le malade expulsa par vomissement un *ambeau de muqueuse* long de 20 centimètres et large de 12 centimètres.

On a observé à plusieurs reprises de petits lambeaux de muqueuse après es *lavages de l'estomac*, surtout si l'on se servait de la pompe stomacale. Boas en rencontra assez souvent dans le contenu stomacal évacué à jeun à 'aide d'un tube stomacal : l'examen microscopique de ces lambeaux lui permit souvent de prendre connaissance des lésions anatomiques dont la muqueuse était le siège.

Souvent les matières vomies sont mélangées de bulles d'air; et dans es cas de fermentation gastrique anormale, on voit se développer des bulles de gaz plus ou moins nombreuses, les matières vomies se couvrent

d'écume et s'échappent petit à petit du vase dans lequel on les avait recueillies,

On se gardera bien de prendre pour des matières vomies les *masses rendues avec de grands efforts de l'œsophage*, comme cela a lieu surtout en cas de rétrécissement et divercule pulsatile de cet organe. Les substances alimentaires ne sont pas digérées, mais seulement macérées, leur réaction n'est pas acide, mais souvent alcaline. En tout cas, leur réaction dépend absolument de celles des aliments eux-mêmes. Dans un cas de *muguet de l'œsophage*, Gerhardt a observé l'expulsion d'un bouchon long de plusieurs centimètres et composé exclusivement de champignons de muguet. Dans l'*œsophagite*, Birch-Hirschfeld et Scharnnov ont observé également l'expulsion d'éléments tubuleux constitués par des cellules desquamées de l'épithélium œsophagien.

Parmi les différentes formes de vomissements qui présentent un aspect particulier, nous décrirons les suivantes :

Vomissements aqueux ou pituiteux. — Dans le catarrhe chronique de l'estomac, surtout chez les alcooliques, dans l'ulcère rond et dans le cancer, les malades vomissent assez souvent le matin à jeun un liquide peu épais, aqueux et plus ou moins limpide, que Frerichs a démontré être constitué essentiellement par de la salive déglutie ; les malades avalent leur salive la nuit sans s'en apercevoir, et la rejettent le matin par le vomissement : *vomitus matutinus*. Le phénomène est connu sous les noms d'*hydrémèse*, de *pituite*, de *ver cardiaque*, etc. Généralement le liquide contient quelques flocons, composés de quelques cellules épithéliales, de gouttelettes graisseuses, etc., qui après un certain temps de repos, tombent au fond du vase. Sa réaction est plus souvent alcaline ; toutefois, l'addition du suc gastrique et du contenu stomacal peut lui donner une réaction neutre ou acide. Son poids spécifique varie entre 1004 et 1007 , il est donc pauvre en éléments solides (4,52 à 6,88 p. 100). Sous l'influence du perchlorure de fer, il prend une teinte rouge sang foncé, ce qui signifie qu'il renferme, comme la salive, du sulfocyanure de potassium. Très pauvre en albumine, il forme par l'addition d'alcool un précipité floconneux qui transforme l'amidon en glycose.

On observe les vomissements aqueux dans le cours du *choléra asiatique*. L'estomac se débarrasse d'abord des aliments, puis rejette des masses liquides dont l'aspect rappelle celui bien connu des selles riziformes du choléra. Ces masses contiennent de nombreux flocons qui bientôt tombent au fond du vase en laissant surnager un liquide jaunâtre ou gris, plus rarement tirant sur le vert. On trouve au microscope, dans les flocons, des amas d'épithélium cylindrique de la muqueuse de l'estomac et de l'intestin, agglutinés par du mucus. Quant au liquide, il répand une odeur fade ; au début, cette odeur est légèrement aigrelette ; sa réaction est tantôt alcaline, tantôt acide. Sa densité varie entre 1002 et 1007 ; ses éléments solides entre 4,0 et 6,0 p. 1000. Il est pauvre en albumine ; cette substance est cependant plus abondante si la réaction est alcaline. On y