trouve presque toujours de l'urée et du carbonate d'ammoniaque; parmi les sels minéraux, le plus abondant est le chlorure de sodium. On n'y observe que très rarement le bacille virgule de Koch.

Vomissements muqueux. — Dans certains états phlegmasiques de la muqueuse gastrique, on observe quelquefois des vomissements *muqueux*. Il s'agit en ce cas de masses visqueuses, gélatineuses, plus ou moins opaques, qui sont tantôt incolores, tantôt colorées en vert par la bile et fréquemment mêlées de résidus alimentaires.

Il ne faut pas confondre avec elles les produits visqueux, filants, muciformes qui sont le résultat de la fermentation muqueuse des hydrocarbures dans l'estomac. Frerichs, le premier, a attiré l'attention sur ce phénomène et démontré que ces masses sont fréquemment rejetées par le vomissement en grande quantité, et le plus souvent, à cause de leur viscosité, après des efforts considérables. Il a signalé également que le mucus véritable ne se trouve pas ordinairement en grande abondance dans les matières vomies. Dans chaque cas particulier d'ailleurs, l'examen chimique déciderait facilement si l'on a affaire à des vomissements réellement muqueux ou non.

Vomissements de sang. Hématémèse. — L'aspect des vomissements hémorragiques dépend principalement de la quantité de sang et de la nature de l'hémorragie. Parfois, à la suite de violents efforts de vomissement, on observe des hémorragies insignifiantes, dues sans doute à la rupture de petits vaisseaux de la muqueuse sous l'influence des contractions violentes des parois gastriques. La production de sang, dans ces cas, est médiocre ; les vomissements présentent le plus souvent des stries et un semis punctiforme rouge vif.

Lorsqu'il s'est produit des hémorragies peu importantes, mais répétées, et que le sang a séjourné quelque temps dans l'estomac, la matière colorante du sang se transforme bientôt sous l'influence du suc gastrique et l'estomac rejette alors des masses d'un brun sale ou noirâtre, couleur de suie ou couleur de chocolat, ou encore présentant l'aspect du marc de café. On professait jadis que ce genre de vomissements ne survenait que dans le cancer de l'estomac. C'est là une erreur, car on les rencontre également dans l'ulcère rond; dans les phlegmasies toxiques de la muqueuse gastrique, notamment dans les empoisonnements par les acides et les états de dissolution sanguine; dans le cours de la cholémie et de l'urémie, par exemple, et cela toutes les fois que le séjour du sang dans l'estomac a été suffisamment long.

Dans les hématémèses aiguës et abondantes, l'estomac se débarrasse d'habitude très rapidement de son contenu et rejette le sang sous forme de gros caillots ou de coagulums cruoriques lâches et de couleur noir foncé, plus rarement rouge vif et écumeux.

La quantité du sang est très variable, mais peut dépasser un litre. Le plus souvent, ces hémorragies sont causées par un ulcère rond. Dans un

des chapitres précédents, nous avons fait remarquer la confusion possible entre l'hémoptysie et une hématémèse abondante.

Il faut encore faire ressortir que le rejet de sang par le vomissement n'est pas toujours imputable à une lésion de l'estomac. Les hémorragies de l'œsophage, du pharynx ou des cavités nasales peuvent donner lieu, lorsque le sang est descendu en quantité assez notable dans l'estomac, à des hématémèses indépendantes de toute hémorragie stomacale. Il est très rare que des hémorragies de l'intestin grêle, refluant vers l'estomac, soient expulsées par le vomissement et simulent ainsi une hématémèse.

On ne peut guère confondre les vomissements de sang avec des vomissements ayant une apparence analogue, si l'on apporte quelque attention à l'examen. Brinton a cru devoir insister spécialement sur la possibilité de vomissements *noirâtres* chez les individus soumis à un traitement par les ferrugineux, et sur la possibilité de la confusion avec l'hématémèse. L'erreur serait vite reconnue grâce à l'anamnèse, à l'examen microscopique et à la réaction du fer. Il en est de même pour les vomissements noirâtres des personnes faisant usage de préparations de bismuth. Là aussi le microscope révélerait facilement la nature des cristaux noirs de sulfure de bismuth. Le diagnostic est tout aussi aisé chez les gens ayant ingéré en excès des aliments et des boissons de couleur rouge et qui, pris de vomissements, croient avoir une hémorragie stomacale. J'ai observé surtout cet accident chez des individus qui avaient mangé trop copieusement des betteraves rouges ou des saucisses, ou bu trop de vin rouge.

Vomissements purulents. — Les vomissements de pus sont un accident très rare. Ils sont exceptionnellement en connexion avec une affection des parois stomacales, telle que la gastrite phlegmoneuse; il s'agit presque toujours d'abcès d'organes voisins ouverts dans l'estomac.

Vomissements bilieux. — Les vomissements sont très fréquemment mélangés de bile: ils ont alors une couleur verdâtre ou jaunâtre et une saveur extrêmement amère. Cet accident ne présente pas de signification diagnostique spéciale.

Dans les états phlegmasiques des organes abdominaux, notamment dans la péritonite par perforation, on constate souvent le rejet par le vomissement de masses assez épaisses et offrant une coloration vert herbacé ou vert-de-gris spéciale, que l'on a appelées pour cette raison *masses herbacées* ou encore *vomitus aeruginosus* (vomissement porracé). Cette teinte est due à sa richesse en matière colorante de la bile transformée en biliverdine sous l'influence de l'acide libre de l'estomac, et dont la présence est facile à démontrer par l'acide azotique. Frerichs trouva à ces vomissements une réaction acide et un poids spécifique de 1005. Les flocons qui nagent dans le liquide porracé sont composés d'épithéliums pavimenteux et cylindriques, de gouttelettes graisseuses,

de mucus amorphe, tous éléments colorés en vert plus ou moins intense par la matière colorante de la bile.

Vomissements fécaloïdes. — Les vomissements fécaloïdes frappent tout d'abord par leur odeur fécale. Ils ont une teinte verdâtre ou jaunâtre ; sont ordinairement liquides, mais contiennent cependant quelquefois des matières stercorales solides. Ces vomissements indiquent presque sans exception l'existence d'une occlusion mécanique du tube intestinal, quoiqu'on ait pu les observer dans la péritonite et la fièvre typhoïde, sans qu'on pût trouver d'occlusion intestinale, probablement par suite d'une paralysie partielle de l'intestin.

Rosenstein rapporte l'observation d'un garçon âgé de 9 ans qui, atteint de convulsions et de perte de connaissance, expulsait par le vomissement et par accès des masses stercorales. L'administration de bromure de potassium amena la guérison. Dans ce cas, les vomissements fécaloïdes étaient peut-être dus à une contracture circonscrite de la musculature intestinale?

Dans un cas, Nasse rencontra de la graisse dans les matières vomies, bien qu'aucun des aliments ingérés n'eût pu avoir introduit de principes gras dans le tube digestif.

Régurgitations œsophagiennes. — Il faut distinguer des vomissements vrais ceux qui surviennent chez les individus atteints de rétrécissement de l'œsophage et qui sont rejetés hors de ce dernier organe par des mouvements de suffocation. Ils consistent en éléments alimentaires qui, en raison de leur volume et de leur consistance, n'ont pu franchir l'obstacle opposé par la sténose. Ils s'accumulent parfois en grande quantité dans des diverticules et y séjournent plusieurs heures. Quoique les masses rejetées se trouvent le plus souvent ramollies et macérées, il n'est pas difficile de déterminer leur nature, surtout avec le concours des anamnestiques.

Des éructations. — Nous dirons un mot, en terminant, de la valeur diagnostique des *éructations*, qui sont fréquentes chez les individus atteints d'affections gastro-intestinales. Les gaz évacués ont ordinairement une odeur spéciale, tantôt aigrelette, acétique ; tantôt fermentée, empyreumateuse, rance ; tantôt pareille à celle de l'hydrogène sulfuré. Il existe des observations très intéressantes d'éructations de gaz inflammables : elles ont fait l'objet des descriptions de Carnis, Popoff, Friedreich et Schultze et, surtout, de Frerichs et Heynsius. Dans tous les cas, il s'agissait de dilatation de l'estomac avec fermentations anormales. La constatation du fait a presque toujours été due au hasard : les malades allument un cigare au moment de l'éructation, les gaz évacués s'enflamment et leur brûlent barbe et figure. On a observé des flammes atteignant 35 centimètres, et produisant une légère détonation. Dans les cas de Popoff et de Schultze, la flamme brûlait avec une coloration bleuâtre en n'éclairant que médiocrement ; chez le malade de Frerichs,

elle avait une teinte jaunâtre. L'analyse révéla la présence de l'oxygène, de l'azote, de l'hydrogène et de l'acide carbonique. Le rapport entre l'oxygène et l'azote était à peu près comme dans l'air atmosphérique. Chez le malade de Frerichs, on constata nettement la présence de gaz des marais, et même des traces de gaz oléfiant (hydrogène bicarboné). Kuhn y décela la présence de l'oxyde de carbone, et Boas celle de l'hydrogène sulfuré.

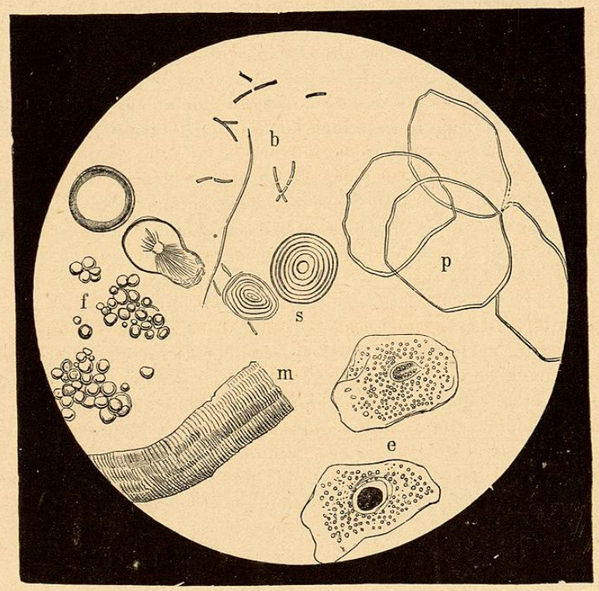

Fig. 188. — Eléments que l'on rencontre le plus fréquemment dans les matières vomies.
m, fibres musculaires. — *e*. épithélium buccal. — *p*, cellules végétales. — *b*, bactéries et filaments de leptothrix. — *f*, goutelettes graisseuses provenant de lait avec des cristaux gras.— *s*, granulations amylacées. Gross. 275 diamètres. (Obs. personnelle.)

2. — *Examen microscopique des matières vomies.*

Les éléments microscopiques des vomissements sont essentiellement variables. D'habitude ils sont constitués en majeure partie d'aliments ; il est donc tout à fait inutile d'insister sur toutes les éventualités possibles. Si l'on est familiarisé avec l'examen microscopique des éléments des tissus végétaux et animaux, on se trouvera rarement embarrassé pour reconnaître la nature et l'origine de certains éléments alimentaires (fig. 188). Bien entendu, les modifications des tissus sont très

variables selon les différents cas. L'énergie digestive du suc gastrique, la nature des ingesta et la durée de leur séjour dans l'estomac exercent sur ces modifications une influence décisive. Aussi rencontre-t-on les parties alimentaires tantôt simplement gonflées et macérées, tantôt en état de dissolution plus ou moins avancée. C'est surtout sur les fibres musculaires striées que l'on peut suivre distinctement la dissociation moléculaire progressive produite par le suc gastrique, ainsi que l'a montré et étudié Frerichs dans ses recherches célèbres sur la digestion. Le processus destructif frappe tout d'abord le tissu connectif lâche et détermine la séparation des divers faisceaux musculaires primitifs. Puis l'on voit disparaître le sarcolemme et la substance interstitielle, de sorte que les faisceaux musculaires primitifs se désagrègent en une série de disques qui eux-mêmes se transforment finalement en une masse granuleuse. Ce processus de destruction a une marche lente et va de la superficie vers la profondeur.

On comprend très bien que les altérations des particules alimentaires soient bien plus avancées, quand les matières expulsées proviennent non de l'estomac, comme dans la plupart des cas, mais de l'intestin.

En ce dernier cas, quelquefois même dans le vomissement simple, les matières vomies renferment des éléments *biliaires* qui, au microscope, apparaissent sous forme de masses verdâtres ou jaunes fécaloïdes, qui tantôt sont en grumeaux, granulations ou flocons, tantôt imbibent les particules alimentaires et leur donnent une coloration anormale.

Il n'est pas rare de rencontrer dans les matières vomies des champignons, parmi lesquels il faut citer surtout les cryptococcus cerevisiæ (levure de bière) et les schizomycètes.

Quand les éléments de la *levure* sont isolés, leur présence n'a aucune signification pathologique. On les rencontre souvent en petit nombre dans le contenu de l'estomac (Frerichs). Mais ils augmentent très notablement de nombre et constituent un symptôme grave lorsqu'il s'est produit des processus de fermentation et des anomalies dans la digestion intra-stomacale des matières amyloïdes. Le champignon de la levure est facilement reconnaissable à sa forme ovale (fig. 189).

Parfois l'on rencontre dans les matières vomies *l'oïdium albicans*, qui provient souvent de la cavité buccale ou de l'œsophage, rarement de la muqueuse de l'estomac.

Outre le champignon de la levure, on a aussi trouvé dans les vomissements des *mucédinées*.

Les *schizomycètes* se rencontrent presque exclusivement dans les matières qui viennent d'être vomies ; leur nombre augmente surtout en cas de stagnation des aliments dans l'estomac. Ils pénètrent dans l'estomac en même temps que les aliments, et cela d'autant plus que des schyzomycètes d'espèces très variées pullulent en abondance dans la cavité buccale.

Miller et de Bary ont montré que l'estomac renferme des formes très

diverses de schyzomycètes, qui remplissent diverses fonctions et sont doués de propriétés zymogènes variant d'une espèce à l'autre.

Il est évident qu'il faut différencier de ces derniers les champignons dont les spores ne se sont mêlées qu'après coup aux matières évacuées par le vomissement, qui proviennent de l'atmosphère et qui ont trouvé dans ces matières un milieu de culture favorable. Il faut faire remarquer aussi qu'aux matières vomies peuvent se mélanger, comme éléments fortuits et secondaires, des champignons originaires de l'œsophage et de la cavité buccale. Dans certains cas, l'on y constate la présence des spores ovales et des filaments larges ramifiés de l'oïdium albicans ; dans d'autres, on rencontre les filaments minces et délicats du leptothrix buccal.

A ces diverses formes de champignons s'associent très fréquemment

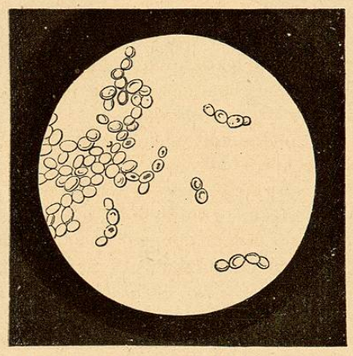

Fig. 189. — Champignons de la levure, provenant de l'estomac d'un homme de 42 ans souffrant de gastrectasie et de cancer du pylore. Le contenu stomacal a été obtenu à l'aide du siphon. Gross. 275 diamètres. (Obs. personnelle.)

la *sarcina ventriculi*, dont la véritable nature est l'objet de bien des discussions. Jadis on la rangeait au nombre des algues ; aujourd'hui on la compte parmi les schyzomycètes. Elle a été rencontrée pour la première fois dans les matières vomies, en 1842, par Goodsir et décrite par lui ; mais l'histoire de son développement n'a été élucidée que grâce aux recherches remarquables de Frerichs. La forme fondamentale de la sarcine est constituée par une cellule cubique, divisée en quatre portions régulières par des sillons profonds (fig. 190). Les cellules sont tantôt isolées, tantôt réunies par groupes de 2, 4, 8, 16, 32, etc. Leur aspect les a fait comparer avec raison à un ballot de marchandise ficelé. Il existe deux formes de sarcine, l'une plus grande et diaphane, l'autre plus petite et plutôt brunâtre. La cellule elle-même atteint jusqu'à 0 m. 01 millimètre de diamètre. Ordinairement, en son centre on aperçoit deux à quatre noyaux pâles ou légèrement rougeâtres. Très souvent, plusieurs

lames de sarcine se superposent, de façon à former des amas brunâtres, opaques, dont la véritable constitution n'est perceptible que sur les bords. Si on ajoute à une de ces préparations une goutte de solution étendue de potasse et si l'on se hâte d'enlever aussitôt le réactif au moyen de papier buvard, on voit les amas de sarcines se séparer les uns des autres et montrer avec beaucoup de netteté qu'ils sont composés de cellules diverses. La sarcine se développe de la façon suivante : chacun des quatre segments cellulaires primitifs subit à son tour un étranglement et une division quadruple et donne naissance à de petites cellules arrondies, qui à leur tour éprouvent en leur milieu un étranglement visible sous forme d'une ligne sombre, auquel s'ajoute plus tard un second étranglement à angle droit et médian également. Ces lignes en croix s'étendent

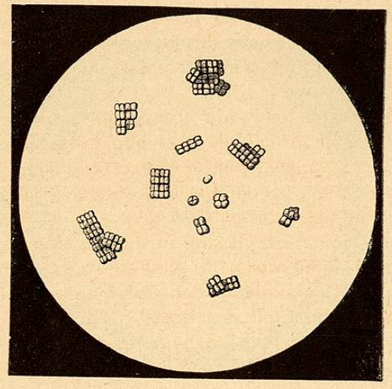

Fig. 190. — Sarcina ventriculi provenant de vomissement. Gross. 275 diamètres. (Obs. personnelle.)

du centre à la périphérie; la dépression augmente en profondeur et alors apparaît la sarcine à développement parfait.

D'après Duckworth, la sarcine possède une vitalité extraordinaire, car au bout de trois ans, on en trouvait encore parfaitement conservées dans des matières vomies que l'on avait enfermées dans des flacons hermétiquement bouchés.

La sarcine se rencontre très fréquemment dans le contenu de l'estomac et de l'intestin et dans les matières expulsées par le vomissement ; on admettait jadis que sa présence indiquait *toujours* des anomalies de la digestion stomacale ; c'est une erreur, bien qu'il soit exact de dire qu'elle est surtout abondante dans les vomissements en cas de stagnation du contenu stomacal, surtout dans la dilatation de l'estomac.

J'ai rencontré pour la première fois des *cristaux* dans les vomissements alcalins d'une jeune fille chlorotique; c'étaient des cristaux de phosphate

ammoniaco-magnésien, faciles à reconnaître à leur forme rhomboïdale et à leur solubilité dans l'acide acétique. J'ai pu en observer depuis dans des cas analogues.

Boas a trouvé à jeun dans le contenu stomacal des *tablettes de cholestéarine* et des *boules de leucine*, tandis que, en cas de dilatation de l'estomac, Naunyn a constaté dans le contenu stomacal évacué par le cathétérisme la présence de *cristaux d'oxalate de chaux*.

Parmi les éléments cellulaires provenant du tractus digestif, on rencontre, dans le vomissement, presque constamment des *cellules épithéliales de la cavité buccale*. Leur forme polygonale, leurs parois presque toujours plicaturées, leur volume et leur élimination fréquente sous forme de lames composées les font facilement reconnaître. Bien entendu, elles constituent un élément sans signification diagnostique.

Il est bien plus rare de rencontrer des *cellules épithéliales cylindriques de la muqueuse gastrique*, et, dans ce cas, elles sont profondément modifiées dans leur forme par une dégénérescence muqueuse plus ou moins avancée.

Certains auteurs prétendent avoir trouvé des *cellules de glandes à pepsine ;* il nous semble difficile de le reconnaître avec certitude par le microscope. Mais, en revanche, Boas a trouvé assez souvent des portions de glandes à pepsine dans le contenu de l'estomac à jeun.

On aperçoit souvent aussi des *globules de pus* et des *leucocytes* isolés ; la plupart du temps, toutefois, ils sont fortement altérés par le suc gastrique et on ne peut plus en retrouver que les noyaux, de forme si caractéristique. Ils sont fort abondants dans les vomissements de pus, où presque sans exception on a affaire à des abcès de voisinage qui se sont rompus dans la cavité gastrique ; dans la gastrite phlegmoneuse elle-même, on n'a, chose étonnante ! signalé que rarement des vomissements purulents.

Un signe diagnostique fort important est l'apparition du *sang* dans les matières vomies. Les altérations microscopiques des globules rouges varient avec la forme de l'hémorragie et partant avec le temps pendant lequel le sang a séjourné dans l'estomac. En cas d'hémorragies abondantes, qui sont expulsées rapidement de l'estomac, on trouve des hématies conformées et groupées comme dans le sang frais. Lorsque le sang a séjourné quelque temps dans l'estomac, les globules rouges sont gonflés ou dentelés, ou bien encore ils perdent leur matière colorante et apparaissent au début sous forme de disques à double contour nettement accentué ; plus tard ils peuvent paraître rouges, crénelés et en voie de dissociation.

Assez souvent toutes les hématies sont détruites, et leur matière colorante de forme granuleuse, homogène ou irrégulière, s'accumule en masses bleuâtres ou presque d'un rouge brunâtre.

Le vomissement est rarement mélangé d'*éléments néoplasiques* provenant de tumeurs des parois de l'estomac ; théoriquement la chose est possible ; mais les cellules ont ordinairement, dans ce cas, des caractères

individuels si peu tranchés (si même elles ne les ont pas perdus sous l'influence des sucs digestifs), que l'utilisation pratique de cet élément de diagnostic ne peut être que très restreinte.

Très souvent l'on observe la destruction de presque toutes les hématies, et leur matière colorante se présente sous forme de masses granuleuses, à configuration homogène ou irrégulière, de couleur jaune brunâtre ou presque brun rougeâtre.

Visconti rapporte une observation où l'on trouva dans les vomissements des cellules hépatiques, ce qui conduisit à soupçonner l'existence d'un ulcère stomacal envahissant la profondeur et détruisant le foie.

Lorsque l'intestin récèle des helminthes, tels qu'ascarides, oxyures, ankylostomes, on observe parfois dans les matières vomies des œufs de ces parasites qui, contrairement à la règle, ont pénétré de l'intestin dans l'estomac.

---

4. — Examen de l'intestin.

L'examen physique de l'intestin peut être pratiqué par deux voies différentes. La plus commode est celle qui a pour point de départ les parois abdominales ; toutefois, il ne faut pas négliger de compléter les résultats obtenus de ce côté par les touchers rectal et vaginal. L'examen du rectum à l'aide d'instruments spéciaux (spéculums rectaux, sondes rectales) peut également fournir des résultats importants pour le diagnostic. Le devoir d'un médecin consciencieux est de ne pas se laisser arrêter par le peu d'attrait d'un examen rectal et de le pratiquer dès que l'on peut s'attendre à en tirer pour le diagnostic un avantage quelconque, si minime qu'il soit.

En faisant le massage de la région de la vésicule biliaire et du lobe hépatique gauche, on peut, le malade étant à jeun, faire refluer de l'intestin dans l'estomac du *suc intestinal*, surtout du suc pancréatique, que l'on évacuera de l'estomac à l'aide d'une sonde stomacale (Boas Tophlenoff) ; mais ce procédé, autant que je sache, n'a pu jusqu'à présent être utilisé pour le diagnostic.

Au contraire, l'*examen des fèces* est très important pour le diagnostic des affections intestinales ; aussi ferons-nous suivre l'examen physique de l'intestin de l'étude de la valeur que possèdent les matières fécales pour l'établissement du diagnostic.

Pour ce qui est des *mesures de précaution* à prendre pour l'examen physique de l'intestin, nous renvoyons aux règles exposées dans l'examen de l'estomac (p. 540).

A. — **Inspection.** — Chez les individus à parois abdominales minces et pauvres en graisse, il n'est pas très rare de constater à l'œil les *contractions péristaltiques de l'intestin*. Elles apparaissent le plus souvent sous forme d'ondulations transversales de peu de durée. Si l'on frotte ou percute les parois abdominales, si on les asperge d'eau froide, ou si on les excite par le courant faradique, on constate que le rythme des contractions s'accélère et que leur intensité s'accroît.

On les observe surtout fréquemment chez les femmes dont les accouchements antérieurs ont considérablement relâché les parois ventrales. Elles sont également plus apparentes quand les muscles droits de l'abdomen sont très écartés. D'habitude, elles ont pour origine les anses de l'intestin grêle et occupent par conséquent l'espace limité par l'ombilic,