chapelet de 62 centimètres de longueur avec la croix et l'avait rejeté avec les selles sans accidents particuliers. Zoja a fait des expériences à ce sujet sur des chats auxquels il faisait avaler des aiguilles en partie par la pointe. Sur 127 aiguilles, 2 seulement s'étaient implantées, l'une au-dessus du pylore, l'autre dans le rectum ; toutes les autres sortirent par l'anus au bout d'un intervalle de 4 à 140 heures ou furent trouvées libres dans le mucus du gros intestin, chez les chats sacrifiés.

Dans quelques cas rares, on a constaté dans les fèces des larves d'insectes; il faut toutefois se rappeler à ce sujet que les fraudes sont faciles et pratiquées sur une vaste échelle, principalement par les hystériques. Lortet, par exemple, rapporte qu'un garçon de 13 ans, qui avait souffert un certain temps de l'estomac, évacua un beau jour par l'anus une larve d'œstre. Cette évacuation fut suivie de la disparition des accidents. Possata trouva dans les selles des larves de diptère, Salzmann et Wacker des larves de mouches de fosses d'aisance, et Chatain des larves de techomyca fusca.

Parfois les corps étrangers ne se mêlent aux fèces que dans l'intérieur même du tractus intestinal. Parmi ceux-ci, il faut ranger les *calculs biliaires* qui pénètrent dans l'intestin par le canal cholédoque ou directement de la vésicule dans le côlon à la suite d'ulcération préalable. Il est bien évident que lorsqu'on soupçonne des coliques hépatiques, il faut examiner les selles avec le plus grand soin. Pour cela, on les place dans un tamis fin sous un filet d'eau continu et on les remue jusqu'à complet lavage.

Il y a quelque temps, une dame qui souffrait d'accès abdominaux douloureux par suite de rein mobile, m'apporta un petit flacon à contenu granuleux brun, qu'elle avait obtenu en délayant des selles et qu'elle considérait comme de la gravelle biliaire. Lorsque j'examinai ces granulations au microscope, il se trouva que c'étaient uniquement des cellules pétrifiées et par conséquent non digérées d'une poire, facilement reconnaissables à leur paroi épaisse, brillante et déchiquetée. Fürbringer a rapporté un cas identique. Halter a publié une autre observation où les grains provenaient d'une banane.

Ceci nous conduit à parler des *calculs stercoraux vrais*. Leur nombre peut être très considérable. C'est ainsi qu'Aberle signale un cas où, en l'espace de trois à quatre semaines, le malade évacua 32 calculs d'un poids total de deux livres et demie. Chacun des calculs avait en son centre un noyau de cerise, entouré d'une coque de phosphate de chaux, de phosphate de magnésie, de sulfate de chaux, de graisse, de gélatine et de cholestérine.

Dans le catarrhe chronique du gros intestin, accompagné d'une sécrétion abondante de mucus, il peut arriver que les mucosités soient éliminées sous forme d'éléments cylindriques constituant parfois un véritable moule de l'intestin, n'ayant d'autres fois que l'épaisseur du petit doigt et offrant des ramifications analogues aux caillots fibrineux bronchiques. Ces caillots peuvent, d'ailleurs, atteindre une longueur de 50 centim. On

les a encore appelés *infarctus intestinaux*, ou regardés comme les produits d'une *entérite pelliculaire ou pseudo-membraneuse*, d'une diarrhée tubulaire. Longuet a trouvé de ces caillots même chez un nouveau-né. Au microscope, on y reconnaît une substance fondamentale amorphe, très indistinctement fibrillaire par places, où sont renfermés des noyaux libres, des leucocytes, des cellules épithéliales plus ou moins altérées, de temps en temps aussi des tablettes de cholestérine, des aiguilles d'acide gras et des débris alimentaires, pour la plupart en petite quantité. Chimiquement, ils sont composés de mucine, mais peuvent aussi contenir de la fibrine et de la globuline (Hirsch).

Dans les ulcérations de la muqueuse intestinale, on ne rencontre que rarement dans les selles des *lambeaux de muqueuse* éliminés et visibles macroscopiquement. Cela n'arrive guère que dans les dysenteries graves des pays chauds, où Annesley et Griesinger en ont observé qui avaient les dimensions de la paume de la main.

A la suite d'*invagination intestinale*, il se produit parfois une expulsion de longs segments nécrosés de l'intestin; il y a des cas où ces segments ont jusqu'à 3 mètres de longueur.

Il n'est pas très rare de rencontrer dans les selles des *tumeurs* arrachées de leur pédicule par l'effort de la défécation et évacuées avec des selles. Il s'agit, le plus souvent, de polypes muqueux ou de lipomes; cependant Wunderlich rapporte un cas de cancer du côlon où le malade rejeta un segment cancéreux de la grosseur d'une noix ; il s'était produit en même temps une violente hémorragie et des douleurs expulsives. Quelquefois les tumeurs éliminées spontanément ont un volume bien plus considérable. Castelain, par exemple, parle d'un lipome, long de 12 centimètres et épais de 6 centimètres. L'examen microscopique indiquera facilement la nature de la tumeur.

Il est facile sans microscope de distinguer dans les selles certains parasites intestinaux. Parmi les vers ronds, l'ascaride lombricoïde a l'aspect d'un ver de terre, l'oxyure vermiculaire celui des mites du fromage ; le trichocephalus dispar lui-même est facile à reconnaître à son extrémité antérieure filiforme et son extrémité caudale épaissie en forme de hampe.

En traitant des éléments microscopiques des fèces, nous parlerons en détail de l'ankylostome duodénal et des anguillules intestinale et stercorale.

Parmi les vers plats, le bothriocephalus latus se distingue du tænia solium et du tænia mediocanellata par la présence de son système sexuel au centre des divers anneaux, alors que ceux des deux tænias le portent sur le côté. Les anneaux du bothriocéphale sont larges et courts, ceux des tænias, au contraire, longs et étroits. Pour différencier le tænia solium du tænia mediocanellata, il faut se rappeler que chez le premier les branches latérales de l'utérus présentent des ramifications moins nombreuses (15 à 20) (fig. 192-194). Le diagnostic acquiert toute certitude par l'examen microscopique de la tête, qui, chez le tænia solium, porte quatre

ventouses et un rostre entouré de 26 à 30 crochets. Celle du tænia mediocanellata est bien garnie de quatre ventouses, mais ne possède ni rostre

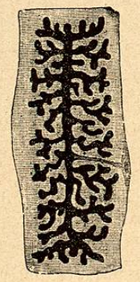

Fig. 192. — Anneau de tænia solium.

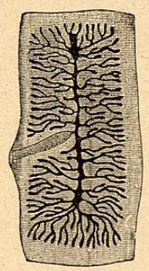

Fig. 193. — Anneau de tænia saginata. (Obs. personnelle.)

Fig. 194. — Anneau de bothriocephalus latus.

Anneaux de vers plats grossis 4 fois.

ni crochets; enfin celle du bothriocéphale est garnie de chaque côté d'une ventouse profonde et allongée (fig. 195-197).

Quelquefois on trouve dans les selles des kystes à échinocoques. Ces kystes proviennent le plus souvent d'organes du voisinage (foie, reins, rate, etc.) et se sont frayés une voie par l'intestin. Cependant Laënnec a publié une observation où un kyste hydatique s'était développé entre les tuniques de l'intestin et en avait rétréci la lumière.

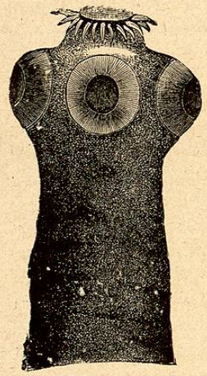

Fig. 195. — Tête du tænia solium. Gross. 45 fois.

Fig. 196. — Tête du tænia saginata ou mediocanellata.

Fig. 197. — Tête du bothriocephalus latus.

Dans certaines circonstances pathologiques, les selles revêtent souvent un caractère particulier qui peut être un élément précieux du diagnostic différentiel. On distingue, à ce point de vue, des selles bilieuses,

muqueuses, purulentes, muco-purulentes, aqueuses, sanguinolentes et graisseuses.

Selles bilieuses. — Parmi les selles bilieuses, celles de la fièvre typhoïde méritent une mention spéciale. Dans la plupart des cas, les selles de la fièvre typhoïde sont liquides et colorées en jaune d'or; on les a comparées à une soupe aux pois. Elles ont une odeur fétide et une réaction alcaline très prononcée, en raison de la richesse de leur contenu en carbonate d'ammoniaque. Si on les laisse déposer, elles se divisent en deux couches, la supérieure liquide, l'inférieure composée de masses grumeleuses et floconneuses, ce qui justifie encore davantage la comparaison avec une purée de pois mal faite. Dans le dépôt on trouve, outre des noyaux libres, des épithéliums, des globules muqueux et purulents, des résidus d'aliments non digérés, des phosphates triples, des hématies en plus ou moins grand nombre, enfin une foule de petites masses jaunâtres, molles, de grandeurs très différentes, qui sont constituées par de la graisse, de l'albumine, du pigment et des combinaisons de chaux. Dans la plupart des cas, les selles contiennent encore en abondance des schizomycètes dont le plus important est sans contredit le bacille typhique. Pour le reconnaître, il ne suffit guère de pratiquer l'examen microscopique, il est nécessaire d'en préparer des cultures; or il est difficile de les obtenir des selles.

Selles muqueuses. — Les selles muqueuses se produisent dans le catarrhe du gros intestin, surtout quand le processus pathologique intéresse le segment inférieur. Tantôt les masses stercorales semblent, revêtues d'une couche de laque, tantôt elles sont parsemées d'îlots muqueux, tantôt enfin le mucus est intimement mélangé avec elles. Il peut arriver aussi que les selles soient exclusivement composées de mucus, qui est alors ou transparent et vitreux, ou opaque par l'addition de cellules rondes.

Les selles contiennent parfois de petites masses gélatineuses et transparentes, que Bamberger a comparées à du frai de grenouille ou à des grains de sagou gonflés. On croyait jadis que ces altérations témoignaient des ulcérations des follicules du gros intestin et seraient dues à des accumulations de mucus sur les surfaces ulcérées. Mais cette manière de voir est erronée. Ainsi que Virchow l'a montré le premier dans beaucoup de cas il ne s'agit nullement de mucus, mais de masses muciformes produites pendant la digestion des amylacés. On les reconnaîtra à ce que, additionnées d'une solution d'iodure de potassium iodo-ioduré, elles se colorent en bleu.

Nothnagel a signalé la présence de globules muqueux jaunes qui atteignent la grosseur d'un grain de pavot, qui sont tantôt jaunes, tantôt brunâtres, et donnent avec l'acide azotique la réaction de la matière colorante de la bile. Cet auteur prétend que leur présence indique une affection de l'intestin grêle.

Nous avons parlé précédemment de l'expulsion de caillots muqueux cylindriques (entérite pelliculaire).

Selles purulentes. — Les selles purulentes sont rares. On les rencontre dans les ulcérations syphilitiques étendues du rectum, dans certains cas de dysenterie et notamment lorsque des abcès d'organes voisins, le plus souvent des organes génitaux, se sont fait jour dans l'intestin.

En ces cas, on voit les évacuations fécales alterner avec les déjections exclusivement purulentes.

Selles muco-purulentes. — Les selles muco-purulentes s'observent avec le plus de fréquence dans les catarrhes chroniques du gros intestin. Parfois les masses muqueuses prennent un aspect louche, blanchâtre, presque laiteux, par suite de leur mélange avec un grand nombre de corpuscules de pus : c'est là ce que l'on a appelé la chylorrhée ou le flux cœliaque. Les anciens croyaient à tort avoir affaire à du chyle vrai.

Selles aqueuses. — Les selles aqueuses sont remarquables, comme l'indique leur nom, par leur fluidité et parfois aussi par leur pauvreté en bile. On les rencontre dans les cas où il se produit une transsudation considérable hors des vaisseaux intestinaux. On peut les provoquer artificiellement par l'administration de purgatifs drastiques. On les rencontre encore dans l'indigestion, dans la maladie de Bright et dans l'anasarque.

Une signification spéciale doit être attribuée aux selles semblables à l'eau de riz; elles sont caractéristiques du choléra asiatique. Ces selles sont aqueuses, quelquefois limpides, mais presque toujours troublées par des flocons gris clair. Elles ont une réaction alcaline et sont le plus souvent privées de toute odeur fécale : fraîchement évacuées, elles ont fréquemment une odeur rappelant celle du sperme. Les flocons gris, appelés raclures d'intestin, sont composés en grande partie de mucus et d'épithélium intestinal, ce dernier enlevé aux villosités et éliminé sous forme de gros lambeaux. Au point de vue chimique, ces sortes de selles contiennent fort peu de matières solides (1 à 2 p. 100), où il n'existe que des traces d'albumine, et dont la masse principale est constituée par du chlorure de sodium, du phosphate de soude et du carbonate d'ammoniaque.

Selles sanguinolentes. — En parlant de la couleur des fèces, nous avons déjà signalé le mélange de sang à ces dernières. Actuellement nous ne parlerons que de selles dysentériques.

Dans la dysenterie, les selles sont le plus souvent liquides et rougeâtres. Elles renferment en même temps de gros flocons jaunes et présentent presque toujours une réaction alcaline. Au microscope, on trouve des résidus d'aliments non digérés, des globules muqueux et des corpuscules de pus, des cellules épithéliales, des phosphates triples, des schizomycètes et quelquefois des lambeaux mortifiés de muqueuse intestinale. Chimiquement, elles sont remarquables par leur richesse en albumine ; dans certains cas, elles renferment du carbonate d'ammoniaque.

Selles graisseuses. Stéatorrhée. — A l'état normal, on peut déjà voir dans les fèces, à l'aide du microscope, de la graisse sous forme de gouttelettes, de petits amas ou d'aiguilles cristallines. La quantité en est évidemment subordonnée à la nature de l'alimentation. Ce sont principalement les selles des nourrissons qui sont riches en graisse ; chez les adultes, les déjections deviennent plus adipeuses à la suite d'ingestion d'aliments gras ou d'huile (huile de foie de morue, huile de ricin).

Lorsque la graisse apparaît à l'œil nu dans les selles, il faut soupçonner un état morbide. Ce phénomène s'observe le plus souvent dans l'ictère où la résorption des graisses est en souffrance, dès que l'écoulement de la bile dans l'intestin devient impossible. Dans ces cas on voit, à la surface des selles, de nombreuses gouttelettes de graisse.

Dans le catarrhe intestinal simple, les selles peuvent contenir également de grandes quantités de graisses, notamment quand le malade n'a pas été soumis à un régime. C'est le fait qui paraît avant tout favoriser la stéatorrhée.

Bright regardait à tort les selles graisseuses comme caractéristiques des affections de l'intestin grêle ; Kuntzmann les a rapportées en première ligne aux maladies du pancréas : elles ne sont nullement pathognomoniques de la dégénérescence pancréatique ; cela ressort et des considérations ci-dessus et des expériences entreprises par Frerichs. En liant chez des chats le canal pancréatique et en leur donnant comme nourriture surtout des graisses, Frerichs démontra que la graisse continuait à passer dans les vaisseaux chylifères, sans doute parce que la bile, et probablement aussi le suc intestinal, étaient aptes à se charger des fonctions du pancréas. Même quand ni le suc pancréatique, ni la bile ne pénètrent dans l'intestin, il n'en résulte pas forcément des selles graisseuses.

La stéatorrhée se présente sous des formes diverses. Tantôt la graisse est à l'état de boules molles et jaunes, ou plus dures, semblables à du suif et atteignant le volume d'une noix ; tantôt elle constitue une masse liquide huileuse qui, en se refroidissant, forme assez souvent une couche superficielle dure et grumeleuse. On prétend enfin avoir observé des selles graisseuses pures sans aucun mélange de matières stercorales.

Examen microscopique des fèces.

Pour *examiner les fèces au microscope*, on en prend de petites particules à l'aide d'une pince et on les dissocie avec des aiguilles spéciales sur un verre à objectif, en les additionnant d'eau ou d'une solution de chlorure de sodium à 0,5 p. 100. L'addition de glycérine étendue n'est pas à recommander, parce que quelque fois les éléments les plus fins des fèces ne se mélangent pas à elle. Comme dans tout examen, il ne faut pas opérer sur de grosses particules à la fois.

Lorsqu'on a affaire à des selles très liquides, il faut les laisser reposer un certain temps et procéder ensuite à l'examen séparé de la couche liquide et du sédiment grumeleux. En se servant d'une pipette en verre, on ne rencontrera pas de difficulté à enlever à ces deux couches des parties constituantes que l'on portera sur le verre à objectif. Dispose-t-on d'un centrifugeur, on l'utilisera pour obtenir le sédiment en peu de temps et tout entier.

Pour la coloration des préparations microscopiques, Szydlowski a recommandé l'emploi d'une solution aqueuse étendue d'éosine. Lorsque l'examen doit porter sur les schizomycètes, il faut faire des préparations sèches que l'on colore après coup avec des couleurs d'aniline.

Les réactifs micro-chimiques varient avec chaque cas particulier et se composent essentiellement d'acide acétique, de teinture d'iode, d'acide sulfurique et d'une solution de potasse caustique.

Pour la plupart des cas, il suffira d'avoir recours à des grossissements moyens (250-500 diam.), excepté quand il s'agit de schizomycètes, pour lesquels il faut employer des grossissements plus forts, des objectifs à immersion dans l'huile et l'appareil d'éclairage d'Abbe.

Les éléments microscopiques des matières fécales dépendent en partie de l'alimentation et de la digestion. Cela se comprend, vu que leur masse principale consiste en résidus alimentaires. Plus l'ingestion d'aliments est abondante, moins l'action des sucs digestifs est énergique et plus les aliments traversent rapidement le tractus intestinal, plus aussi on trouve dans les selles de substances alimentaires non digérées. Ces trois facteurs devront être soumis à une appréciation très soigneuse, afin de ne pas s'exposer, dans l'examen microscopique, à des erreurs de diagnostic. Après des repas copieux, on trouve dans les selles des individus même bien portants de grandes quantités d'aliments non digérés. D'un autre côté, des personnes suivant toutes règles diététiques, mais débilitées ou atteintes de diarrhée, évacueront également par les fèces une foule d'aliments n'ayant pas été touchés par les sucs digestifs.

Parmi les éléments microscopiques des fèces provenant de la nourriture, il faut ranger tout d'abord les *fibres musculaires.*

On trouvera presque toujours des *fibres musculaires* dans les selles chez les individus même sains, qui se nourrissent de viande ; dans le cas seulement où ce genre de nourriture est réduit à son minimum, ces fibres peuvent être dissociées et résorbées complètement dans le canal intestinal. Elles présentent une teinte jaune que leur donne la matière colorante de la bile qui les imprègne fortement.

Szydlowski admet pour elles quatre périodes de dissociation, qui figurent très bien morphologiquement les progrès de ce phénomène. Dans la première période, on a affaire à des segments plus ou moins volumineux, anguleux, à contours très nets, où les stries longitudinales et transversales sont parfaitement distinctes. Dans la deuxième période, les stries transversales s'effacent en partie, et sur le trajet des stries longitudinales on observe de fines granulations et des gouttelettes graisseuses. Dans la troisième période, les contours de segments s'émoussent ; les stries longitudinales disparaissent et il se développe des éléments granuleux, ovales et pigmentés en jaune, qui dans leur intérieur présentent des fentes et des scissures multiples. Dans la quatrième période enfin, la granulation elle-même n'existe plus, et ce qui reste se transforme en amas homogènes ronds et de couleur jaune.

Chez les personnes dont les selles contiennent en quantité très abondante des fibres musculaires aux deux premières périodes de dissociation, alors qu'il n'y a pas eu excès dans l'ingestion de viandes, on peut conclure que l'activité digestive est en souffrance, soit par insuffisance de sucs digestifs, soit par pauvreté en ferments protéolytiques.

Les individus dont l'appareil digestif est intact n'ont de selles contenant du *tissu conjonctif* que s'ils ont ingéré des quantités considérables de viande. L'origine de ce tissu est alors facile à saisir. Chez les individus, au contraire, qui présentent des troubles digestifs, il suffit d'un usage modéré de la viande, pour rendre possible le passage dans les selles de tissu conjonctif.

Le *tissu élastique* résiste absolument à toutes les influences digestives ; aussi ne sera-t-on pas étonné de rencontrer très fréquemment ce tissu dans les selles aussi bien des malades que des personnes en bonne santé. Leur forme caractéristique (contours nets et ondulations) et la grande

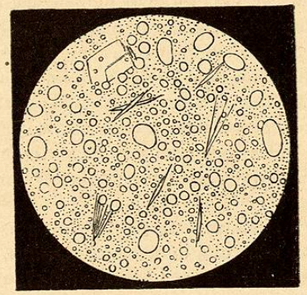

Fig. 198. — Particule riche en graisse provenant des selles d'un nourrisson.
Elle contient des gouttelettes graisseuses, des aiguilles cristallines de graisse et des cristaux de cholestérine. Daprès Uffelmann. Gross. 540 fois.

résistance qu'ils opposent à tous les réactifs chimiques, même à la potasse suffisent pour les faire reconnaître.

Il est rare que les selles, même de sujets bien portants et se nourrissant d'une façon régulière, ne renferment pas des quantités plus ou moins considérables de *graisse.* Plus la nourriture est riche, plus aussi les fèces renferment de cette substance. A l'état pathologique, la quantité de graisse peut augmenter considérablement toutes les fois que l'absorption intestinale des corps gras est entravée. Nous avons dit précédemment que dans ces cas les selles trahissent déjà par leurs caractères macroscopiques leur grande richesse en graisse. Cela s'observe le plus souvent dans l'ictère, quelquefois aussi dans les maladies du pancréas, parce que la bile et le suc pancréatique sont les agents principaux de la digestion des corps gras.

La graisse se rencontre le plus souvent sous forme d'aiguilles plus ou moins longues, tantôt fines et délicates, tantôt plus grossières, qui forment par places des faisceaux (fig. 198). D'autres fois, elle est figurée par