étaient rondes, ovales, piriformes ou de formes tout à fait irrégulières, à l'état de repos, leur volume était d'environ cinq à huit fois celui d'un globule rouge (0,02 à 0,06 millimètres).

Elles étaient surtout remarquables par leurs changements de forme accompagnés de mouvements, elles lançaient des prolongements hyalins et homogènes, d'où résultaient des mouvements de progression (fig. 205). Leur corps était en partie grossièrement granuleux, en partie hyalin ; il contenait un gros noyau et de une à huit vacuoles hyalines contractiles. Elles ne possédaient point de membrane d'enveloppe. A leur intérieur, on apercevait encore, comme des globules sanguins rouges et blancs qui leur servaient sans doute d'aliment, des débris d'épithélium, des grains amylacés, etc.

Dans ces derniers temps on s'est aperçu que, aux pays tropicaux, des

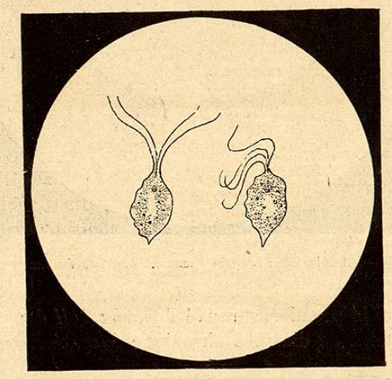

Fig. 207. — Cercomonas coli. D'après May. (*Deut. Arch. f. klin. Med.*, B. XLIX.)

amibes se rencontrent assez fréquemment dans les selles des personnes atteintes de dysenterie ; aussi parle-t-on d'une *amibe dysentérique*.

D'après Huincke et Boos, il y a plusieurs espèces d'amibes dénommées *amœba coli* (Lösch), *amœba coli felis*, *amœba coli mitis* et *amœba intestinalis vulgaris*.

Le *cercomonas intestinal* fut découvert par Davaine dans les déjections des cholériques et des typhiques.

Cet animalcule a la forme d'une poire et une longueur de 0,008 à 0,01 millimètre. Davaine en a distingué deux formes, d'après la longueur. De l'extrémité céphalique part un flagellum long de 0,083 à 0,004 millimètres, dont les ondulations produisent la locomotion de l'individu. L'extrémité postérieure est munie d'un court prolongement caudal (fig. 206). Dans la salive et l'urine leur forme et leurs mouvements se conservent longtemps (Eckekrantz).

May a trouvé le *cercomonas coli* (fig. 207) chez un herboriste atteint de

diarrhée chronique. Cet animalcule atteint à peu près le volume d'une hématie : d'une de ses extrémités partent quatre flagellums dont les ondu-



Fig. 208. — Trichomonas intestinalis. D'après Zunker. (*Deut. Zeitschrift f. prakt. Med.*, 1878, n° 1.)

lations produisent la locomotion de l'individu. Un des côtés longitudinaux est limité par une ligne sinueuse. Un noyau à peine visible occupe l'intérieur de la cellule.

Le *trichomonas intestinalis* (Leuckart) fut découvert par Marchand

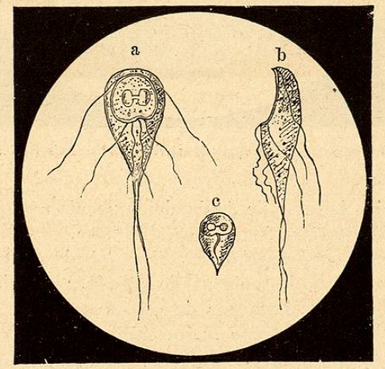

Fig. 209. — Megastomum entericum. D'après Grassi.
a et *b*, à l'état frais ; *c*, parasites morts.

dans les selles des typhiques ; Zunker le retrouva plus tard dans un certain nombre de cas de diarrhée chronique. Sa forme est ovale et son extrémité postérieure étirée en queue. Sur le côté, il porte au moins

12 cils vibratiles, ce qui le distingue du cercomonas. Sa longueur est de 0,01 à 0,015 millimètres ; sa largeur de 0,007 à 0,01 ; la longueur de son appendice caudal atteint jusqu'à 0,003 millimètres. Il est animé de mouvements très vifs et sa forme éprouve des changements presque comme les amibes (fig. 208).

C'est Grassi qui trouva le premier (1881) le *megastomum entericum* dans les selles diarrhéiques. Il ressemble à une poire sectionnée perpendiculairement à son axe longitudinal (fig. 209) et il exécute des mouvements de progression en agitant 6 cils vibratiles. Ces derniers ne sont

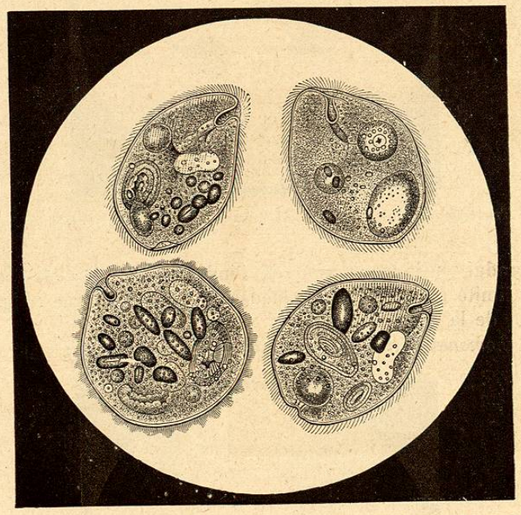

FIG. 210. — Paramæcium coli. D'après MALMSTEN. (VIRCHOW'S *Arch.*, V. 12, pl. X.)

plus visibles après la mort de l'animalcule ; mais néanmoins il est facilement reconnaissable à sa forme caractéristique.

Le *paramæcium* ou *balantidium coli* a été découvert en 1857 par Malmsten, mais l'on a des raisons de supposer que déjà Leeuwenœk l'avait vu dans les selles. La forme de cet infusoire est ovoïde ; sa longueur varie entre 0 m. 07 et 0 m. 01 millimètres et sa largeur entre 0 m. 05 et 0 m. 07 millimètres. Sa surface abdominale est moins bombée que sa surface dorsale. Il est garni sur toute sa périphérie de cils vibratiles, qui sont particulièrement longs et touffus près de son orifice buccal antérieur (fig. 210). L'anus se trouve à l'extrémité opposée. On remarque à l'intérieur du parasite un noyau assez grand et pâle, deux vacuoles contractiles, et des aliments ingérés, par exemple, des granulations d'amidon, des globules sanguins et des gouttelettes graisseuses.

Virchow, Klebs et Eimer ont trouvé dans le canal intestinal de l'homme des *psorospermies*. Szydlowski a constaté dans un cas leur présence dans les selles. Ce sont des corpuscules elliptiques à double contour, qui sont tantôt remplis uniformément de grossières granulations, tantôt transparents et ne renfermant qu'une vacuole arrondie finement granulée.

Vers intestinaux. — L'examen microscopique des selles est encore d'un secours précieux pour le diagnostic des vers intestinaux. En effet, une fois qu'on a trouvé les *œufs*, facilement reconnaissables, et qui sont souvent évacués en abondance avec les selles, on peut déjà diagnostiquer à coup sûr la présence des vers et même en déterminer l'espèce dans

FIG. 211. — Œufs d'ascaris lombricoïdes. Gross. 275 fois. (Obs. personnelle).

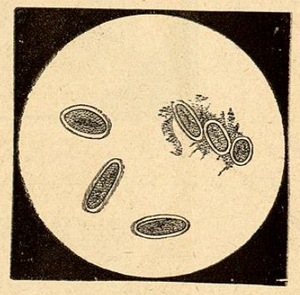

FIG. 212. — Œufs d'oxyure vermiculaire des résidus stercoraux, demeurés au pourtour de l'anus chez un garçon de 11 ans. Gross. 275 fois (Obs. personnelle.)

chaque cas donné. Chez les enfants, il suffit, dans un grand nombre de cas, de soumettre à l'examen microscopique, les particules fécales qui souillent très souvent la peau du pourtour de l'anus.

Parmi les *vers ronds* ou *nématodes*, ceux qui présentent un intérêt pratique sont les suivants : l'*ascaris lombricoïde*, l'*oxyure vermiculaire*, le *trichocephalus dispar ;* l'*anchylostome duodénal*, l'*anguillule intestinale* et *stercorale* et la *trichine spirale*.

Les *œufs* de l'*ascaris lombricoïde* découverts pour la première fois dans les selles par Zimmermann (1854), sont ronds, longs de 0 m. 05 à 0 m. 06 millimètres, fortement granulés dans leur intérieur et munis d'une coque double et solide. Ils sont toujours entourés d'une enveloppe albumineuse ondulée, irrégulière, qui prend souvent une teinte brun verdâtre en s'imbibant de matière colorante de la bile (fig. 211).

Les œufs de l'*oxyure vermiculaire* sont ovoïdes, longs d'environ

0.052 millimètres, larges de moitié et possèdent un contenu granuleux dont la coque épaisse, à contours nets, s'écarte un peu ; on aperçoit parfois un noyau plus ou moins volumineux avec un nucléole (fig. 212).

Les œufs du *trichocephalus dispar* ont une forme ovale, un contenu



Fig. 213. — Œufs de trichocephalus dispar. Gross. 27 diamètres.

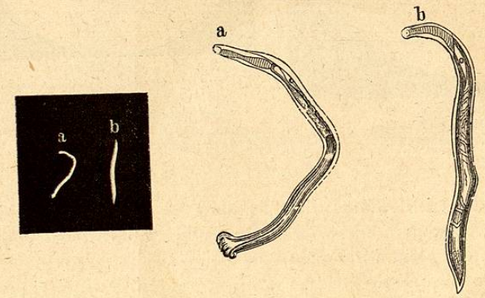

Fig. 214. — Ankylostome duodénal.
1. Grandeur naturelle.— *a*, mâle ; *b*, femelle.— 2. individus grossis. D'après Heller et Ziemssen, *Handb. der spec. Path. u. Ther.*

Fig. 215.— Anguillula intestinalis. Gross. 100 diamètres. D'après Seifert.

granuleux et se reconnaissent aisément à ce que les deux pôles sont garnis de petites éminences brillantes en forme de condyles. La membrane d'enveloppe est à double contour net et généralement colorée en brun, ainsi que son contenu (fig. 213).

L'examen microscopique des fèces peut encore être d'une grande utilité.

Dans certaines variétés d'anémie, observées surtout dans l'Italie septentrionale, l'Égypte et quelques contrées des tropiques, récemment aussi

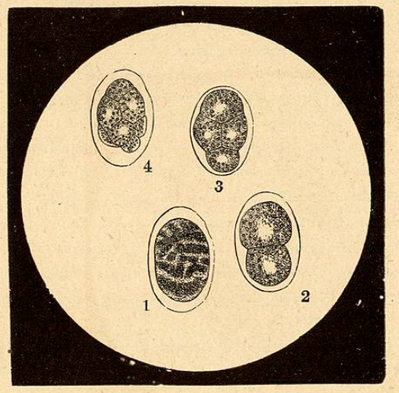

Fig. 216. — Œufs d'ankylostome duodénal. D'après Bugnion

chez les ouvriers du tunnel du Saint-Gothard, dans les tuileries de Liège, Cologne, Bonn, Aix-la-Chapelle, Würzburg et Berlin, enfin dans quelques

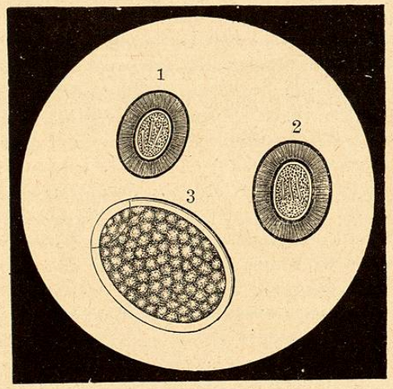

Fig. 217. — Œufs de vers plats. D'après Heller et de Ziemssen. (*Handb. d. spec. Path.*, etc. V. VII, 2, p. 269.). Gross. 350 diamètres.
1. Œufs de tænia solium. — 2. Œufs de tænia mediocanellata. — 3. Œufs de tænia bothriocéphale.

districts miniers, on a trouvé dans l'intestin et le contenu intestinal l'*ankylostome duodénal* (*dochmius* ou *strongylus duodenalis*). Le mâle atteint

une longueur de 6 à 10 millimètres ; la femelle 10 à 18 millimètres. (fig. 214). Les œufs ont une forme ovale et atteignent une longueur de 0.05 millimètres et une largeur de 0.023 millimètres. Ils ont une coque hyaline et un contenu granuleux; dans les selles, on les rencontre le plus souvent en voie de segmentation (fig. 216).

Chez les ouvriers du tunnel du Saint-Gothard, on a trouvé, outre l'ankylostome duodénal, l'*anguillule stercorale* et l'*anguillule intestinale* (fig. 215). Celles-ci se rencontrent également dans le contenu intestinal des personnes qui vivent sous les tropiques, en Cochinchine par exemple, qui souffrent de dyspepsie; ces malades s'anémient progressivement. D'après Seifert, l'anguillule stercorale ne serait qu'une forme de développement de l'anguillule intestinale.

L'examen microscopique des fèces peut encore être d'une grande utilité pour le diagnostic de la trichinose : car quelquefois, rarement cependant, les selles contiennent des trichines intestinales parfaitement conservées.

Parmi les *platodes*, ce sont, à proprement parler, seulement les *cestodes* qui méritent d'être étudiés. Parmi eux, seuls le *tænia solium*, le *tænia saginata* ou *mediocanellata* et le *bothriocephalus latus* présentent un intérêt pratique.

Les œufs du *tænia solium* sont d'une forme elliptique et atteignent une longueur d'environ 0.036 millimètres et une largeur d'environ 0.035 millimètres. Ils sont entourés d'une coque épaisse, qui présente des stries rayonnées très nettes et est souvent enveloppée encore d'une auréole hyaline albuminoïde (fig. 217, 1).

Les œufs du *tænia mediocanellata* ou *saginata* ressemblent beaucoup à ceux du tænia solium. Ils s'en distinguent surtout par le volume ; leur longueur est en moyenne de 0.039 millimètres et leur largeur de 0.035 millimètres (fig. 217, 2). Cependant la distinction entre ces deux sortes d'œufs n'est guère possible, la différence étant pour ainsi dire insignifiante.

Les œufs du *bothriocephalus latus* ont en moyenne 0.07 millimètres de longueur et 0.045 millimètres de largeur. Ils ont une coque brune simple, à l'extrémité de laquelle on aperçoit distinctement un petit opercule. L'intérieur est rempli d'une masse plus ou moins grossièrement granuleuse.

Outre les cestodes, les *trématodes* appartiennent aussi aux platodes habitant l'intestin. On connaît le *distomum crassum*, le *distomum heterophyes*, le *distomum hæmatobium*, le *distomum hepaticum* et le *distomum lanceolatum*. On ne les observe que très rarement. Du reste, dans tous les cas décrits, le distomum crassum et le distomum heterophyes siégeaient d'abord dans les voies biliaires et ce n'est que de là qu'ils émigrèrent dans l'intestin.

6. — **Examen du foie.**

Le diagnostic des maladies du foie se fait, en règle générale, à l'aide de l'inspection, mais surtout à l'aide de la palpation et de la percussion ; quant à l'auscultation du foie, elle n'a ordinairement qu'une importance secondaire. Pour les mesures de précaution à prendre dans l'examen du foie, voir les règles exposées p. 552, applicables à l'exploration de tous les organes abdominaux.

A. — Inspection de la région hépatique

Chez les adultes bien portants, la région hépatique est à peu près semblable à la région correspondante du côté gauche du thorax. Dans les premiers temps de la vie elle paraît un peu plus saillante, et la légère voussure qu'on observe dépasse quelquefois le bord inférieur du thorax pour s'étendre jusqu'à la hauteur de l'ombilic. Cela tient à ce que les enfants ont un foie particulièrement volumineux, cet organe étant à cet âge en état d'infiltration adipeuse physiologique.

La distension et l'*accroissement de la région hépatique* deviennent *visibles* lorsque le foie a notablement augmenté de volume. La glande s'étend souvent au delà de ses limites normales et il peut arriver que, par suite de cette augmentation de volume, toute la paroi abdominale antérieure soit voussurée. Un fait digne de remarque, c'est qu'en cas de dilatation prononcée du thorax les côtes subissent une torsion anormale; leur surface interne devient inférieure et leur surface externe supérieure. Il faut encore noter que les sillons intercostaux subsistent presque toujours, ce qui peut être utile au diagnostic différentiel dans les cas où l'on se demande si la dilatation thoracique doit être rapportée à un épanchement liquide dans la cavité pleurale ou à une hypertrophie du foie. Dans le premier cas, il faut évidemment s'attendre à trouver un effacement de sillons intercostaux.

Lorsque le foie est augmenté de volume, son bord inférieur devient souvent visible sous les parois abdominales. On reconnaît ce bord à ce qu'immédiatement au-dessous de lui existe un sillon superficiel ; c'est ce qu'on voit parfois très nettement lorsqu'on se place non pas devant le malade, mais sur ses côtés et qu'on a recours à l'éclairage oblique,