celles-ci manquent complètement lorsque l'organe remplit les deux hypochondres et s'appuie contre eux avec une énergie telle que la locomotion devient impossible. Dans certains cas, les tumeurs du foie exercent sur le diaphragme une pression tellement violente qu'elles provoquent l'atrophie du muscle diaphragmatique ; et cette atrophie est accusée au point de rendre le diaphragme incapable d'imprimer au foie des mouvements respiratoires étendus.

Les excursions respiratoires du foie diminuent naturellement lorsqu'il existe des adhérences étendues entre la surface hépatique et la paroi abdominale ; elles feront défaut dans les phlegmasies douloureuses du revêtement séreux du diaphragme, parce que les malades apprennent d'instinct à conserver en repos leur diaphragme dont la contraction leur cause des souffrances.

Pour le diagnostic différentiel entre les tumeurs du foie et celles de l'estomac, de l'épiploon, du pancréas, du côlon et des reins, il importe non seulement de prendre en considération la présence ou l'absence d'excursions respiratoires, mais encore de s'assurer si l'on réussit à l'aide de la palpation à séparer la tumeur de la surface du foie ; en outre, il faudra utiliser pour le diagnostic différentiel les résultats de la percussion (voir plus loin) et les symptômes fonctionnels. Pour différencier les abcès de la paroi abdominale des abcès du foie, Sachs recommanda de faire pénétrer des aiguilles longues et minces. En cas d'abcès du foie, leur tête présente des mouvements respiratoires, tandis que dans l'autre genre d'abcès elle demeure immobile. Peut-être pourrait-on employer ce moyen aussi, dans les cas douteux, pour d'autres affections hépatiques.

Quelquefois les excursions respiratoires s'accompagnent de *bruits de frottement*, perceptibles à la palpation ; Beatty et Bright ont été les premiers à les décrire. Ils sont dus à des rugosités de la surface du foie (périhépatite), suite de processus inflammatoires le plus souvent subaigus ou chroniques. On les rencontre plus rarement en cas de plegmasie aiguë ; toutefois, Patterson en a constaté la présence avec certitude à la palpation. Ces bruits de frottement se manifestent tantôt par un léger frôlement, tantôt par un craquement dur et grinçant qui ne dépend pas uniquement des mouvements de la respiration, mais peut encore être produit par le déplacement des parois abdominales sur la surface du foie. A plusieurs reprises j'ai observé ces bruits de frottement avec une netteté extrême à la suite d'évacuations de liquide ascitique ; mais ils disparaissaient aussitôt que celui-ci se renouvelait et venait se glisser entre la surface du foie et la paroi abdominale. Dans ces derniers temps, Erb a fait remarquer qu'on rencontrait assez souvent ces bruits de frottement dans l'espace compris entre le bord inférieur du poumon droit, le rachis, la ligne axillaire moyenne et la crête iliaque ; de sorte que ce sont surtout ces régions que, dans la périhépatite et dans la péritonite subaiguë et chronique, il faut palper avec soin, au point de vue de l'existence de bruits de frottement.

La *palpation de la vésicule biliaire* mérite une attention spéciale

D'après Gerhardt cet organe, chez beaucoup d'individus bien portants dont l'estomac et l'intestin sont vides, serait visible sous forme d'une saillie plane qui, comprimée, disparaît avec production d'un râle fin. Il est certain que l'on peut souvent atteindre avec les doigts et délimiter la vésicule biliaire, lorsqu'il y a du côté du canal cholédoque un obstacle à l'écoulement de la bile. Elle apparaît alors sous la forme d'une tumeur lisse, tendue, piriforme et fluctuante. Dans l'abaissement du foie on réussit fréquemment à percevoir par la palpation la vésicule biliaire, alors même qu'elle n'est pas dans un état anormal de réplétion.

Il se développe de très grosses *tumeurs* dans les cas où, à la suite d'oblitération du canal cystique, il se produit dans la vésicule biliaire une accumulation considérable d'un liquide séreux ou plus rarement purulent (*hydropisie de la vésicule biliaire*). Il peut en résulter des tumeurs du volume d'une tête d'enfant, mais qui conservent la forme primitive de la vésicule et sont fortement tendues, lisses et fluctuantes. Dans certains cas, on peut leur imprimer facilement des mouvements de latéralité ; elles présentent également des excursions respiratoires.

Ces tumeurs deviennent d'un diagnostic difficile lorsque le côlon transverse s'insinue entre elles et le bord inférieur du foie, en sorte qu'elles paraissent, tant à la palpation qu'à la percussion, distinctes et indépendantes de la glande hépatique. Les difficultés augmentent quand la tumeur offre une configuration réniforme, par suite de constriction de sa face inférieure, par des fibres circulaires. Dans ces cas, l'attention doit se porter en premier lieu sur les déplacements respiratoires de la tumeur en question ; en même temps, il faut rechercher directement sa connexion avec le foie à l'aide d'une forte pression sur l'intestin sus-jacent.

Dans la *dégénérescence cancéreuse des parois de la vésicule biliaire*, on trouvera au-dessous de la scissure où est logée cette dernière une tumeur solide et bosselée. Le diagnostic est très difficile. Les plegmasies chroniques périvésiculaires peuvent engendrer exactement les mêmes signes ; seulement, il n'y aura plus, en raison des adhérences contractées avec les parois abdominales, d'excursions respiratoires. Il en est de même pour les accumulations de matières fécales dans le côlon transverse, la vésicule biliaire étant en contact immédiat avec cette portion de l'intestin. Dans ce dernier cas, les purgatifs lèveront tous les doutes.

Il ne faut pas confondre le cancer de la vésicule biliaire avec les *calculs biliaires palpables*. Si la vésicule contient plusieurs de ces concrétions, on perçoit quelquefois en les déplaçant une sensation de raclage et de cliquetis toute spéciale, qui à l'auscultation se traduit par du *cliquetis métallique*. J.-L. Petit la comparait à celle que l'on obtient en percutant un sac de noix.

Les excursions respiratoires de la vésicule biliaire peuvent également être accompagnées de frottements perceptibles à la palpation. Mosler en a décrit un exemple dans un cas de dégénérescence cancéreuse de la vésicule, tandis que Gerhardt a observé des frottements perceptibles à la palpation dans un cas de colique hépatique.

Enfin la *sensibilité à la pression* localisée à la vésicule biliaire peut devenir un signe précieux de diagnostic dans les cas où il s'agit d'irritation de l'organe et du canal cystique par des calculs biliaires.

Les *mouvements pulsatiles* du foie peuvent devenir un sujet d'étude pour la palpation ; toutefois, nous n'avons rien à ajouter à ce qui a été dit à ce propos en d'autres endroits de cet ouvrage. (Voyez : *Pouls veineux hépatique.*)

Parmi les phénomènes palpatoires, il faut encore ranger la *toux hépatique.* Dans ces derniers temps, Naunyn a de nouveau fait remarquer qu'il existe des individus atteints d'hypertrophie du foie chez lesquels la pression exercée sur certaines parties de l'organe provoque la toux. Le phénomène s'épuise si l'on répète immédiatement le palper ; et la toux ne reparaît qu'après un certain intervalle de repos. Il s'agit là évidemment d'une irritation mécanique des filets terminaux du pneumogastrique, qui se transmet aux muscles de la toux par l'intermédiaire de la moelle allongée.

Dans certains cas il est nécessaire de pratiquer la *ponction exploratrice du foie et de la vésicule biliaire* pour éclaircir les données de la percussion. On se servira dans ce but d'une seringue de Pravaz soigneusement stérilisée. On aura recours à la ponction exploratrice notamment en cas de foyers morbides fluctuants : grâce à cette ponction exploratrice, il sera possible de savoir si l'on a affaire à du pus, à des kystes hydatiques, à des masses néoplasiques molles ou à un liquide séreux, s'il s'agit d'hydropisie de la vésicule biliaire. Se trouve-t-on en présence de calculs de la vésicule biliaire, on pourra parfois percevoir et entendre un bruit de raclage dur provoqué par la pointe de l'aiguille au contact des calculs. Toutefois, il ne faut pas perdre de vue que la ponction exploratrice n'est pas une intervention dépourvue de tout danger : il peut arriver que, à travers l'orifice de ponction, du liquide suinte dans la cavité péritonéale et l'infecte, d'où péritonite aiguë. Aussi remplace-t-on souvent la ponction exploratrice par l'*incision exploratrice* qui est de beaucoup moins dangereuse

C. — Percussion du foie

L'interprétation des phénomènes de percussion du foie n'est possible que si l'on connaît parfaitement ses rapports anatomiques ; aussi commencerons-nous par les indiquer brièvement.

La masse principale du foie, la glande la plus volumineuse du corps humain, est située dans l'hypochondre droit ; mais son lobe gauche dépasse la ligne médiane et s'étend un peu dans l'hypochondre gauche. La ligne médiane le divise de façon à laisser les trois quarts dans la cavité abdominale droite, et l'autre quart à la moitié gauche. Dans la moitié droite de l'abdomen se trouvent : le lobe droit, le lobule de Spiegel et le plus souvent aussi tout le lobe carré, tandis qu'à gauche on ne rencontre

que le lobe gauche. Ce dernier dépasse la ligne médiane en moyenne de 5 à 7 centimètres.

Par sa surface convexe le foie proémine dans la concavité du diaphragme. Son bord supérieur est un peu plus élevé à droite qu'à gauche, car tandis que sur le vivant le point le plus élevé du bord supérieur droit (situé entre la ligne mammaire et la ligne parasternale) correspond au cartilage de la 5e côte, celui du côté gauche est situé plus bas d'une largeur de côte, c'est-à-dire au niveau du bord inférieur du 5e cartilage costal (fig. 218).

La partie supérieure du foie est entourée à droite de toutes parts par le poumon. D'où il résulte que la percussion devra donner deux formes de matité hépatique, comme elle donne deux formes de matité cardiaque. On obtient : 1° une petite matité hépatique (absolue, superficielle, matité hépatique) qui correspond au segment du foie qui se trouve en contact immédiat avec la paroi thoracique ; 2° une grande matité hépatique (relative, profonde), qui appartient à la portion recouverte par le poumon. La première donne un son mat, la seconde, un son submat seulement. Pour la première, il sera nécessaire d'employer la percussion faible ; pour la seconde, la percussion forte.

La grande matité hépatique ne représente nullement le volume total du foie ; au point le plus élevé de cet organe, le poumon qui le masque a une épaisseur de 5 centimètres. Ce point ne peut donc être déterminé par la percussion ; il est situé environ 3 à 5 centimètres au-dessus du bord inférieur du poumon.

En arrière, la grande matité hépatique n'est pas d'habitude aussi nette. Cela tient à ce que le bord postérieur du poumon ne s'amincit pas progressivement comme le bord antérieur, mais se termine assez brusquement au-devant du foie par une couche encore épaisse.

Le bord supérieur gauche du foie est situé immédiatement au-dessous du cœur, d'où l'impossibilité de le déterminer par la percussion ; on ne peut que le déterminer théoriquement, en réunissant par une ligne horizontale la région de la pointe du cœur et le point de réunion du sternum avec l'appendice xiphoïde.

Le bord inférieur répond, du côté de la colonne vertébrale, à l'extrémité rachidienne de la 12e côte. Il s'appuie bientôt contre le bord inférieur de la 11e côte, à côté duquel on le trouve sur les lignes scapulaire et axillaire droites. Sur la ligne mammaire droite, il dépasse le rebord costal, et de là se dirige graduellement en haut et en dedans de façon à atteindre la ligne médiane au plus bas à distance égale de l'extrémité de l'appendice xiphoïde et de l'ombilic.

Sur la ligne médiane commence le bord inférieur du lobe gauche. Celui-ci conserve la direction de bas en haut, rencontre le bord gauche du sternum ordinairement au point de jonction des 7e et 8e cartilages costaux et se continue par le bord supérieur gauche dans l'espace compris entre les lignes mammaire et parasternale gauches. Son point le plus extrême est tantôt situé au-dessous de la région de la pointe du cœur,

tantôt plus en dedans; toutefois, il peut arriver aussi qu'il s'étende jusqu'à la ligne axillaire gauche et atteigne la rate. L'estomac s'insinue le plus souvent entre la rate et le lobe gauche du foie.

Le bord inférieur du foie ne peut être déterminé par la percussion ni dans tout son contour, ni dans toutes les circonstances. Immédiatement contre le rachis, ce bord est en contact intime avec le rein droit dont il découvre même un segment, de sorte qu'en ce point la matité hépatique se confond avec la *matité rénale* (fig. 219). Partout ailleurs, il est entouré

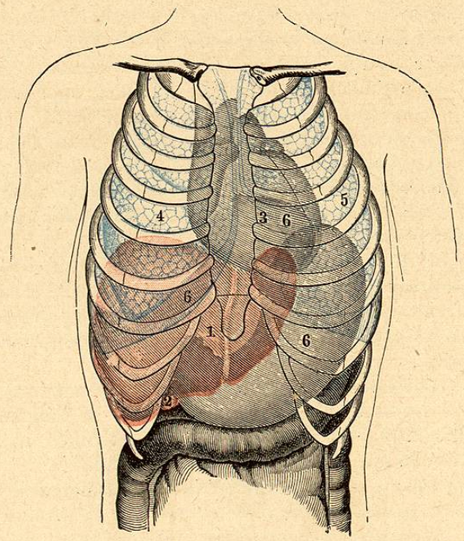

Fig. 218. — Rapports du foie, région antérieure.
1. Foie. — 2. Vésicule biliaire. — 3. Cœur. — 4. Poumon droit. — 5. Poumon gauche. — Espaces pleuraux complémentaires.

par l'estomac ou l'intestin, et la délimitation a pour base la transformation du son mat hépatique en sonorité tympanique. Si l'estomac et le côlon sont remplis de masses solides, la délimitation du bord inférieur du foie peut devenir impossible, et il faut alors remettre l'exploration à un moment plus favorable ou évacuer préalablement l'intestin au moyen de purgatifs.

Comme le bord inférieur du foie se termine en s'amincissant jusqu'à n'avoir qu'une épaisseur de 1 centimètre, il faut pour le délimiter recourir à la percussion superficielle. Dans bien des cas, on retire de grands avantages de la percussion palpatoire. Si l'on percute avec force, la limite inférieure de la matité hépatique est trop élevée; dans tous les cas pos-

sibles d'ailleurs cette limite est indiquée, non pas par l'apparition d'un son tympanique, mais par la transition de la matité tympanique à la sonorité tympanique.

Au niveau du bord inférieur du foie, il faut accorder encore une attention spéciale aux deux échancrures. L'échancrure destinée à la vésicule biliaire est située entre la ligne mammaire droite et le bord externe du muscle droit immédiatement au-dessous du bord du thorax, à 3-6 centi-

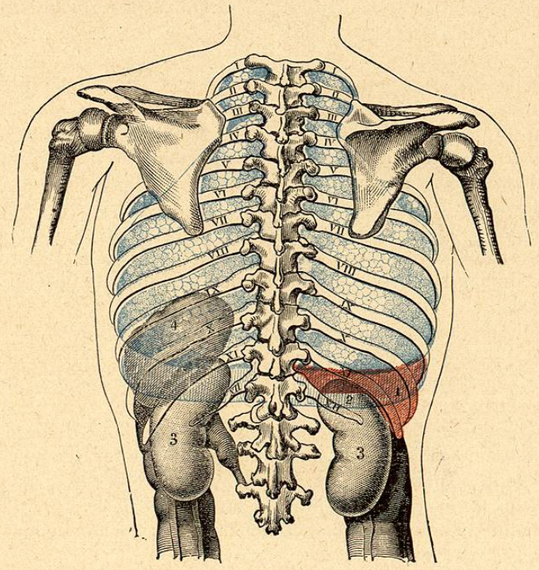

Fig. 219. — Rapports du foie, région postérieure.
1. Foie. — 2. Espaces pleuraux complémentaires. — 3. Rein. — 4. Rate

mètres environ de la ligne médiane. La scissure destinée au ligament rond correspond d'habitude exactement à la ligne médiane.

La percussion des faces antérieure et latérale du foie se pratique le plus facilement dans le décubitus dorsal, tandis que, pour la face postérieure, la meilleure attitude est la position assise ou la station debout. Pour la délimitation supérieure de la grande matité hépatique, il est nécessaire, d'après ce qui précède, d'employer la percussion forte, tandis que les limites supérieure et inférieure de la petite matité hépatique sont faciles à fixer par la percussion superficielle. Quel que soit le cas, la percussion palpatoire facilite la délimitation du foie. On percute successivement suivant la direction verticale des lignes thoraciques et l'on

obtient la limite supérieure de la grande matité hépatique par la transformation de la sonorité pulmonaire en matité, et la limite supérieure de la petite matité hépatique par le début du son mat; enfin la limite inférieure de cette petite matité par l'apparition d'un son tympanique intense.

La détermination de la petite matité hépatique est facile. Celle de la grande matité est plus difficile parce que là il s'agit non plus d'un son mat, mais d'un son relativement *obscur;* et dans ces conditions les praticiens même les plus expérimentés peuvent être en désaccord. Pour cette raison, certains auteurs ont paru devoir renoncer à la détermination de la grande matité hépatique, parce qu'ils étaient d'avis que toutes les lésions se manifestaient aussi bien par des modifications de la petite matité hépatique. Cette opinion est erronée. Car, comme la limite supérieure de la petite matité dépend uniquement de la position du bord inférieur du poumon, il peut arriver qu'en cas de position plus basse ou plus élevée qu'à l'état normal de ce dernier, la petite matité soit d'une petitesse ou d'une étendue extraordinaires, sans que le foie ait subi lui-même des modifications de volume.

Les *limites de la petite matité hépatique* suivent en haut le trajet du bord inférieur du poumon et coïncident en bas avec la direction anatomique du bord inférieur du foie. Donc les limites supérieures sont situées :

Sur la ligne sternale droite, au niveau du bord inférieur du 5e cartilage costal;

Sur la ligne parasternale droite, au niveau du bord supérieur du 6e cartilage costal;

Sur la ligne mamillaire droite, au niveau du bord inférieur de la 6e côte;

Sur la ligne axillaire droite, au niveau du bord inférieur de la 7e côte;

Sur la ligne scapulaire droite, au niveau de la 9e côte;

A côté du rachis, au niveau du bord inférieur de la 11e côte.

Cette limite supérieure forme autour du thorax une horizontale ou une ligne à légère convexité inférieure (fig. 220).

La limite inférieure de la petite matité hépatique ne peut être séparée de la matité rénale, à côté de la colonne vertébrale (fig. 220). Sur les lignes scapulaire et axillaire, elle suit le trajet de la 11e côte. Sur la ligne mamillaire, elle se croise avec le bord du thorax. De là elle se dirige en haut et à gauche de façon à couper la ligne médiane au plus bas en un point équidistant de l'ombilic et du commencement de l'appendice xiphoïde. Enfin, elle se termine, au-dessous de la région du choc de la pointe, entre la ligne parasternale et la ligne mamillaire gauche. La rencontre du bord gauche du foie et du bord inférieur du poumon gauche forme l'*angle hépato-pulmonaire* (fig. 220). Si, au contraire, le lobe gauche du foie n'arrive pas jusqu'au-dessous de la région de la pointe du cœur, en s'arrêtant par conséquent en dedans de cette pointe, il se développe entre le bord inférieur du foie et la limite inférieure de la matité cardiaque un *angle hépato-cardiaque.*

La *matité splénique* est séparée de la matité hépatique par une zone

tympanique appartenant à l'estomac; quand le lobe hépatique gauche atteint la rate, ces deux matités se fusionnent sans transition distincte. Cela est plus rare à l'état normal qu'en cas d'hypertrophie du lobe hépatique gauche. En même temps, il se produit entre le bord inférieur du foie et le bord antérieur de la rate un *angle hépato-splénique anormal.*

On a donné, à diverses reprises, les mesures de la petite matité hépatique; toutefois, les chiffres des divers auteurs diffèrent notablement entre eux, car l'étendue absolue varie énormément d'un sujet à l'autre;

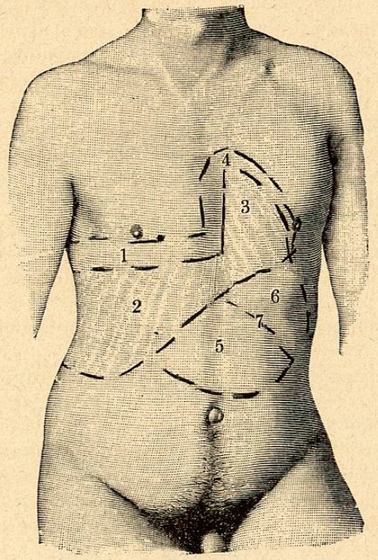

FIG. 220. — Limites du foie déterminées par la percussion.
1. Grande. — 2. Petite matité hépatique. — 3. Petite. — 4. Grande matité cardiaque. — 5. Limite de l'estomac. — 6. Espace semi-lunaire de Traube. — 7. Bord de la cage thoracique. (D'après une photographie).

aussi vaut-il mieux s'en tenir aux limites anatomiques qu'à des chiffres.

La *grande matité hépatique*, par son bord supérieur, suit une direction parallèle presque partout à celle de la petite; ce bord est situé à peu près à 3 ou 4 centimètres au-dessous du bord supérieur de la dernière. Nous avons déjà dit plus haut que cette grande matité ne correspond pas aux dimensions vraies de l'organe.

Déjà, à l'état physiologique, la matité hépatique peut éprouver des augmentations et des diminutions d'étendue.

La *respiration* et l'*attitude du corps* modifiant la situation du foie, l'étendue de sa matité dépend en premier lieu de ces deux facteurs.