Gerhardt désigne comme *mobilité active* du foie les excursions respiratoires de cet organe, tandis qu'il dénomme *mobilité passive* le changement de position dépendant de l'attitude du corps.

La petite matité se trouve notablement réduite à chaque inspiration, parce que le bord inférieur du poumon s'abaisse fortement, bien plus que la totalité du foie ; car tandis que l'excursion respiratoire du bord inférieur du foie ne comporte que 10 à 15 millimètres, celle du bord inférieur du poumon atteint 3 à 4 centimètres. Dans le décubitus latéral

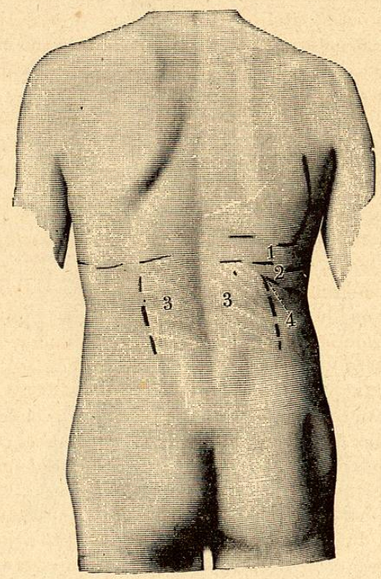

Fig. 221. — Matité hépatique par derrière (matité dorsale).
1. Grande. — 2. Petite matité hépatique. — Matité soi-disant rénale. — 4. Angle hémato-rénal.
(D'après une photographie. Obs. personnelle.)

gauche il peut, dans l'inspiration profonde, ne plus rester de la petite matité qu'une bande inférieure étroite, en raison de la réplétion presque complète de l'espace pleural complémentaire par le poumon droit.

L'étendue de la matité hépatique dépend également de l'attitude du corps. Ainsi que l'a montré pour la première fois Gerhardt, le lobe hépatique gauche, dans le décubitus latéral gauche, est situé plus haut que le droit, et vice versâ. En même temps, l'abaissement est toujours associé à une diminution de surface du domaine mat correspondant. Dans la station debout, le bord inférieur du foie serait également placé de 1 centimètre plus bas que dans la position horizontale.

A l'état pathologique, la matité hépatique peut manquer, être augmentée ou diminuée d'étendue ou encore déplacée.

L'*absence de matité hépatique* s'observe dans les cas où le foie a quitté sa position normale pour tomber profondément dans la cavité abdominale (foie flottant). En tel cas, la sonorité pulmonaire est suivie immédiatement du son tympanique intestinal; mais la matité hépatique reparaît lorsqu'on réussit à remettre en place l'organe mobile et accessible à la palpation.

Cette matité fait encore défaut lorsqu'il y a eu rentrée de gaz dans la cavité péritonéale et séparation du foie d'avec la paroi thoracique. Dans ces cas la matité hépatique est remplacée par de la sonorité tympanique. Le phénomène fait évidemment défaut, si la surface du foie et le diaphragme ont contracté des adhérences.

Il ne faut pas confondre l'absence de matité hépatique avec les états où le foie et la rate sont transposés, et où la région hépatique normale est occupée en majeure partie par de la sonorité tympanique, tandis que l'on trouve la matité propre au foie dans l'hypochondre gauche. Ordinairement, en ces cas, le cœur siège dans le côté droit de la poitrine ; toutefois, Salomone-Marino et Mosler ont relaté des observations où la transposition des viscères se bornait au foie et à la rate.

Il ne faut pas identifier la *diminution de surface de la matité hépatique* avec la diminution de volume du foie. C'est ainsi que l'on observe la diminution d'étendue de la matité hépatique, lorsque le côlon s'est insinué entre la surface du foie et la paroi thoracique. Dans ces cas, il faut essayer, par une application énergique du plessimètre, de comprimer l'intestin et de transformer de cette façon le son tympanique en matité hépatique. Frerichs fait remarquer que cette éventualité est à soupçonner notamment quand les divers diamètres de la matité hépatique accusent des différences frappantes.

Dans d'autres cas, le bord inférieur du poumon s'étend très loin au-devant du foie et diminue ainsi l'étendue de la petite matité hépatique, comme on a occasion de le constater dans l'emphysème pulmonaire alvéolaire.

La diminution de la matité hépatique est encore réalisée par le météorisme abdominal, parce que dans ces conditions, lorsqu'on percute le bord inférieur du foie, l'estomac et l'intestin entrent facilement en vibrations concomitantes. Là plus que partout ailleurs, il faut avoir soin d'employer, pour la délimitation du bord inférieur du foie, la percussion superficielle et la percussion palpatoire.

Tous les états qui provoquent le refoulement prononcé de bas en haut du diaphragme et du foie diminuent l'étendue de la matité hépatique. Telles sont surtout, outre le météorisme et l'ascite, les tumeurs de l'épiploon et des ovaires. Ces lésions marchent de pair avec une déviation du foie que Frerichs a appelée *position en arête* du foie ; cet organe exécute un mouvement de rotation d'avant en arrière autour de son bord postérieur comme axe, de telle sorte qu'il ne reste plus en contact avec la paroi

thoracique que par une petite portion de sa face antérieure ou même uniquement par son bord antérieur. De cette façon, la petite matité hépatique peut se trouver réduite à une bande extrêmement étroite.

Dans l'atrophie jaune aiguë, il se produit en peu de jours une diminution notable de la matité hépatique, par suite de la diminution de volume du foie (1) ; cet organe offre une consistance pulpeuse, se rétracte contre la colonne vertébrale, et est recouvert en avant par des anses intestinales. Dans tous les processus atrophiques chroniques de la glande hépatique, cet organe subit également une diminution graduelle de volume ; l'atrophie débute presque toujours par le lobe gauche qui diminue de hauteur et se rétracte, par son segment extrême, vers la ligne médiane, de sorte que l'angle hépato-pulmonaire se transforme en angle *hépato-cardiaque* (2).

(1) Au début de l'ictère grave, le foie est souvent augmenté de volume.

(2) Les variations de volume du foie ont une très grande importance pour l'étude séméiologique des affections de cette glande. Il faut constamment, pour arriver au diagnostic, tenir compte des modifications survenues en même temps du côté de la rate, dont l'hypertrophie a une importance capitale, du côté de la circulation de la veine porte (ascite, développement des veines sous-cutanées abdominales) et des voies biliaires (ictère).

L'*atrophie du foie* coïncidant avec l'hypertrophie de la rate et l'ascite indique une cirrhose atrophique ; mais les mêmes phénomènes peuvent se rencontrer, quoique plus rarement, dans la périhépatite atrophique et le foie cardiaque ; dans ce dernier cas, l'état du cœur suffit à établir le diagnostic. La cirrhose atrophique graisseuse se reconnaît à sa marche rapide (Hanot). Quant aux atrophies consécutives à l'oblitération des voies biliaires, elles ont été précédées d'une longue période d'hypertrophie et s'accompagnent d'ictère chronique.

L'*hypertrophie du foie* se rencontre dans certaines cirrhoses, dans les dégénérescences, les tumeurs, les abcès et la simple congestion.

Au point de vue clinique, on peut distinguer les hypertrophies en deux groupes, suivant que le foie a conservé sa forme normale ou qu'il présente des saillies ou des bosselures. Dans ce dernier cas, le diagnostic est généralement assez facile ; une surface marronnée doit faire penser au cancer ; un foie complètement déprimé est le plus souvent l'indice d'une lésion syphilitique ; une tumeur bien circonscrite est due généralement à un kyste hydatique ou à un abcès ; dans ce dernier cas, les antécédents (dysenterie), les phénomènes fébriles et douloureux suffisent au diagnostic.

Les hypertrophies sans déformation de l'organe sont bien plus importantes à connaître. Une hypertrophie considérable du foie, avec hypertrophie de la rate, ictère chronique et état général relativement bon, tels sont les principaux caractères cliniques de la cirrhose hypertrophique biliaire de Hanot. A côté d'elle, il faut ranger une affection d'allures semblables, due à la syphilis (Hanot), et la cirrhose biliaire lithiasique. Il convient de leur opposer les faits de cirrhose hypertrophique sans ictère : une variété, qui semble liée à la tuberculose et est désignée sous le nom de cirrhose hypertrophique graisseuse ; dans cette affection, le foie et la rate sont volumineux, le foie douloureux, l'ascite assez fréquente, l'ictère exceptionnel ; enfin l'état général du malade devient rapidement mauvais, la fièvre est quelquefois assez vive pour avoir fait penser à une dothiénenterie ; la mort survient en quelques semaines, 2 à 4 mois au plus. D'autres variétés répondent aux cirrhoses hypertrophiques alcooliques (Hanot et Gilbert), dyspeptiques (Hanot et Boix), cardiaques, etc.

Les antécédents du malade feront reconnaître les hypertrophies du foie liées au paludisme, au diabète (cirrhose pigmentaire), ainsi que les dégénérescences amyloïde ou graisseuse. Enfin l'état de la rate, quelquefois l'engorgement des ganglions et surtout l'examen microscopique du sang permettent d'affirmer que l'hypertrophie du foie dépend d'une leucocythémie.

Dans les congestions hépatiques, le volume du foie est assez variable ; sa consistance est moins dure que dans la cirrhose. Cet état se rencontre dans bien des circonstances ; on peut admettre quatre groupes pathogéniques : 1° La congestion est due à des matières irritantes amenées par la veine porte (mets épicés, boissons spiritueuses, putréfactions gastro-intestinales, particulièrement dans la dilatation de l'estomac) : c'est ainsi qu'après un repas trop copieux on peut éprouver des douleurs dans l'hypochondre droit ; le foie augmente rapidement de volume. Dans la dilatation stomacale, le gros foie est fréquent (Bouchard) et expliquerait le déplacement du rein droit observé dans cet état morbide ; 2° la congestion tient aux altérations du sang (goutte, diabète, fièvres éruptives, typhoïde, dysenterie, empoisonnement par l'oxyde de carbone, etc.) ; 3° elle relève d'un trouble nerveux (congestions supplémentaires à la ménopause) ; 4° elle est liée à des troubles de la circulation sus-hépatique (asystolie, emphysème avec dilatation du cœur, épanchements pleuraux, tumeurs du médiastin, etc.). Tous ces états dits congestifs peuvent d'ailleurs aboutir à la sclérose.

Enfin certaines altérations hépatiques sont peut-être consécutives à des affections spléniques (Chauffard, maladie de Banti) ; ainsi l'hypertrophie du foie est souvent observée au cours de la tuberculose splénique massive avec hyperglobulie dont quelques cas ont été rapportés récemment.

Il ne faut pas non plus croire que l'*augmentation en surface de la matité hépatique* indique toujours un accroissement de volume du foie lui-même. Lorsque les deux processus sont connexes, on constate un abaissement anormal du bord inférieur de l'organe, le bord supérieur demeurant en place. En même temps, le lobe gauche empiète sur le côté gauche, jusqu'à atteindre souvent la rate, avec le bord antérieur de laquelle il constitue un angle *hépato-splénique*. Ce n'est que dans les cas où des tumeurs se développent dans la région supérieure du foie, qu'elles peuvent faire remonter la limite supérieure de la matité hépatique ; cette élévation est alors plus ou moins circonscrite, irrégulière ou curviligne. Cela se présente très fréquemment pour les kystes hydatiques, dans lesquels le refoulement peut aller jusqu'à la hauteur de la deuxième côte ; on est alors exposé à confondre avec des exsudats pleurétiques et des infiltrations circonscrites du poumon. Dans cette dernière affection, il existe cependant, en dehors de la matité, de la respiration bronchique, des râles sonores et du frémissement renforcé ; quant à l'épanchement pleurétique, il s'accompagne d'effacement des espaces intercostaux et d'absence d'excursions respiratoires.

Ces symptômes peuvent également, il est vrai, se produire dans quelques cas rares de kystes à échinocoques ; Frerichs en a relaté des exemples ; il faut alors, pour établir le diagnostic, l'appuyer sur l'évolution de la maladie (1). Les exsudats péritonitiques, enkystés entre la surface du foie et le diaphragme (abcès sous-phréniques), peuvent engendrer au niveau du bord supérieur du foie des matités analogues à celles que déterminent les tumeurs. Leurs symptômes sont à peu près ceux des épanchements pleurétiques enkystés, avec lesquels ils ont été d'ailleurs fréquemment confondus.

On observe souvent une pseudo-extension de la matité hépatique, lorsque l'estomac et le côlon sont remplis de matières solides, ou lorsqu'ils sont le siège de tumeurs. Dans le premier de ces cas, il faut attendre

(1) Le kyste hydatique donne une matité à convexité supérieure, tandis qu'en cas de pleurésie la matité est limitée par une ligne parabolique dont la concavité est tournée en haut.

l'évacuation spontanée ou artificielle du tube intestinal ; dans le second, délimiter les organes à l'aide de la palpation et voir si le son de percussion au niveau de la tumeur est mélangé de sonorité tympanique ; car, s'il s'agit d'hypertrophies réelles du foie, le son de percussion est remarquable par l'augmentation d'intensité de la matité et l'absence de toute consonance tympanique.

Les exsudats pleurétiques et les infiltrations arciformes des poumons peuvent simuler une extension de la matité hépatique à sa partie supérieure. Dans les infiltrations pulmonaires, on constatera de la respiration bronchique, des râles sonores et du renforcement du frémissement vocal, dans la pleurite, on tiendra compte de l'effacement des espaces intercostaux, du défaut d'excursions respiratoires prononcées et de la forme même de la matité, qui a son point le plus élevé à côté de la colonne vertébrale et se dirige de là obliquement en bas et en avant ; les matités consécutives à l'augmentation de volume du foie ont souvent leur limite la plus élevée en avant et en arrière et commencent à s'abaisser environ à la rencontre de la ligne axillaire. Stokes fait remarquer que, si par suite d'épanchements abondants le diaphragme est refoulé de façon à former une convexité inférieure, il se produit entre ce muscle et la face supérieure du foie un sillon qui est souvent perceptible à la palpation, et même à l'inspection. D'après Frerichs, ce symptôme ne mérite pas une confiance absolue ; en tous cas, il ne survient qu'en cas d'exsudats très considérables, et, si les parois abdominales sont fortement tendues, il devient impossible de le constater. Un sillon analogue peut aussi être produit par les tumeurs du foie, lorsqu'elles siègent près du rebord du thorax.

Une *tension excessive* des parois abdominales peut encore simuler l'extension de la matité hépatique.

Le *déplacement* de la matité hépatique peut s'observer dans des conditions très diverses. Elle est déviée *en haut* dans le météorisme, l'ascite et les tumeurs des viscères abdominaux. Cette déviation est souvent accompagnée, comme nous l'avons déjà expliqué, par la situation en arête du foie et la réduction de la petite matité hépatique. L'atrophie du poumon droit peut produire encore le même résultat.

La matité est déplacée *vers le bas* dans les degrés élevés d'emphysème alvéolaire du poumon, dans la pleurite exsudative, le pneumothorax, la péricardite, les tumeurs du médiastin, dans les exsudats péritonéaux insinués entre le diaphragme et le foie et dans le relâchement des ligaments suspenseurs du foie. La déviation se produit de la même façon dans la pleurésie et le pneumothorax. Lorsque c'est le côté droit qui est malade, on trouve le bord inférieur du lobe hépatique droit situé très bas, tandis que le lobe gauche remonte plus haut qu'à l'état normal, et cela parce que l'organe a exécuté autour du ligament rond un mouvement de droite à gauche et de bas en haut. En même temps, le cœur peut avoir été refoulé en haut par le lobe hépatique gauche, ce dont il est facile de s'assurer par la position du choc de la pointe.

En cas de lésion du côté gauche, le lobe hépatique gauche se déplace

de haut en bas ; cependant, il se produit en général un refoulement du foie tout entier vers la droite. Frerichs a fait voir que quelquefois cet organe est situé en totalité à droite de la ligne médiane. Un fait plus rare est la production, dans la pleurésie, d'une sorte de flexion à la limite des deux lobes hépatiques : celui qui correspond au côté sain conserve sa position normale ; l'autre, qui porte le fardeau de l'épanchement, semble refoulé de haut en bas par suite de la flexion dans le voisinage du ligament rond. Dans la péricardite exsudative, il survient d'ordinaire aussi un abaissement de tout le bord inférieur du foie ; mais cet abaissement sera prononcé surtout du côté du lobe gauche.

D'après Gerhardt, la *percussion de la vésicule biliaire* serait possible même chez les individus bien portants, alors que l'estomac et les intestins sont vides. Quoi qu'il en soit, on peut, par la percussion, délimiter cet organe, lorsqu'il est augmenté de volume, que cette augmentation soit due à une turgescence extraordinaire de la vésicule ou à une dégénérescence cancéreuse de ses parois.

D. — Auscultation du foie

En auscultant le foie, on entend des *bruits respiratoires* ou *des sons cardiaques propagés*.

Dans certains cas rares, il pourrait se développer au niveau du foie des *bruits vasculaires autochtones*. Ces bruits ont été entendus en cas de *cancer du foie très vasculaire* (Léopold), de *sarcome du foie* (Martini), de *cicatrices du foie* ayant enserré et rétréci des vaisseaux sanguins du foie (Gabbi), de *colique hépatique* (Gerhardt) et *d'anévrismes de l'artère hépatique*.

Parmi les phénomènes acoustiques possibles, nous avons à ranger les *bruits de frottements*, qui sont souvent accessibles même à la palpation, qui tantôt apparaissent pendant la respiration, tantôt sont déterminés par la pression, et qui toujours indiquent la présence de rugosités sur les surfaces hépatique ou cholécystique.

Enfin, l'on entend parfois du *cliquetis métallique*, lorsque la vésicule biliaire est remplie de calculs mobiles (1).

(1) La séméiotique des affections du foie ne comprend pas seulement les procédés d'exploration physique de l'organe qui renseignent sur son état anatomique, mais encore des procédés d'exploration chimique, qui renseignent sur sa valeur fonctionnelle. Les indications que fournissent ces derniers seraient bien plus précieuses que les autres, si les méthodes employées possédaient une exactitude rigoureuse. Quoiqu'elles n'aient pas atteint à ce degré de perfection, elles n'en sont pas moins très utiles, très utilisées, et il nous paraît indispensable d'exposer succinctement ici les *procédés d'exploration des fonctions hépatiques*, quitte à discuter leur valeur.

1° *Recherche de l'urée de l'urine*. — On sait que le foie joue un très grand rôle dans la production de l'urée. Les recherches de Meissner, confirmées par Brouardel, Schœder, Minkowski, ont montré que le foie transforme en urée diverses substances azotées, particulièrement