région intéressée. La *percussion* donne un son mat ou mat tympanique, qui ne varie pas avec l'attitude du corps. Enfin, à l'*auscultation*, il peut se développer, au niveau de la tumeur, des bruits de frottement qui peuvent être assez intenses pour devenir perceptibles à la palpation.

Il nous faut dire un mot ici de l'*abcès sous-phrénique* (pyothorax sous-phrénique), qui est constitué par une collection de pus enkystée entre le foie ou la rate et le diaphragme. Il est facilement confondu avec un pyothorax parce qu'à la suite de la paralysie du diaphragme il remonte très haut dans la cavité thoracique. Le diagnostic différentiel est souvent hérissé de difficultés ; il s'appuie sur les points que nous venons d'exposer en parlant du pyopneumothorax sous-diaphragmatique (1).

(1) Parmi ces *péritonites partielles*, celles qui intéressent le plus le médecin sont les péritonites périhépatiques. M. Deschamps les a bien étudiées dans sa thèse de doctorat (*De la péritonite périhépatique enkystée*, 1886, Steinheil), et il a montré que leur cause la plus commune était la lithiase biliaire.

En ce qui concerne l'*abcès sous-phrénique*, on en trouvera une bonne description dans la clinique de M. Jaccoud (Clinique de la Pitié, t. I, p. 220).

CHAPITRE XII

EXAMEN DE L'APPAREIL URO-GÉNITAL

1. — Examen des reins.

Dans la majorité des cas, c'est l'*examen des urines* qui rend possible le diagnostic des maladies rénales ; en effet, les reins même gravement touchés ne présentent souvent aucune modification perceptible directement. Les tumeurs des reins doivent atteindre des dimensions notables avant de se révéler à la palpation ou à la vue. Ce sont l'inspection et la palpation qui constituent les *procédés d'exploration* de choix ; quant à la percussion, elle est d'une application beaucoup plus rare, et l'auscultation n'est presque jamais employée.

Avant d'aborder l'étude des divers procédés d'investigation des reins, nous rapporterons les détails anatomiques les plus importants qui concernent ces organes.

Les reins ont la forme de haricots ; ils sont situés de chaque côté de la colonne vertébrale, sur une hauteur qui est comprise en moyenne entre le commencement de la douzième dorsale et la partie moyenne de la troisième lombaire, et qui correspond environ à 10-12 centimètres. En général, le rein droit est un peu plus bas que l'autre (à cause du foie), de sorte que son extrémité peut descendre jusqu'au niveau du disque articulaire qui sépare les 3e et 4e vertèbres lombaires. En tous cas, les extrémités inférieures des reins demeurent éloignées de la crête iliaque de 2 à 6 centimètres environ.

L'extrémité supérieure du rein s'élève, à droite, jusqu'au niveau du 11e espace intercostal, à gauche jusqu'au niveau du 10e. Cependant elle n'est pas en contact direct avec la paroi pectorale ; elle en est séparée, à droite par le foie, à gauche par la rate. D'où il résulte qu'en aucun cas les reins ne sont accessibles à la percussion sur toute leur longueur ; et de plus, qu'à leur partie supérieure, il est impossible de les séparer de la matité splénique et hépatique. Là où le rein gauche dépasse le bord de la rate, se trouve, au niveau du bord convexe externe de l'organe, l'angle spléno-rénal, auquel correspond à droite l'angle hépato-rénal (fig. 226).

L'axe longitudinal des reins se confond presque, il est vrai, avec celui

du corps, mais ne lui est pas absolument parallèle. Cela tient à ce que les extrémités rénales sépérieures sont plus rapprochées l'une de l'autre que les inférieures ; car tandis que celles-là s'écartent de 4 à 5 centimètres de la

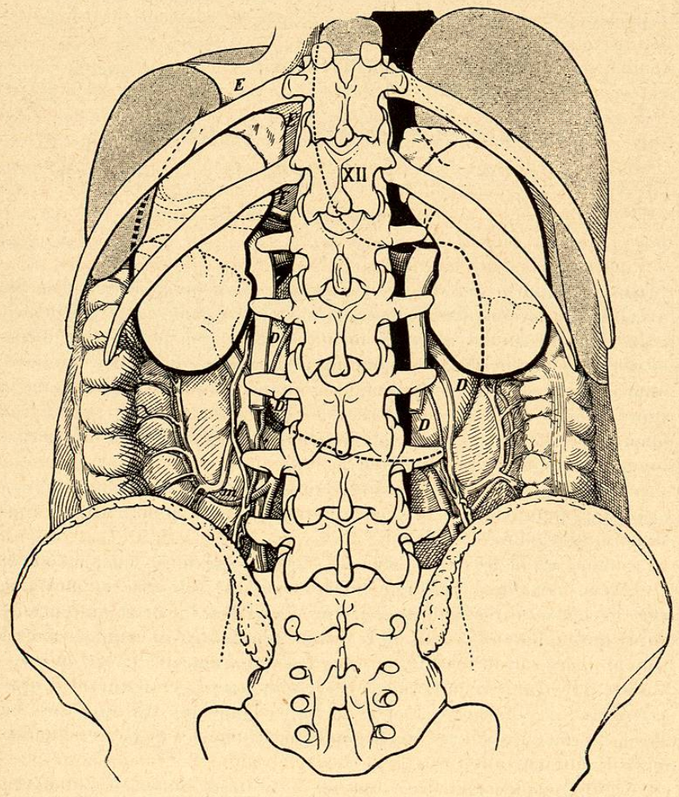

Rapports de la face antérieure du rein avec les organes environnants. D'après FARABEUF et RÉCAMIER (1).

Le foie et la rate sont converts par du pointillé. E, est l'estomac ; D, le duodénum. Cette figure est prise sur un cadavre ayant la 12e côte longue.

ligne vertébrale qui passe par les apophyses épineuses, celles-ci en sont distantes de 6-7 centimètres.

(1) Grâce à l'obligeance du docteur Récamier, nous pouvons intercaler ici l'une des figures de sa thèse, figures dessinées par le professeur Farabeuf (*Etude sur les rapports du rein et son exploration chirurgicale*, thèse de Paris, Steinheil, 1889).

La plus grande distance entre le bord externe des reins et la ligne vertébrale est en moyenne de 10 centimètres (1). Ce chiffre peut naturellement devenir important pour la délimitation de ces organes par la percussion. Pour l'intelligence de la figure de percussion des reins, il faut se rappeler encore, chose importante, que, presque partout, le trajet de la limite rénale externe se confond avec le bord latéral du muscle sacro-lombaire. On a cru pouvoir délimiter en partie par la percussion le bord externe du rein, en tenant compte de ce fait qu'à droite il est limité en dehors par le côlon ascendant, à gauche par le côlon descendant, de telle sorte que, si le côlon contenait du gaz, la matité rénale pourrait être distinguée facilement de la sonorité tympanique de l'intestin. Nous verrons plus tard que les différences du son de percussion qui, le cas échéant, pourraient se produire, sont à imputer non aux reins, mais au bord latéral du muscle sacro-lombaire.

Pour apprécier une augmentation morbide du volume des reins, il faut tenir compte surtout *des rapports de ces organes avec l'intestin*. La face antérieure des reins, tournée vers la cavité abdominale, offre ordinairement une voussure un peu plus forte que la face postérieure. Celle-ci est située immédiatemeut sur l'aponévrose du muscle carré des lombes et sur la portion vertébrale du diaphragme, son bord médian arrivant au niveau du bord latéral du psoas. Ces couches musculaires sont encore épaissies notablement par l'adjonction des muscles sacro-lombaire et long dorsal ; c'est ce qui explique les difficultés inhérentes à l'exploration des reins par la face postérieure du corps.

La face antérieure des reins est tapissée par le péritoine, par l'intermédiaire duquel elle est en grande partie recouverte, à droite par le côlon ascendant, à gauche par le côlon descendant, qui tous deux, à l'état de réplétion, dépassent latéralement le bord externe convexe des reins (fig. 227). D'où il ressort que si les reins augmentent de volume, le côlon formera toujours au-devant de la tumeur rénale un gros bourrelet à direction oblique, car au fur et à mesure de l'accroissement de la tumeur, il sera refoulé d'arrière en avant. Dans le voisinage du bord interne concave du rein droit, on trouve la portion descendante de l'intestin grêle ; le bord interne du rein gauche est contigu également à des anses d'intestin grêle. L'augmentation de volume des reins aura donc encore pour conséquence le déplacement des anses de l'intestin grêle, et l'on comprend aisément que celui-ci se fera d'abord dans la direction médiane. Il est également possible, en cas de déviation du rein droit, que le canal cholédoque soit comprimé dans son trajet ou à son embouchure dans le duodénum et qu'il se produise ainsi de l'ictère (Litten, Stiller). D'autres fois, la compression s'exerçant sur le pylore crée de la gastrectasie [Bar-

(1) D'après Récamier, le rein est plus rapproché de la ligne médiane qu'on ne le croit généralement et le chiffre de 9 centimètres peut être pris pour une bonne moyenne, indiquant la distance où son bord externe se trouve de la ligne des apophyses épineuses. D'après les transfixions faites par MM. Guyon et Récamier, cette limite correspondrait à peu près au bord externe du muscle droit de l'abdomen.

tels (1) et Müller-Warnek]. En cas d'abcès périnéphrétique, le pus peut se frayer une voie dans des directions fort diverses; il peut se rompre dans les voies urinaires elles-mêmes, dans le côlon, dans l'intestin grêle, et en arrière ou en haut dans le poumon.

Pour terminer, nous attirerons encore l'attention sur les rapports des reins avec l'espace pleural complémentaire postérieur. Ces rapports ressortent clairement de la figure 226. Comme le bord postéro-inférieur du poumon ne descend pas jusqu'à la limite de l'espace complémentaire, on

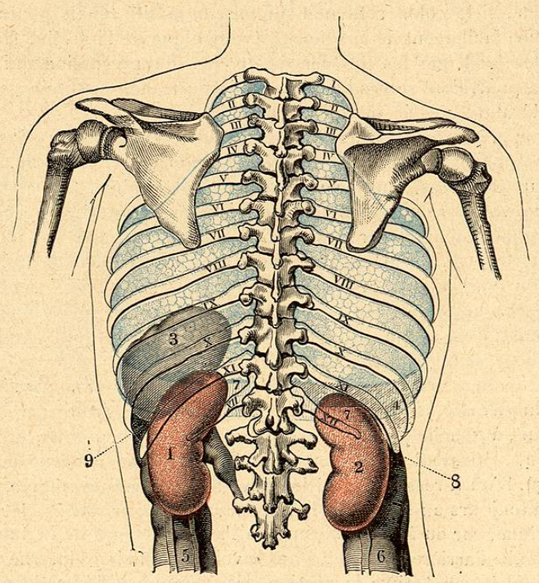

Fig. 226. — Position des reins.

1. Rein gauche. — 2. Rein droit. — 3. Rate. — 4. Foie. — 5. Côlon descendant. — Côlon ascendant. — 7. Espace pleural complémentaire. — 8. Angle hépato-rénal. — Angle spléno-rénal.

comprend la possibilité de blessures du dos, qui léseraient d'abord cet espace et puis les reins, alors que le parenchyme pulmonaire lui-même resterait intact. Cliniquement, la chose se traduirait par une plaie des reins avec pneumothorax.

(1) Cette opinion de Bartels sur l'ectopie rénale engendrant la dilatation de l'estomac est repoussée par les auteurs français. Pour M. Bouchard, c'est la dilatation de l'estomac qui est la cause première ; la dilatation de l'estomac gonfle le foie, et le foie tuméfié abaisse le rein droit. Pour M. Glénard, la néphroptose est connexe de l'ensemble des déplacements qu'il désigne sous le nom de splanchnoptose.

A. — Inspection de la région rénale

Les reins ne sont accessibles à une inspection directe que lorsqu'ils sont déplacés ou notablement augmentés de volume. La première éventualité a été signalée par Bartels à l'aide d'une observation frappante. Elle concerne une femme amaigrie multipare. Au niveau de l'os iliaque droit, on trouva une tumeur proéminente qu'on reconnut être le rein droit à sa forme caractéristique; ce rein avait subi un déplacement de haut en bas. J'ai traité une femme atteinte de rein mobile du côté droit : presque d'une manière constante, à chacune des règles, le rein droit se

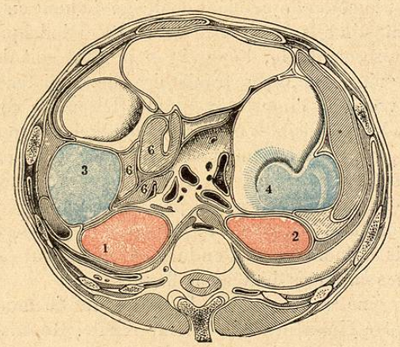

Fig. 227. — Rapports des reins avec le côlon. — Coupe transversale de l'abdomen au niveau du point de jonction de la 12e vertèbre dorsale avec la 1re lombaire. D'après Pirogoff.

1, Rein gauche. — 2. Rein droit. — 3. Côlon descendant. — 4, Côlon ascendant. — Portion descendante du duodénum avec l'embouchure du canal cholédoque. — 6. Anses d'intestin grêle.

dessinait nettement, à travers les parois abdominales relâchées, sur la ligne médiane de l'abdomen, à peu près au niveau de l'ombilic.

Les *tumeurs des reins* occupent d'habitude d'abord les régions lombaire et latérale de la cavité abdominale; c'est là que, le cas échéant, on remarquera, suivant la nature de la tumeur, des voussures uniformes ou des saillies circonscrites.

Elles peuvent s'étendre sur un espace qui embrasse tout le domaine compris entre la 12e côte et la crête iliaque. Au fur et à mesure de leurs progrès, elles s'étendent de là vers la région ombilicale et même au delà et refoulent les parois abdominales en dehors. Lorsqu'elles ont atteint un très gros volume, elles déplacent vers le haut les organes avoisinants, la rate ou le foie et produisent une distension des segments inférieurs de la cage thoracique.

Dans les cas où les limites des tumeurs rénales sont en partie appréciables à travers les parois abdominales, ces tumeurs se distingueront de