celles de la rate, du foie et de l'estomac en ce qu'elles ne présentent point d'excursions respiratoires : ce signe différentiel est très important. Toutefois, il faut éviter de prendre pour des excursions respiratoires des pseudo-déplacements; quand les parois abdominales, pendant l'inspiration, se distendent, s'amincissent et se déplacent, un examen superficiel ferait en effet croire que la partie déplacée est la tumeur elle-même et non pas la paroi abdominale. Le plus sûr moyen, en ce cas, est de recourir à la palpation.

En cas de grosses tumeurs rénales, il est un signe très caractéristique qui consiste dans la constatation, sur la face antérieure ou plutôt latérale de la tumeur, du côlon ascendant à droite, et du côlon descendant à gauche. Le trajet du premier monte ordinairement de droite à gauche et de bas en haut; le côlon descendant se dirige de haut en bas et de dehors en dedans. L'intestin a la forme d'un bourrelet cylindrique dont la nature ne peut être mise en doute, lorsqu'il se produit soit des contractions péristaltiques, soit, d'une façon transitoire, de la distension et du collapsus. Il est vrai que l'intestin peut être tellement comprimé par la tumeur que ses limites visibles disparaissent; mais en ce cas, il se révèle encore à la palpation sous forme d'un cordon arrondi, qui est suffisamment caractérisé d'ordinaire par son trajet. Pour les cas douteux, Spencer Wells a proposé d'insuffler le côlon par le rectum avec de l'air et de le rendre ainsi accessible à la vue, à la palpation et à la percussion.

Sur les parois abdominales distendues par la tumeur peuvent se développer des veines cutanées dilatées et flexueuses.

Il ne faut pas omettre de signaler la possibilité de modifications dans les rapports entre l'intestin et la tumeur rénale. Rosenstein relate une observation de cancer du rein gauche chez un jeune garçon, où le côlon descendant avait été aplati et refoulé vers la partie postérieure. Il n'y avait donc pas d'anses intestinales au-devant de la tumeur, et, à la percussion, la matité splénique se continuait directement avec la matité rénale. Hortz a observé et décrit un cas analogue.

Il y a également des exceptions pour la direction que suit une tumeur qui s'accroît. La preuve en est fournie par une observation de Bartels, où une tumeur cancéreuse du rein gauche avait soulevé les parois abdominales au-dessus de l'ombilic entre l'arcade costale gauche et la ligne médiane, sans produire aucune voussure, ni sur les côtés ni en arrière.

En dehors des productions néoplasiques vraies et des autres affections rénales, il y a encore les *phlegmasies du tissu cellulaire paranéphrétique et périnéphrétique* qui peuvent produire des voussures de la région lombaire et des parois latérales du ventre. Il s'y joint souvent une tumeur érysipélateuse des téguments sus-jacents, ou bien la peau est extrêmement lisse, tendue et brillante; la palpation y décèle de l'œdème. Il n'est pas rare de voir le pus se frayer une voie vers l'extérieur à travers la région lombaire. En une zone circonscrite, il se développe de la rougeur et de l'œdème, une saillie fluctuante, et finalement la peau amincie se rompt et laisse échapper le pus au dehors.

On peut confondre ces abcès périnéphrétiques avec les *abcès par congestion* consécutifs aux lésions vertébrales; et l'on fera bien, dans les cas douteux, d'examiner avec soin le rachis. J'ai vu aussi un cas où une *pleurésie purulente droite* avait donné lieu à un empyème qui, après s'être ouvert sous la peau, s'était étendu sur toute la région lombaire droite qu'il avait soulevée, dont il avait ulcéré et œdématié les téguments et qui s'était évacué au dehors, à 3 centimètres au-dessus de la crête iliaque. Le diagnostic différentiel put être édifié grâce à la palpation qui avait révélé l'intégrité de la région rénale en avant, et à la constatation de liquide dans la plèvre droite. De plus, on eut dans ce cas affaire à des commémoratifs qui admettaient à peine des doutes sur le diagnostic.

Parfois l'on observe *dans la région rénale des dépressions*. Celles-ci peuvent se produire toutes les fois que les reins ont abandonné leur position normale; on ne les rencontre guère à la suite de la diminution de volume de ces organes. Le phénomène sera naturellement d'autant plus accentué qu'il s'agit, comme c'est habituellement le cas, du déplacement d'un seul rein. En cas de tumeurs abdominales douteuses, ce signe peut être d'un grand secours pour le diagnostic du rein flottant.

B. — Palpation des reins

On ne manquera jamais de prendre, pour la palpation des reins, les *mesures de précaution* générales déjà préconisées (1).

Pour le plus grand nombre de cas, c'est le décubitus dorsal qui convient le mieux pour l'exploration; cependant il peut y avoir quelquefois avantage à contrôler les résultats obtenus dans le décubitus latéral ou la station debout. Lorsque le lit est accessible de tous côtés, l'examen est plus commode à pratiquer en se plaçant du côté du rein à explorer. On insinue l'une des mains sous la musculature lombaire et on refoule avec elle le rein au-devant de l'autre main qui cherche, en partant de la paroi abdominale, à pénétrer dans la région rénale (*palpation bimanuelle*). On engagera le malade à exécuter pendant l'exploration des mouvements respiratoires profonds; les reins s'abaissant un peu pendant la respiration profonde, il sera possible de se rendre compte par la palpation des modifications de la surface de ces organes qui resteraient inaccessibles en cas de respiration calme et superficielle. Guyon recommande, pour certains cas, la recherche de ce qu'il appelle le *ballottement rénal*, qui consiste à lancer le rein d'arrière en avant vers la paroi abdominale antérieure à

(1) M. Guyon et son élève Récamier recommandent aussi le palper dans le décubitus dorsal; ils conseillent en outre de se conformer aux deux règles suivantes : 1° ne pas faire fléchir les jambes du malade, comme on le conseille ordinairement, les laisser au contraire allongées et molles; 2° il faut faire une *exploration en mesure*, c'est-à-dire qui suive exactement les mouvements respiratoires et ne gagne du terrain que pendant l'expiration.

l'aide d'une palpation saccadée et à l'envoyer ainsi au-devant de la main qui explore la région antérieure (1).

La palpation des reins fournit des notions que ne donnent pas les autres modes d'exploration; en outre, elle sert à contrôler et élargir notablement les résultats de l'inspection.

La première chose à considérer, c'est la *sensibilité de la région rénale*. Celle-ci se produit dans beaucoup de maladies des reins, varie en intensité depuis la simple sensibilité à la pression jusqu'à la douleur la plus vive et s'observe, comme le remarque Frerichs, plus souvent à gauche qu'à droite, probablement parce que le rein gauche, un peu plus superficiel, est plus facile à atteindre (2).

Les reins qui sont dans leur situation normale et ne sont pas trop augmentés de volume, sont le plus souvent inaccessibles à la palpation. Si certains auteurs prétendent le contraire mes observations personnelles m'empêchent de partager leur avis. Chez des femmes émaciées, multipares; ayant des parois abdominales très flasques, j'ai réussi souvent cependant à atteindre les reins avec la main et à les délimiter dans leur moitié inférieure.

Freund affirme que les reins chez les femmes, surtout le rein droit, sont accessibles à la palpation dans toute leur étendue; Litten aussi a pu atteindre chez les femmes le rein droit dans 75 p. 100 et le rein gauche dans 36 p. 100 de tous les cas examinés par lui.

Lorsqu'il y a *abaissement des reins*, ceux-ci deviennent souvent accessibles à la palpation. L'abaissement peut être congénital (*dystopie rénale congénitale* ou acquis (*rein mobile*).

La palpation décide du diagnostic différentiel avec d'autres tumeurs abdominales en ce qu'elle permet de reconnaître sans difficulté la forme en haricot de la tumeur. Parfois on arrive, comme l'a montré Frerichs, à sentir les battements de l'artère qui pénètre dans le hile du rein. Lorsque le rein déplacé est atteint de dégénérescence cancéreuse, sa surface, au lieu d'être lisse, sera fréquemment bosselée. Un rein non dégénéré ne sera guère sensible à la pression. Les malades accusent une douleur sourde, qu'un malade de Gerhardt, médecin lui-même, a comparée à la sensation éprouvée lorsqu'on comprime le testicule entre les doigts. Cette douleur est due probablement moins à la lésion des nerfs sensitifs de la glande qu'à celle des nerfs sensitifs de la capsule rénale.

L'organe déplacé peut être mobile ou adhérent. Dans le premier cas, la mobilité sera extrapéritonéale, *rein mobile* dans le sens restreint du mot, ou bien l'organe est capable, par l'intermédiaire d'un mésonéphron plus ou moins long, de se mouvoir plus ou moins facilement et sur une

(1) La perception du ballottement rénal indique que le rein est augmenté de volume ou légèrement abaissé (Guyon).

(2) C'est la pression postérieure qui donnera les renseignements sur la sensibilité du rein ; il faudra faire cette pression aussi localisée que possible, dans cet angle costo-vertébral où l'on est sûr d'être en contact avec le rein, au moins avec sa partie inférieure, s'il n'est pas abaissé.

étendue plus ou moins vaste dans la cavité abdominale, *rein flottant*. Mais le rein, d'abord mobile, peut se fixer à la suite de processus inflammatoires de voisinage. Le rein mobile et le rein flottant peuvent changer de place avec chaque attitude nouvelle du corps; ils sont situés plus bas dans la station verticale que dans le décubitus dorsal. Dans certains cas aussi, on réussit à replacer le rein en ectopie; alors la dépression rénale, peut être visible auparavant, s'efface et les phénomènes de percussion se modifient. Pour les cas douteux et difficiles de rein flottant, on a recommandé pour l'exploration manuelle la position genu-brachiale, qui rapproche l'organe mobile de la paroi abdominale et le rend plus facile à atteindre. A l'inspiration, il peut se produire un léger abaissement du viscère; dans ces conditions aussi, la palpation est moins nette, parce qu'entre les reins et la paroi abdominale viennent s'insinuer des anses intestinales. Le degré de l'ectopie varie dans de très grandes limites; ils peuvent émigrer jusque dans le petit bassin. Le rein mobile et le rein flottant sont plus fréquents chez la femme que chez l'homme, l'ectopie rénale se rencontre plus souvent à droite qu'à gauche, l'ectopie double s'observe rarement (1).

(1) M. Glénard distingue quatre degrés de *néphroptose*. Pour bien comprendre ces quatre degrés, il est nécessaire de dire ici comment M. Glénard palpe le rein. Tandis que la majorité des auteurs palpe le rein par la méthode bimanuelle, M. Glénard fait une exploration unimanuelle. De plus, M. Glénard admet dans une certaine mesure les déplacements respiratoires du rein, niés par beaucoup d'auteurs ; il admet que sous l'influence de la respiration, le rein subit un mouvement de va-et-vient et base sur ce fait un mode d'exploration qu'il appelle *palpation néphroleptique*. D'après M. Glénard, la recherche du rein mobile comprend trois temps :

Premier temps. Affût. — On étreint solidement de la main gauche (nous supposons qu'on explore le côté droit), le pouce étant placé en avant, les parties molles sous-jacentes au rebord des côtes droites. Les doigts forment ainsi un anneau qui est complété en arrière par le rachis, en avant par la main droite déprimant la paroi antérieure dans le prolongement du pouce gauche qui se trouve au-dessous de l'extrémité de la 9e côte gauche. Ceci étant fait, on ordonne au malade de respirer profondément ; si l'on ne sent rien entre les doigts, c'est qu'il n'y a pas de déplacement d'organe ; si l'on sent quelque chose, on cherche à s'assurer de ce que c'est à l'aide du deuxième temps de la palpation.

Deuxième temps. Capture. — Ce temps consiste à saisir entre le médius et le pouce gauches l'organe déplacé. Pour cela, après s'être bien mis en tâtonnant sur le trajet de l'organe on porte le pouce le plus haut possible ; puis, quand la « ptose » paraît avoir atteint la limite inférieure de son excursion inspiratoire, on serre brusquement en cherchant à rapprocher l'index et le médius gauches, la main droite s'opposant au déplacement de l'organe vers la ligne médiane, et l'organe est pris. Comment connaîtra-t-on alors sa forme, ses dimensions ? Par le troisième temps de la palpation.

Troisième temps. Echappement. — On écarte légèrement l'une de l'autre les extrémités du pouce et du médius et on abaisse légèrement la ligne de compression ; alors la ptose remonte, et en exerçant un serrement un peu brusque où elle va s'échapper, on apprécie son degré de mobilité.

Le rein déplacé peut l'être plus ou moins. Aussi M. Glénard a-t-il décrit quatre degrés au rein flottant. Dans le *premier degré, pointe de néphroptose*, correspondant à la pointe de hernie, on ne sent que le pôle inférieur du rein. A la fin du temps d'affût, on palpe profondément un corps lisse, dur, gros comme une noix, qui, lorsqu'on le presse entre le médius et l'index, s'échappe comme une bille en fuyant en haut ; en même temps, le malade éprouve une sensation de ressaut. La *néphroptose du deuxième degré* est celle dans laquelle l'organe peut

Signalons ici une anomalie rénale appelée *rein en fer à cheval*, qui est due à la fusion des deux reins en un organe unique. Le plus souvent la jonction se produit entre les extrémités inférieures de ces viscères ; d'où le développement d'une sorte de fer à cheval à convexité inférieure et à concavité supérieure, situé transversalement au-devant de la colonne vertébrale et pouvant descendre jusqu'au niveau de la concavité du sacrum. Cette disposition est accessible à la palpation ; j'ai vu Frerichs, alors que j'étais assistant à sa clinique, poser ce diagnostic avec certitude. Il est vrai qu'on risque de se tromper. Ainsi, Sandwith rapporte une observation où la tumeur palpable fut prise pour un anévrisme, à cause des pulsations que lui communiquait l'aorte abdominale. Le diagnostic doit être basé sur l'existence dans les deux régions lombaires d'une dépression, sur les modifications fournies par la percussion et sur l'absence de symptômes propres à d'autres affections abdominales, On a toujours affaire dans ces cas à un état congénital.

Parfois un seul rein, dans la plupart des cas le rein gauche, est, par suite de malformations congénitales, considérablement abaissé ; il occupe quelquefois le petit bassin et est immobilisé dans son siège anormal (*dystopie rénale congénitale*). C'est le plus souvent une trouvaille d'autopsie.

C'est dans le diagnostic des *tumeurs rénales* que la palpation joue un rôle important à bien des points de vue. On réussit parfois à déceler de petites saillies à la surface des reins; pour cela, on se servira de la palpation bimanuelle et, sur le conseil d'Israel, on mettra le malade dans le décubitus latéral ; quant au médecin, il se placera du côté opposé au rein à examiner. La palpation permet d'étudier d'une façon spéciale la forme de la tumeur, son volume, ses limites eu égard aux organes voisins, sa mobilité, l'état de sa surface, sa sensibilité et sa consistance.

Les tumeurs du rein ont généralement une forme ovalaire allongée. Leur volume est assez variable; en tous cas, elles peuvent s'accroître de façon à remplir plus de la moitié de la cavité abdominale. On ne réussit pas toujours à la délimiter d'avec les organes voisins; on constate même

être saisi entre les doigts sans que cependant on puisse comprimer les tissus au-dessus de lui. Dans ce dernier cas, on aura la *néphroptose du troisième degré*. Enfin celle du *quatrième degré* est le *rein flottant* que l'on sent par la palpation la plus grossière à travers la paroi abdominale antérieure.

Pour l'hypochondre gauche, on se sert de la main droite pour relever la région lombaire et pour procéder à l'afflût dans la palpation néphroleptique. Du reste, la splénoptose est très rare, et la néphroptose gauche, quand elle est combinée à celle du côté droit, est beaucoup moins prononcée qu'elle.

M. Glénard a posé encore minutieusement les règles de la palpation du foie, par ce qu'il appelle le « procédé du pouce » (Thèse de A. Françon, Lyon, 1888).

M. Guyon et son élève Récamier ont critiqué le procédé de M. Glénard ; ils lui opposent d'abord ce fait que le rein est beaucoup plus près de la ligne médiane qu'on ne le croit ; et en second lieu, son caractère de méthode unimanuelle, la palpation bimanuelle étant bien supérieure. Cependant notre expérience personnelle nous permet d'affirmer que, *limitée à la recherche du rein déplacé*, cette méthode peut rendre de grands services.

assez souvent ces adhérences du rein avec le foie ou la rate. Le plus souvent, ces tumeurs sont fort peu mobiles. Le déplacement relativement le plus facile est celui d'avant en arrière. La mobilité latérale fait d'ordinaire complètement défaut. Contrairement aux tumeurs du foie et de la rate, celles des reins n'offrent jamais d'excursions respiratoires. La surface de ces dernières tumeurs peut être entièrement unie ou bosselée et inégale par places. Les tumeurs à surface lisse sont principalement celles qui contiennent du *liquide*, l'*hydronéphrose*, les *kystes*, les *tumeurs à échinocoques ;* la surface bosselée, au contraire, est caractéristique des tumeurs *solides*, notamment du *cancer* et du *sarcome*. Dans la dégénérescence kystique des reins, on sent quelquefois à la surface de ces organes plusieurs saillies lisses et sphériques. Il faut tenir compte aussi de la présence du côlon, qui se manifeste parfois à la palpation sous forme d'un cordon cylindrique, alors que l'excès de compression rend cet organe inaccessible à l'inspection. Rien de plus facile évidemment que de s'assurer du degré de sensibilité de la tumeur. Il faudra donner des soins particuliers à l'examen de la consistance, car c'est ce caractère qui éclairera le mieux sur la nature de la tumeur rénale.

Lorsqu'il s'agit de cavités remplies de liquide, on perçoit à la palpation une sensation de fluctuation. Cette fluctuation est naturellement d'autant plus prononcée que la membrane d'enveloppe est plus mince et que la cavité est plus proche des parois abdominales. L'exagération de la quantité de liquide et de la tension des parois est donc de nature à diminuer la netteté de la fluctuation. Le point où celle-ci est le plus nette varie avec l'attitude du malade et le développement de la tumeur. La fluctuation peut parcourir toute l'échelle des nuances, depuis le gros flot de l'hydronéphrose jusqu'au frémissement hydatique d'un kyste à échinocoques. Toutefois, c'est précisément dans cette dernière affection que l'on a constaté l'absence assez ordinaire du frémissement, même dans les conditions les plus favorables à son apparition. Ce frémissement se perçoit le plus nettement possible lorsqu'on embrasse la tumeur avec le pouce et le médius de la main gauche et qu'on la percute avec la main droite, ou encore lorsqu'après percussion, on laisse reposer quelque temps sur le plessimètre le doigt qui percute. On obtient, en ce cas, une sensation analogue à celle que donne la percussion d'un ressort.

Pour se garer des erreurs, il faut savoir que certaines tumeurs solides, notamment les cancers, peuvent présenter par places une sorte de pseudo-fluctuation, sans qu'il ait pourtant de portions kystiques.

Dans l'*anévrisme de l'artère rénale*, affection très rare, on a perçu parfois une *tumeur animée de battements* dans tous les sens.

On ne confondra guère, à la palpation, les tumeurs rénales avec des phlegmasies du tissu cellulaire paranéphritique ou périnéphritique. Dans ces dernières il existe une infiltration plutôt diffuse, d'une dureté ligneuse; la peau sus-jacente est infiltrée, rouge et œdémateuse ; d'ailleurs le début et la marche clinique de la phlegmasie sont pathognomoniques. Lorsque le pus se fraye une voie au dehors, il survient des phé-

nomènes que nous avons déjà signalés à propos de l'inspection ; la fluctuation dans la profondeur indiquera l'existence de foyers purulents circonscrits dans la zone enflammée. Quand le pus se rompt dans l'intestin, il peut en résulter, comme l'a observé Trousseau, un emphysème de la peau du dos qui sera facilement reconnaissable au gonflement des téguments et à la crépitation spéciale à cette lésion.

La *ponction exploratrice des tumeurs rénales* fournit dans certains cas des résultats importants pour le diagnostic. Le liquide retiré d'un kyste hydatique non suppuré est limpide, pauvre en albumine; il contient de l'acide succinique et parfois aussi des têtes et des crochets d'échinocoque. Il ne faut pas oublier que, en cas de kyste du rein le liquide évacué est assez souvent dépourvu d'urée. D'ailleurs, les ponctions exploratrices sont loin de constituer des interventions tout à fait inoffensives, quelquefois elles ont été suivies de péritonite.

C. — Percussion des reins

La valeur de la percussion des reins normaux a été appréciée de diverses façons. Il est entièrement impossible de délimiter par la percussion la totalité de ces organes, cela ressort directement de leurs rapports anatomiques. Toujours le segment supérieur échappe à la percussion, parce qu'à droite il est masqué par le foie et à gauche par la rate ; les matités hépatique et splénique se continuent sans transition avec la matité rénale. La percussion est impuissante également à délimiter leur bord interne concave, car, sans tenir compte de la musculature très épaisse du dos, ce bord est souvent situé dans le voisinage immédiat des apophyses transverses des vertèbres et même au-devant d'elles.

Le bord externe des reins et leur extrémité inférieure restent donc seuls accessibles à la percussion. Comme ces parties sont débordées de toutes parts par l'intestin, on peut établir la limite entre la zone de matité du rein et la sonorité tympanique de l'intestin. Ceci n'est évidemment possible que si l'intestin juxtaposé est libre de toute accumulation fécale et renferme des gaz. C'est dans ce sens que doit être compris le conseil donné par Piorry, de faire jeûner les malades pendant la journée qui précède la percussion. Théoriquement, il est incontestable que l'administration des évacuants ou la distension artificielle de l'intestin par l'acide carbonique ou l'air injecté par la voie rectale augmente la certitude de la percussion rénale.

Les auteurs sont à peu près d'accord sur la *méthode à employer pour la percussion des reins*. Depuis Piorry, on recommande le décubitus abdominal ; on soutient en même temps le ventre par un coussin, afin de relâcher autant que possible les muscles lombaires. On a recours à la percussion plessimétrique, parce qu'avec la percussion digitale, la couche musculaire déjà considérable se trouverait épaissie encore ; le choc doit être aussi énergique que possible.

En percutant de cette façon la région des reins de haut en bas et de la ligne médiane vers les côtés, on obtient dans la région lombaire, des deux côtés, une zone de matité rectangulaire (fig. 228), qui se continue en haut avec la matité splénique et hépatique, qui s'étend en bas d'ordinaire jusqu'à la crête iliaque et dont la limite externe est distante de la ligne médiane d'environ 5 à 9 centimètres. On est frappé d'abord de ce fait qu'il est très rare de pouvoir délimiter l'extrémité inférieure du rein, ce qu'on expliquait jadis à tort par le fait de l'extension de l'organe jusqu'à la crête iliaque.

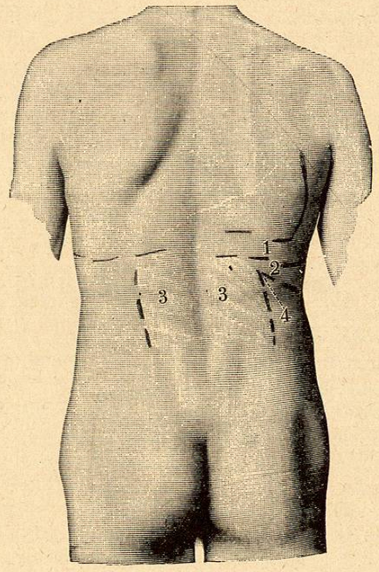

Fig. 228. — Limites des reins.
1. Grande. — 2. Petite matité hépatique. — 3. Matité soi-disant rénale. — 4. Angle hépato-rénal. (D'après une photographie. Obs. personnelle.)

Quoi qu'il en soit, un pareil résultat laisse un peu défiant en ce qui concerne l'appréciation par la percussion du bord externe du rein. Weil a d'ailleurs prouvé que ce bord externe se confond exactement avec le bord tangible du muscle sacro-lombaire. Tout cela crée des raisons suffisantes pour admettre que la soi-disant matité rénale n'a aucune relation directe avec les reins normaux. Le rein sain ne peut être déterminé par la percussion.

En présence de l'incertitude de la percussion du rein normal, il ne faut pas conclure que la percussion n'a aucune valeur pour le diagnostic des maladies rénales ; seulement il faut bien savoir qu'elle n'ac-