nomènes que nous avons déjà signalés à propos de l'inspection ; la fluctuation dans la profondeur indiquera l'existence de foyers purulents circonscrits dans la zone enflammée. Quand le pus se rompt dans l'intestin, il peut en résulter, comme l'a observé Trousseau, un emphysème de la peau du dos qui sera facilement reconnaissable au gonflement des téguments et à la crépitation spéciale à cette lésion.

La *ponction exploratrice des tumeurs rénales* fournit dans certains cas des résultats importants pour le diagnostic. Le liquide retiré d'un kyste hydatique non suppuré est limpide, pauvre en albumine; il contient de l'acide succinique et parfois aussi des têtes et des crochets d'échinocoque. Il ne faut pas oublier que, en cas de kyste du rein le liquide évacué est assez souvent dépourvu d'urée. D'ailleurs, les ponctions exploratrices sont loin de constituer des interventions tout à fait inoffensives, quelquefois elles ont été suivies de péritonite.

C. — Percussion des reins

La valeur de la percussion des reins normaux a été appréciée de diverses façons. Il est entièrement impossible de délimiter par la percussion la totalité de ces organes, cela ressort directement de leurs rapports anatomiques. Toujours le segment supérieur échappe à la percussion, parce qu'à droite il est masqué par le foie et à gauche par la rate ; les matités hépatique et splénique se continuent sans transition avec la matité rénale. La percussion est impuissante également à délimiter leur bord interne concave, car, sans tenir compte de la musculature très épaisse du dos, ce bord est souvent situé dans le voisinage immédiat des apophyses transverses des vertèbres et même au-devant d'elles.

Le bord externe des reins et leur extrémité inférieure restent donc seuls accessibles à la percussion. Comme ces parties sont débordées de toutes parts par l'intestin, on peut établir la limite entre la zone de matité du rein et la sonorité tympanique de l'intestin. Ceci n'est évidemment possible que si l'intestin juxtaposé est libre de toute accumulation fécale et renferme des gaz. C'est dans ce sens que doit être compris le conseil donné par Piorry, de faire jeûner les malades pendant la journée qui précède la percussion. Théoriquement, il est incontestable que l'administration des évacuants ou la distension artificielle de l'intestin par l'acide carbonique ou l'air injecté par la voie rectale augmente la certitude de la percussion rénale.

Les auteurs sont à peu près d'accord sur la *méthode à employer pour la percussion des reins*. Depuis Piorry, on recommande le décubitus abdominal ; on soutient en même temps le ventre par un coussin, afin de relâcher autant que possible les muscles lombaires. On a recours à la percussion plessimétrique, parce qu'avec la percussion digitale, la couche musculaire déjà considérable se trouverait épaissie encore ; le choc doit être aussi énergique que possible.

En percutant de cette façon la région des reins de haut en bas et de la ligne médiane vers les côtés, on obtient dans la région lombaire, des deux côtés, une zone de matité rectangulaire (fig. 228), qui se continue en haut avec la matité splénique et hépatique, qui s'étend en bas d'ordinaire jusqu'à la crête iliaque et dont la limite externe est distante de la ligne médiane d'environ 5 à 9 centimètres. On est frappé d'abord de ce fait qu'il est très rare de pouvoir délimiter l'extrémité inférieure du rein, ce qu'on expliquait jadis à tort par le fait de l'extension de l'organe jusqu'à la crête iliaque.

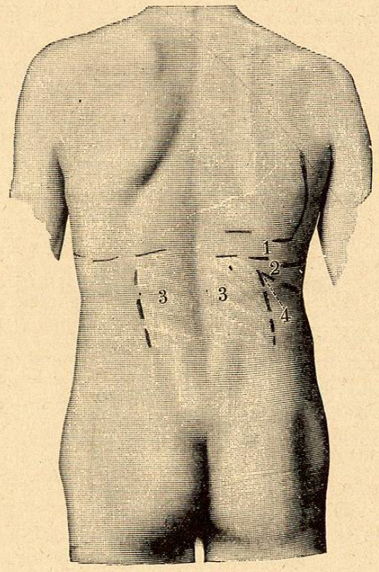

Fig. 228. — Limites des reins.
1. Grande. — 2. Petite matité hépatique. — 3. Matité soi-disant rénale. — 4. Angle hépato-rénal. (D'après une photographie. Obs. personnelle.)

Quoi qu'il en soit, un pareil résultat laisse un peu défiant en ce qui concerne l'appréciation par la percussion du bord externe du rein. Weil a d'ailleurs prouvé que ce bord externe se confond exactement avec le bord tangible du muscle sacro-lombaire. Tout cela crée des raisons suffisantes pour admettre que la soi-disant matité rénale n'a aucune relation directe avec les reins normaux. Le rein sain ne peut être déterminé par la percussion.

En présence de l'incertitude de la percussion du rein normal, il ne faut pas conclure que la percussion n'a aucune valeur pour le diagnostic des maladies rénales ; seulement il faut bien savoir qu'elle n'ac-

quiert une réelle importance qu'en cas de déplacements ou de tumeurs des reins.

En cas d'*ectopie rénale*, la matité de la région rénale est remplacée souvent par de la sonorité tympanique, ce qui tient à ce que la place du rein en ectopie est occupée par l'intestin. Ce phénomène est d'autant plus frappant que la lésion est unilatérale. Ce n'est que quand l'intestin est rempli de masses stercorales que le son tympanique fait défaut ; d'où la nécessité, pour assurer le diagnostic, de renouveler plusieurs fois l'investigation. Le rein est-il suffisamment mobile pour pouvoir être réduit, la sonorité tympanique disparaît aussitôt la réduction opérée et est remplacée par de la matité. Au niveau de l'organe déplacé lui-même on obtient de la matité ou de la matité tympanique, à condition toutefois d'enfoncer énergiquement le plessimètre.

Dans le diagnostic des *tumeurs du rein*, la percussion est un moyen précieux. En cas de tumeurs volumineuses, le côlon situé au-devant d'elles fournit un son tympanique qui ne fait défaut que quand cette portion d'intestin est remplie de masses fécales ou se trouve fortement comprimée (1).

Le danger de confondre des tumeurs rénales avec des tumeurs d'organes voisins est très grand; aussi mentionnerons-nous les cas de confusion les plus fréquents.

Les tumeurs du rein droit se distinguent des *néoplasmes hépatiques* d'abord par la présence entre la matité rénale et la matité hépatique d'une zone tympanique distincte qui correspond au segment supérieur du côlon ascendant, dont la direction est partiellement oblique. Ce signe, très important, ne fait généralement défaut que s'il existe des tumeurs rénales et hépatiques concomitantes et adhérentes entre elles. Déjà Bright a insisté en outre sur ce fait qu'on peut, en cas de tumeurs du rein, insinuer la main entre la tumeur et la paroi thoracique, chose impossible en cas de tumeurs du foie. Dans ces dernières, la limite supérieure de la matité hépatique est située plus haut qu'en cas de tumeurs rénales, parce que jamais les tumeurs rénales ne produisent un refoulement aussi considérable du foie. En outre, les tumeurs de ce dernier viscère offrent la plupart du temps des déplacements respiratoires que ne possèdent point les tumeurs du rein. Enfin, outre les symptômes fonctionnels, les tumeurs rénales sont encore caractérisées par la présence au-devant d'elles du côlon.

Le rein mobile, lorsqu'il siège dans la région ombilicale, peut être confondu avec l'*hydropisie de la vésicule biliaire*. Cela est possible, surtout quand celle-ci est étranglée à la réunion du tiers moyen avec le tiers

(1) La percussion du rein n'est utile en somme que pour le diagnostic des tumeurs de cet organe. Dans ce cas, la percussion postérieure ne sert à rien ; la percussion antérieure est tout. Celle-ci permet de reconnaître la présence des anses intestinales en avant de la tumeur ; constatation qui a une importance très grande, car, à elle seule, elle permet presque de conclure que le rein est en cause.

postérieur par des faisceaux circulaires, et imite ainsi à s'y tromper la forme en haricot du rein. La perception manuelle de pulsations dans la concavité de la tumeur permettrait immédiatement de poser le diagnostic du rein mobile. Il faut y joindre la dépression visible et le tympanisme dans la région rénale, tympanisme qui, après réduction de l'organe, se change en matité. La vésicule biliaire, de son côté, n'offre pas un degré de mobilité aussi considérable que le rein et n'est pas aussi facile à délimiter en tous sens par la palpation.

Les tumeurs du rein gauche peuvent être confondues avec des *tumeurs de la rate*. En ce cas aussi, il faut tenir compte de l'absence d'excursions respiratoires. De plus, les tumeurs spléniques sont situées plus haut dans la région sous-costale que les tumeurs rénales. Il faut rechercher avec soin si le bord antérieur de la tumeur présente les échancrures caractéristiques de la rate. La constatation du côlon au-devant de la tumeur, phénomène qui fait quelquefois défaut, il est vrai, plaide en faveur d'une tumeur du rein. Pour épuiser les moyens de diagnostic différentiel, il faut tenir compte évidemment du tableau clinique de l'affection.

On peut encore prendre des tumeurs du rein pour des *tumeurs de l'ovaire*. Toutefois, les tumeurs du rein se développent de haut en bas, celles de l'ovaire, au contraire, de bas en haut. Celles-là occupent de préférence les régions postérieure et latérale du ventre et refoulent les intestins vers la ligne médiane ; tandis que celles-ci se développent dans la portion médiane de l'abdomen et refoulent les intestins sur les côtés. Les tumeurs du rein se rencontrent ordinairement derrière les intestins et présentent au-devant d'elles notamment le côlon, tandis que les tumeurs ovariques siègent au-devant de l'intestin. Les premières s'accompagnent souvent d'altérations de l'urine et de troubles de la sécrétion urinaire; les dernières occasionnent des désordres de la menstruation et des déviations utérines. Il ne faut pas toujours s'attendre à ce que la ponction de la tumeur fournisse des renseignements sur sa nature ; car dans les tumeurs du rein, même lorsqu'il s'agit d'hydronéphrose, l'élément caractéristique de l'urine, c'est-à-dire l'urée, peut manquer.

Dans certains cas, on prend un rein déplacé et mobile pour une petite tumeur ovarique ; toutefois la forme de la tumeur et la possibilité de la réduire éclairent le diagnostic, de concert avec la dépression et la sonorité tympanique de la région rénale.

On ne confondra pas les tumeurs rénales avec des *néoplasmes utérins* si l'on a eu soin de recourir à l'examen bimanuel de la matrice.

On a pris des reins déplacés pour des *anévrismes de l'aorte*, lorsqu'ils présentaient des soulèvements isochrones aux pulsations aortiques. Il suffit de se rappeler que, dans ce cas, il s'agit de simples soulèvements suivis d'affaissements et qu'il n'existe point d'expansions pulsatiles en tous sens, telles que les offre un anévrisme. D'ailleurs, on constatera la dépression de la région rénale qui donne, à la percussion, un son tympanique.

On a confondu parfois les reins déplacés et cancéreux avec des *tumeurs lymphatiques ganglionnaires abdominales*. Le diagnostic différentiel est basé sur l'absence, dans la région rénale, des organes en question. Les tumeurs des ganglions lymphatiques s'accompagnent, du reste, généralement de troubles des fonctions intestinales.

On évitera toute confusion avec la *coprostase* par l'emploi prolongé des purgatifs.

D. — Auscultation du rein

Le domaine de l'auscultation rénale est pauvre en faits et en signification.

Bristone et Ballard ont parlé de cas de *cancer rénal*, où l'on percevait des bruits vasculaires tellement intenses, qu'on pensait à la possibilité d'un anévrisme de l'aorte.

APPENDICE

Examen des capsules surrénales.

Les lésions des capsules surrénales sont demeurées jusqu'à présent inaccessibles au diagnostic physique. On les déduit avec quelque certitude des phénomènes cliniques, dans le cas où l'on se trouve en présence du tableau symptomatique de la *maladie d'Addison*. Il est vrai que parfois, à la suite de processus de dégénérescence, ces capsules augmentent tellement de volume qu'elles deviennent accessibles à l'inspection, au palper et à la percussion. Seulement, si l'on songe que normalement elles coiffent en quelque sorte l'extrémité supérieure des reins, on comprendra qu'il est impossible de distinguer les tumeurs de ces organes des tumeurs du rein lui-même. On peut encore les confondre avec des tumeurs du foie. Heitler relate une observation où l'on trouva au niveau du bord inférieur du foie, en dedans de la ligne mammaire, une tumeur sphérique fluctuante, que l'on prit, pendant la vie, pour un kyste à échinocoques et qui, à l'autopsie, se révéla comme une poche de la grosseur d'une tête d'adulte, provenant de la dégénérescence de la capsule surrénale droite et renfermant un liquide sanguinolent et une masse néoplasique ressemblant à de la substance cérébrale.

---

2. — **Examen des voies urinaires.**

A. — Bassinets du rein

Les affections des bassinets, accessibles aux méthodes physiques d'investigation, se confondent par leurs symptômes avec les maladies du rein. Il s'agit, en ce qui les concerne, d'une augmentation de volume qui obéit, en tout, à ce qui a été dit précédemment à propos des tumeurs rénales. Un autre groupe de ces affections échappe à une exploration directe et devra être diagnostiqué d'après les altérations du liquide urinaire. Israel, en suivant ponctuellement les règles préconisées par lui pour la palpation des reins, affirme avoir perçu, sur le vivant, un *calcul rénal logé dans le bassinet* dans un cas, et, dans un autre cas, le *frottement de plusieurs calculs néphrétiques* les uns contre les autres.

B. — Uretères.

Parfois on arrive à pratiquer la palpation de l'uretère, soit par le vagin, soit par le rectum, et cela d'autant plus facilement que leurs parois se sont épaissies et ont augmenté de résistance sous l'influence de la tuberculose, de productions néoplasiques, ou de calculs incarcérés, Grünfeld a cherché, à l'aide d'appareils d'éclairage (endoscope) introduits dans la vessie, à rendre visible l'embouchure vésicale des uretères et à y introduire des sondes. On a réussi aussi à reconnaître avec certitude, à l'aide de l'endoscope, l'état des urines s'écoulant de l'embouchure des deux uretères dans la vessie et, par conséquent, à déterminer d'une manière sûre et certaine le siège d'une hématurie ou d'une pyurie dans l'un ou l'autre rein.

Tuchman a exploré et obturé passagèrement son propre uretère à l'aide d'un instrument spécial, construit sur le modèle du lithotriteur de Heurteloup.

Quant à Simon, à la suite de la dilatation rapide de l'urèthre chez la femme, il pénétra dans la vessie avec le doigt et chercha, en prenant ce dernier pour guide, à introduire dans l'orifice des uretères des sondes qu'il introduisit jusque dans le calice du rein. Il donne comme longueur de l'uretère normal le chiffre de 18-20 centimètres, mais toutes ces tentatives sont plutôt du domaine de la chirurgie que de la pathologie interne.