D. — Canal de l'urèthre

Le canal de l'urèthre n'est accessible à une inspection directe qu'au niveau de son orifice externe. On y constate, le cas échéant, des tuméfactions, des inflammations, des soudures, des ulcères, des papillomes et des sécrétions anormales. On a cherché à éclairer et à explorer le canal de l'urèthre proprement dit à l'aide d'appareils endoscopiques (uréthroscopes).

La palpation a pour tâche de renseigner sur la sensibilité, l'induration, l'évacuation de sécrétions anormales, dans certaines circonstances aussi, sur la fluctuation. Le palper externe se trouve complété par l'exploration, par les sondes et les bougies, qui révèle principalement les rétrécissements, les obstructions et les ulcérations du canal.

---

3. — Examen de l'appareil génital de l'homme.

a) L'*examen de la prostate* doit se faire par le toucher rectal. Il faut, en ce cas, tenir compte du volume, de la sensibilité, de la consistance et de l'état de la surface de cette glande. Souvent il faut recourir encore à l'exploration à l'aide du cathéter uréthral.

b) Les *glandes de Cowper*, lorsqu'elles sont enflammées, sont accessibles à la palpation sous forme de petites tumeurs atteignant la grosseur d'un haricot et situées derrière le bulbe uréthral, dans l'espace compris entre le scrotum et l'anus. Si l'inflammation est aiguë, la palpation est douloureuse, et la peau qui recouvre la région est rouge et tuméfiée. S'il y a développement d'abcès, il faut naturellement s'attendre à la sensation de fluctuation.

c) Le diagnostic du gonflement et de l'hypertrophie des *vésicules séminales* est extrêmement difficile. On ne réussira que rarement, à l'aide du toucher rectal, à sentir ces organes derrière la paroi postérieure de la vessie, immédiatement au-dessus de la prostate, sous forme de petites tumeurs ovales.

d) Le *testicule*, l'*épididyme*, le *cordon* et le *scrotum* sont directement accessibles à la palpation et en partie aussi à l'inspection.

e) Il est souvent très important pour le diagnostic d'examiner au microscope les *écoulements du canal de l'urèthre*, ou, chez la femme, du vagin et du canal cervical. C'est ainsi que la présence dans le pus de *gonocoques* indique la nature blennorrhagique des sécrétions. La recherche de ces schizomycètes se pratique en portant une petite gouttelette de pus uréthral sur une lamelle de verre et en la recouvrant d'une autre lamelle, de telle sorte que le liquide se répartisse entre elles d'une façon uniforme et en couche très mince. Puis on sépare les deux lamelles de verre et on les flambe, la surface recouverte en haut, jusqu'à dessiccation complète. Alors on verse sur la préparation une solution aqueuse de fuchsine, de bleu de méthylène ou de violet de gentiane ; au bout d'une trentaine de secondes, on la passe à l'eau ; on la sèche à nouveau comme il vient d'être dit, et on place la lamelle sur une goutte de baume de Canada xylolé ou chloroformé, préalablement versé sur une plaque de verre. S'il existe des gonocoques, on aperçoit des microbes de teinte foncée, le plus souvent en forme de biscuit ou réunis en groupes, notamment dans l'intérieur des corpuscules de pus (fig. 229) (1).

(1) Il est important de pratiquer la réaction de Gram ; certains microbes uréthraux, qui res-

L'examen microscopique n'est pas moins précieux pour localiser avec certitude les sécrétions anormales de certaines glandes génitales. La présence du spermatozoïde indique toujours un mélange de sécrétion testiculaire. Ils feront défaut dans le liquide éjaculé, soit parce que les testicules n'en produisent plus, soit parce qu'il existe des obstacles à l'écoulement des sécrétions testiculaires par les voies séminifères. C'est là qu'il faut chercher très souvent les causes des mariages stériles, car la faute en est plus fréquemment à l'homme qu'à la femme. Il s'agit, en règle générale, de suites d'une blennorrhagie antérieure.

Quant aux produits prostatiques, ils renferment, outre des cellules

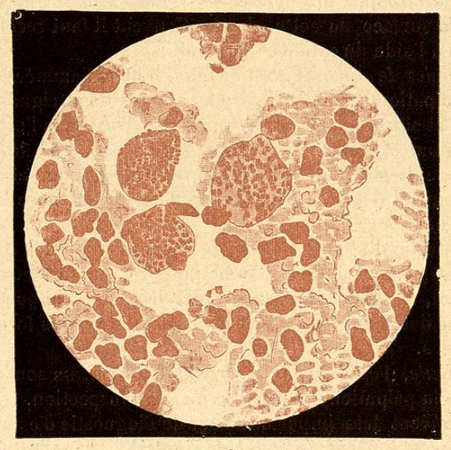

Fig. 229. — Gonocoques.
Préparation colorée par la fuchsine phéniquée. Grosseur : 1.000 diamètres. Immersion.

rondes, des cellules cylindriques, des corpuscules amyloïdes, du pigment jaune en amas ou en grains, et avant tout des cristaux spermatiques.

Ces derniers se développent quand on évapore la sécrétion ou que l'on additionne la préparation d'une solution à 1 p. 100 de phosphate d'ammoniaque, et ressemblent à ce que l'on appelle des cristaux asthmatiques (voyez : *Crachats*). Enfin dans la sécrétion des vésicules séminales, on observe des corpuscules gélatiniformes dont le volume atteint la grosseur d'une lentille ; ces corpuscules, dits corpuscules de *Lallemand-Trousseau*, rappellent l'aspect de grains de sagou cuit.

Quant aux sécrétions des *glandes de Cowper* et des *glandes uréthrales de Litten*, elles se présentent sous forme d'un liquide limpide, visqueux,

semblent au gonocoque, s'en distinguent par ce fait qu'ils gardent la coloration obtenue par cette méthode. Dans les cas douteux, on fera bien de recourir aux cultures.

inodore, où le microscope décèle la présence de cellules épithéliales et de cellules rondes.

APPENDICE

L'*examen de l'appareil génital de la femme* appartient au domaine de la gynécologie. Il va sans dire que tout praticien doit être à même de le pratiquer régulièrement si besoin est.