exception. Il semble que le sang disparaisse avec trop de rapidité pour permettre la cristallisation de la matière colorante du sang. En ce qui concerne le cancer vésical, Ultzmann prétend que la présence de cristaux d'hématoïdine dans les lambeaux nécrosés du tissu papillaire cancéreux évacués par l'urine, a quelque valeur diagnostique. Bien entendu, personne ne songera à édifier le diagnostic sur ce seul symptôme. On commettrait en effet une grosse erreur, ainsi que le montre une observation d'Ebstein, où il s'agissait d'un abcès du rein s'étant ouvert dans les voies urinaires et où on trouva dans le sédiment de l'urine une foule de cristaux d'hématoïdine sous forme de plaques et d'aiguilles (fig. 250). Mais



Fig. 250. — Cristaux d'hématoïdine et de graisse dans le sédiment urinaire. D'après Ebstein.

Fritz a signalé l'apparition assez fréquente de fines aiguilles d'hématoïdine dans la néphrite aiguë, notamment dans la néphrite aiguë consécutive à des maladies infectieuses. Le plus souvent, elles sont attachées aux éléments cellulaires du sédiment, sous forme de gerbes ou de bouquets. La forme et surtout la couleur de ces cristaux empêchent toute confusion.

p) **Cristaux de bilirubine.** — Dans l'ictère des nouveau-nés et parfois aussi dans l'ictère très prononcé des adultes, on a rencontré dans le sédiment urinaire des *cristaux de bilirubine*.

q) **Cristaux gras.** — Dans les cas de lipurie, lorsque l'urine a séjourné quelque temps, il peut arriver que les gouttelettes graisseuses, limpides

au début, se figent et présentent à l'œil nu un aspect opaque et sébacé. Au microscope, on aperçoit les aiguilles de graisse graciles et parfois légèrement ondulées, qui sont habituellement très nombreuses et groupées en étoiles (fig. 250).

r) **Cholestérine.** — Dans la lipurie, l'urine renfermerait parfois, dans son sédiment, des tablettes de cholestérine, dont la forme caractéristique (grosses tables rhombiques transparentes) est facile à reconnaître. En les additionnant d'iode et d'acide sulfurique, elles prennent successivement une teinte carmin, violette, verte et bleue.

s) **Mélanine.** — Dans la mélanémie, on a, à diverses reprises, trouvé dans le sédiment urinaire des masses de pigment noir ou brunâtre. Il y a quelque temps, Basch a relaté une observation de ce genre, où l'urine contenait des amas celluliformes recouverts de pigment finement granuleux et brunâtre.

Sédiments organiques.

a) **Mucus, mucine (nucléo-albumine).** — Toute urine normale renferme du mucus, qui se mélange à la sécrétion rénale pendant son passage à travers les voies urinaires. Ce mucus n'est pas visible immédiatement après l'émission des urines; ce n'est qu'après un certain temps de repos qu'il se dépose au fond du vase sous forme de *nubécule* dont il a été déjà question à plusieurs reprises. Celui-ci est généralement plus volumineux chez la femme que chez l'homme, parce que chez elle l'urine s'additionne encore pendant la miction de mucus vaginal. La quantité de mucine contenue dans l'urine est exagéré dans tous les états phlegmasiques de la muqueuse des voies urinaires; pareille chose est encore signalée pour les affections fébriles qui augmenteraient la sécrétion muqueuse des voies urinaires.

La mucine ne se trouve pas dans l'urine à l'état de dissolution, on peut donc l'en séparer à l'aide de la filtration. Quand on laisse sécher le mucus retenu sur le filtre, celui-ci se recouvre d'un enduit lisse, brillant, d'une espèce de vernis. Si les masses muqueuses sont fort abondantes, la filtration de l'urine peut exiger un temps très long, parce que la mucine bouche et oblitère en partie les pores du papier.

En examinant des portions du nubécule au microscope, il arrive souvent qu'on n'y observe point d'éléments morphologiques. Ce n'est que quand le petit nuage a une épaisseur notable, que l'on voit avec un grossissement suffisant et avec un éclairage faible des granulations et des filaments fins disposés assez lâchement et qui sont évidemment des éléments muqueux. Dans les urines fortement acides, principalement dans les urines fébriles et celles qui sont en voie de fermentation acide, la mucine se précipite assez souvent sous forme de coagulums rubanés ou en bandes. S'il y a eu dépôt simultané d'urates, ceux-ci occupent, sous forme de fines granulations brillantes, les bords ou la surface de ces coa-

gulums Il peut se constituer ainsi des éléments qui rappellent les cylindres rénaux hyalins envahis par des gouttelettes graisseuses ou grossièrement granuleux et sont une source importante d'erreurs pour l'observateur inexpérimenté (fig. 247, a). Toutefois les caillots muqueux ont en général des contours irréguliers, peu nets, et ne donnent guère l'impression de productions solides. D'ailleurs l'addition d'acide acétique ou chlorhydrique dissout les pseudo-granulations et les remplace par des cristaux d'acide urique.

b) **Cellules épithéliales** — Dans presque toutes les urines, on rencontre en petite quantité des *cellules épithéliales provenant des voies urinaires*, notamment de la vessie et de l'urèthre et encore, chez les femmes, du vagin. L'examen microscopique du nubécule les montre réparties en petit nombre dans la masse muqueuse. Il semble que, de même que du côté de la peau et de la muqueuse buccale, il se produise du côté des voies urinaires, une élimination constante et progressive des couches cellulaires les plus anciennes et une genèse corrélative d'éléments nouveaux remplaçant les anciens aux dépens des couches sous-jacentes. Aussi rencontre-t-on dans l'urine normale, presque sans exception, des cellules pavimenteuses grosses, rondes ou polygonales, munies d'un noyau, cellules caractéristiques des couches supérieures de l'épithélium des voies urinaires (fig. 251, a).

On sait que les couches moyennes et inférieures de cet épithélium se distinguent notablement des couches superficielles. Il s'agit là de cette forme d'épithélium, appelée épithélium de transition ou épithélium polymorphe. Les cellules de la couche moyenne offrent de très longs prolongements qui se dirigent soit vers la surface, soit entre les cellules épithéliales de la couche inférieure (fig. 251, b). On les a désignés sous le nom de cellules caudales ou en massues. Enfin la couche inférieure consiste en cellules arrondies ou ovales, sans prolongements, ou avec un, quelquefois deux prolongements courts et aigus (fig. 251, b).

Lorsque dans un sédiment urinaire on trouve des cellules des couches moyenne et inférieure, il s'agit le plus souvent d'une desquamation épithéliale anormale, et dans ce cas on rencontre en même temps en énorme abondance des cellules de la couche superficielle. Toutes les phlegmasies des voies urinaires s'accompagnent d'habitude d'une élimination extrêmement abondante de cellules épithéliales.

En général, il ne sera pas difficile d'établir à quelle couche appartiennent les cellules épithéliales observées. Les obstacles ne surgiront que lorsque l'urine sera en voie de décomposition et que les cellules gonflées seront modifiées dans leur configuration. En revanche, il est presque toujours impossible de préciser le point où se fait l'élimination ; car les cellules épithéliales des divers segments de l'appareil urinaire se ressemblent tellement, que l'histologiste le plus habile se trouve parfois embarrassé pour en préciser le lieu d'origine. On est donc obligé de s'adresser surtout aux phénomènes cliniques, pour décider si les épithéliums découverts pro-

viennent des bassinets, des uretères de la vessie ou des portions plus profondes des voies urinaires.

L'*épithélium des reins*, particulièrement celui des canalicules urinifères, ne se rencontre guère dans l'urine normale. L'apparition de cet épithélium dans les urines indique presque sans exception des lésions inflammatoires du parenchyme rénal. Cet épithélium est figuré par de petites cellules arrondies ou globo-anguleuses, dont le corps est plus ou moins finement granuleux et possède un noyau avec double contour brillant (fig. 251 c). Plus les segments des canalicules urinifères où il y a

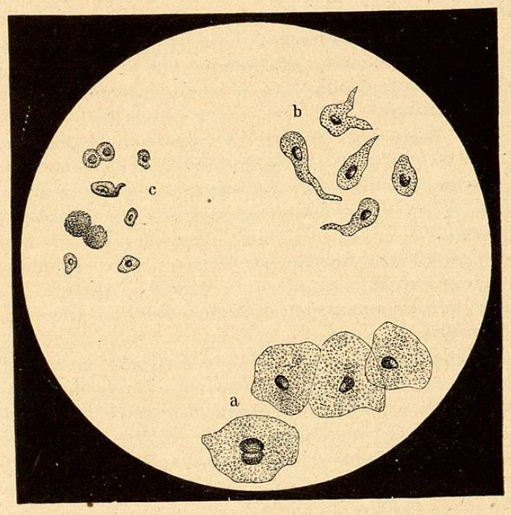

Fig. 251. — Cellules épithéliales d'un sédiment urinaire : *a*. Cellules épithéliales de la vessie des couches superficielles ; *b*. Cellules épithéliales de la vessie provenant des couches moyennes et profondes; *c*. Cellules épithéliales des canalicules urinifères. Gross. 275 diamètres.

élimination épithéliale sont haut placés, plus le noyau empiète sur le volume de la cellule.

On ne peut tenter d'établir le siège exact de la lésion dans les canalicules, d'après les cellules épithéliales des sédiments. L'urine altère trop facilement ces cellules si délicates, pour qu'avec elles on puisse songer à édifier un diagnostic certain. Il faut ajouter qu'un pareil diagnostic, alors même qu'il serait possible, ne possède qu'une valeur relative, car les phlegmasies rénales sont rarement limitées à des segments bien déterminés des canalicules urinifères.

Si le parenchyme rénal est en état de dégénérescence graisseuse, on voit aussi dans les cellules éliminées, des granulations graisseuses fines

et brillantes ; ces dernières sont-elles abondantes, les cellules épithéliales prennent l'aspect de cellules granulo-graisseuses.

Dans la dégénérescence amyloïde des reins, il arrive que l'épithélium des canalicules urinifères participe également au processus dégénératif ; lorsque des cellules sont éliminées par l'urine, il devient possible de diagnostiquer l'altération morbide, même sur le vivant, car ces cellules se colorent en brun acajou sous l'influence de l'iode et en bleu violet sous l'action de l'iode et de l'acide sulfurique (1).

c) **Cellules rondes.** — Dans toute urine normale on trouve quelques globules muqueux et purulents isolés. En examinant au microscope le nubécule, on les voit souvent disséminés au milieu de cellules épithéliales peu nombreuses. Leur nombre augmente dès qu'il survient des phlegmasies dans l'appareil uropoiétique, ou si des abcès du voisinage se rompent dans les voies urinaires. Et cette augmentation peut être telle qu'on observe au fond du vase un sédiment très abondant, le plus souvent floconneux et de teinte grise. L'exagération de leur nombre prédispose l'urine à la fermentation alcaline. En tous cas, le gonflement des globules de pus contenus dans le sédiment donne à celui-ci une consistance visqueuse et filante.

D'après les recherches récentes de Malerba et Sauna-Solaris, il y aurait, dans la transformation muqueuse de l'urine, participation de bactéries spéciales, que les auteurs ont baptisées *gliscrobacterium* ou *bacterium gliscrogenum*.

On a cherché jadis à établir une différence entre les globules muqueux et les corpuscules de pus. Or cette différence n'existe ni morphologiquement ni en principe ; l'une et l'autre forme d'éléments doivent incontestablement être regardées essentiellement comme des leucocytes émigrés. On sait qu'à l'état de repos, ces cellules sont rondes et granuleuses, et l'on ne peut y reconnaître de noyau sans artifice spécial. Dans les urines très liquides et dans celles qui ont séjourné quelque temps à la chaleur, les leucocytes se gonflent et il se forme dans leur intérieur des vacuoles, entre lesquelles on aperçoit la substance cellulaire homogène et légèrement brillante. Dans l'urine en fermentation alcaline, les globules de pus s'imbibent également et perdent en partie leur aspect fortement granuleux et opaque. En les additionnant d'acide acétique, ils deviennent tellement transparents qu'on reconnaît sans peine leurs noyaux multiples.

(1) La dégénérescence amyloïde ne frappe que très rarement les cellules épithéliales du rein ; elle ne s'observe qu'au niveau de l'épithélium des papilles (Jurgens et Kyber). Ce qui est plus commun, d'après MM. Cornil et Brault, c'est la dégénérescence granuleuse ou graisseuse et le fusionnement des cellules des tubes urinifères. Quant aux sédiments urinaires de l amylose rénale, on y voit ordinairement des cylindres hyalins, plus rarement granuleux, plus rarement encore des cylindres à réaction amyloïde, bien que Jurgens, Grainger-Stewart, Bartels, Wagner, Kyber, en aient cité des exemples. Dans tous les cas, il n'est nullement prouvé, comme l'avaient avancé Braun (de Vienne), qu'on y trouve des cellules rénales sous forme de blocs amyloïdes.

Dans le catarrhe vésical, les globules de pus offrent parfois des mouvements amiboïdes très actifs, qui persistent encore trois jours après la miction et se produisent aussi bien dans l'urine acide que dans l'urine neutre ou alcaline (Munk, Michelson). La chaleur augmente encore un peu la vivacité de ces mouvements. Il faut donc admettre que dans le catarrhe vésical l'urine possède la propriété de susciter les mouvements amiboïdes des corpuscules du pus et de conserver très longtemps la vitalité de ces éléments (1).

d) **Hématies.** — La présence de globules rouges du sang dans le sédiment urinaire indique toujours une léson de l'appareil uropoiétique. Ces éléments sont faciles à reconnaître à leur forme ronde biconcave caractéristique. Leur coloration jaunâtre est un peu plus pâle que celle des globules normaux retirés du sang. Presque toujours les hématies sont disséminées dans le sédiment ; on ne les trouve en piles que s'il s'agit d'hémorrhagies vésicales récentes qui peuvent alors, on le sait, former également des coagulums sanguins.

Dans une urine à composition normale, la forme des globules sanguins se conserve souvent très longtemps ; mais si l'urine présente des anomalies de réaction ou de concentration, cette forme se modifie. Lorsqu'une urine sanguinolente est restée trop longtemps exposée à l'air, les hématies perdent leur matière colorante ; il ne reste que le stroma non coloré, qui dans les premiers temps est encore facile à reconnaître sous forme de disque incolore et à double contour. Peu à peu, ce stroma devient tellement transparent qu'il n'est plus visible que si on colore préalablement, avec une solution étendue d'iode, par exemple. Enfin, il disparaît complètement par dissolution dans le liquide urinaire. Cette dissociation progressive des globules rouges est plus rapide et s'observe même dans des urines récentes, lorsque celles-ci sont très peu concentrées et riches en eau. Toutefois le peu de concentration de l'urine exerce souvent encore une autre action sur la forme des hématies. Celles-ci conservent leur matière colorante, mais perdent leur dépression centrale, deviennent sphériques en diminuant naturellement de diamètre. De cette façon, on obtient des globules rouges du sang que l'on a appelés dans ces derniers temps des microcytes.

Il y a bien des années que Kölliker a démontré que les globules rouges sous l'action de solutions concentrées d'urée, se hérissent de petits prolongements qui peu à peu se séparent de la cellule mère, laquelle se dissocie ainsi en un plus ou moins grand nombre de corpuscules rouges et sphériques. Dans les néphrorrhagies récentes, on réussit quelquefois à observer directement ce genre d'altérations sur les globules rouges de

(1) Nous avons cherché si l'on pouvait trouver des différences constantes dans les variétés leucocytaires des pus engendrés par les différentes affections des voies urinaires ; ces différences existent ; mais jusqu'à présent il ne nous a pas paru possible d'établir de formules leucocytaires correspondant aux diverses origines de suppuration urinaire.

l'urine sanguinolente; ces globules peuvent s'être transformés en partie en des granulations de substance colorée tellement fines, que c'est à peine si elles sont visibles. C'est donc là un second mode de formation des éléments microcytiques dans l'urine sanguinolente; ces éléments, qui ne préexistent pas, mais qui sont des produits artificiels, nous les appellerons *pseudo microcytes de l'urine.*

C'est un spectacle très intéressant que celui des hématies subissant l'étranglement, après l'évacuation de l'urine, sous les yeux de l'observateur. Friedreich est le premier qui ait attiré l'attention sur ce phénomène. On voit les corpuscules rouges biconcaves, ici envoyer de petits prolongements, là rétracter d'autres de ces prolongements déjà formés; on voit les extrémités de ces mêmes prolongements se boutonner et ces boutons se séparer et se détacher du globule. Ces mouvements amiboïdes et cette segmentation des hématies peuvent se prolonger au delà d'une journée après l'émission de l'urine. Pour les constater, il faut un œil attentif; mais si on les a observés, on est tout étonné de la rapidité avec laquelle se produisent ces changements de forme. Friedreich à émis l'hypothèse que les phénomènes que nous venons de décrire ne se produisent que dans les néphrorrhagies et peuvent être utilisés pour le diagnostic différentiel. Personnellement j'ai constaté ces faits cinq fois, dans cinq cas d'hémorrhagies rénales, et, ce qui est remarquable, exclusivement pendant l'été.

On reconnaît parfois aux hématies que l'urine est très concentrée quand celles-ci s'atrophient, se garnissent à la surface de nombreux prolongements et dentelures et adoptent la forme déjà si souvent décrite et si connue de la stramoine (pomme épineuse).

Lorsque l'urine entre en fermentation alcaline, les globules rouges sont détruits en peu de temps.

e) **Cylindres urinaires ou rénaux.** — Sous le nom de cylindres urinaires ou rénaux, on désigne des éléments solides, allongés, à forme cylindrique spéciale, qui comme l'indique leur nom, ont pour origine les canalicules urinifères du parenchyme rénal; seuls, les cylindres dits épithéliaux constituent des productions creuses tubaires, les autres cylindres sont pleins; mais les cylindres épithéliaux et les cylindres pleins ont la même signification et la même origine.

Généralement on ne rencontre de cylindres urinaires dans l'urine que s'il existe en même temps de l'*albuminurie.* Quoi qu'il en soit, ces cylindres constituent un accident pathologique et démontrent avec certitude l'existence de processus morbides dans le parenchyme rénal; ils sont en outre un signe infaillible d'albuminurie d'origine rénale.

Les cas où il se produit une excrétion de ces cylindres par les urines pendant un temps assez long, sans qu'il se développe de l'albuminurie, doivent être considérés comme des raretés; cependant j'ai traité pour un épanchement péricardique considérable compliquant un rhumatisme articulaire aigu, un jeune homme qui élimina pendant plus de huit jours un

grand nombre de cylindres hyalins et granuleux, sans que l'urine renfermât trace d'albumine. La diurèse était d'ailleurs abondante et la teinte de l'urine jaune clair. La présence dans l'urine de cylindres hyalins fait partie intégrante du cortège symptomatique de l'ictère sans qu'il soit nécessaire pour cela qu'il y ait de l'albuminurie(1).

Il est du reste assez fréquent, dans la néphrite confirmée, de constater que la production et l'excrétion des cylindres urinaires se prolonge au delà de la duree de l'albuminurie (plus de 2 ans dans un cas observé par moi).

Glacer a démontré tout récemment que l'abus de l'alcool amène l'excrétion par l'urine de cellules rondes et de cylindres urinaires.

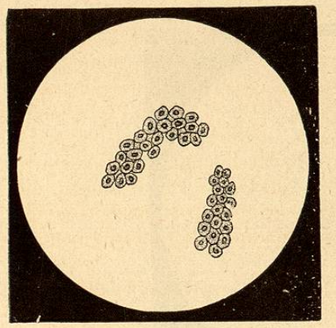

Fig. 252. — Tubes épithéliaux.

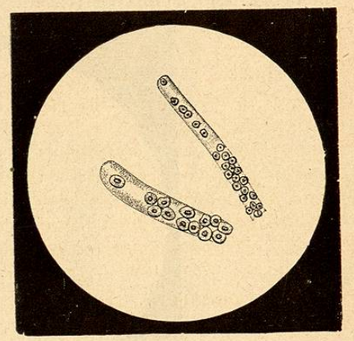

Fig. 253. — Cylindres épithéliaux, provenant de l'urine d'un homme de 42 ans, atteint de néphrite aiguë. Gross. 275 diamètres. (Obs. personnelle.)

On a créé différents groupes de cylindres urinaires suivant leur aspect extérieur et leur constitution. Les classifications des divers auteurs sont loin de concorder. Nous décrirons successivement les tubes épithéliaux, les cylindres hématiques, les cylindres leucocytaires, épithéliaux, les cylindres hyalins, granuleux, cireux ou colloïdes et amiloïdes.

1. — Les *tubes épithéliaux* sont des productions cylindriques constituées par des cellules épithéliales des canalicules urinifères, ayant conservé en leur centre le calibre de ces derniers et serrés les uns à côté des autres suivant une disposition à peine altérée. Les épithéliums proviennent ordinairement des extrémités terminales des canalicules urinifères (tube de Bellini) et sont faciles à reconnaître à leur forme arrondie ou globo-anguleuse, à leur ventre cellulaire granulé et à leur noyau relativement gros (fig. 252). Ils sont assez souvent d'aspect presque normal; d'autres fois ils sont remplis en partie de granulations graisseuses ou pré-

(1) Les cylindres de l'urine non albumineuse de l'ictérique rentreraient, d'après Lécorché et Talamon, dans la catégorie des cylindroïdes muqueux de Rovida, et n'auraient aucune importance (Voyez plus loin).