que dans ces conditions, les différences de 0°,05 C. sont perçues nettement. Nothnagel a trouvé pour les diverses zones cutanées les chiffres suivants :

Avant-bras	0°,2 C.
Bras	
Dos de la main	0°,3 —
Joue	0°,4 — 0°,2
Tempe	0°,4 — 0°,3
Poitrine (en haut, en dehors)	0°,5
Parties latérales et supérieures du ventre	
Paume de la main	0°,5 — 0°,4
Dos du pied	
Partie moyenne de l'épigastre	0°,5
Cuisse	
Jambe (côté de l'extension)	0°,6
Sternum	
Jambe (côté de l'extension)	0°,7
Dos (parties latérales)	0°,9
Dos (milieu)	1°,2

Il existe des cas de *perversion du sens de la température* : le froid est pris pour du chaud et réciproquement.

V. **Sensibilité à la douleur**. — La recherche de la *sensibilité de la peau à la douleur* se fait de diverses manières. Le tiraillement des poils, les piqûres d'aiguilles, etc., sont autant de méthodes d'examen simples et utilisables. Parfois l'on constate des *sensations doubles*, de telle sorte qu'une irritation unique est perçue immédiatement, puis une deuxième fois, affaiblie ou exagérée, quelques secondes plus tard. Seulement il s'agit de savoir si l'irritation a d'abord été perçue comme sensation tactile et puis comme douleur, ou comme douleur les deux fois. Il faut également éviter la confusion avec une *perception prolongée d'une manière anormale*, comme on l'observe très souvent dans le tabes dorsal. On rencontre aussi dans cette affection un *retard de la transmission* tel qu'il se passe parfois plusieurs secondes entre l'irritation et la sensation.

L'*analgésie* est un état où la sensation tactile existe, mais où la sensibilité à la douleur est supprimée (1).

(1) L'étude des diverses formes de la sensibilité dans certaines affections chroniques de la moelle a conduit à isoler une espèce morbide : la *syringomyélie*. Confondue naguère avec l'atrophie musculaire progressive (type Aran-Duchenne), la syringomyélie est une affection chronique de la moelle, caractérisée essentiellement, en anatomie pathologique : par des cavités pathologiques formées dans cet organe ; et en clinique : par des troubles trophiques et des altérations particulières de la sensibilité. On y observe en effet ce syndrome spécial : la sensibilité tactile est parfaitement conservée ; mais la sensibilité à la douleur et la sensibilité à la température sont abolies.

Dans l'*anesthésie douloureuse*, la sensibilité à la douleur et les sensations tactiles paraissent supprimées, et cependant les malades sont souvent en proie aux plus vives souffrances dans la zone anesthésiée. Ces phénomènes s'observent en cas de foyers morbides des voies sensitives, foyers qui, il est vrai, ont interrompu la communication avec le cerveau, mais irritent quand même le tronçon central, laquelle irritation est rapportée à la périphérie d'après la loi de la transmission excentrique.

VI. **Sensibilité électro-cutanée**. — La *sensibilité électro-cutanée* fut examinée méthodiquement pour la première fois par Leyden et Munk. On distingue tout d'abord une première impression de tiraillements, puis une sensation douloureuse prononcée. Malheureusement les méthodes d'exploration sont demeurées longtemps très incomplètes par elles-mêmes ; de plus, dans les méthodes anciennes, on négligeait la résistance de conduction des diverses zones cutanées (1). De nos jours, Erb, Tschiriew et de Watteville se sont occupés avec succès de l'amélioration des procédés d'investigation. Les résultats les plus certains s'obtiennent par la comparaison des régions cutanées symétriques.

VII. **Valeur diagnostique des troubles sensitifs de la peau**. — Dans l'utilisation diagnostique des troubles sensitifs de la peau, ce qu'il faut tout d'abord considérer, c'est, comme pour les troubles moteurs, l'étendue des lésions. Des troubles moteurs coexistent parfois avec des troubles sensitifs. S'agit-il, par exemple, d'une interruption de conduction au niveau d'un nerf mixte périphérique, il se produit naturellement une paralysie à la fois motrice et sensitive exactement dans le domaine qu'il innerve. Ou bien, lorsqu'il y a interruption transversale de la moelle, il se développe au-dessous de la lésion des phénomènes de paraplégie, qui se rapportent aussi bien à la sphère motrice qu'à la sphère sensitive. Une délimitation exacte de la zone sensible peut souvent servir, dans ces cas, à déterminer le niveau du foyer morbide médullaire. Ou bien, dans les processus à tendance progressive, on reconnaît les progrès de l'affection par l'extension graduelle des troubles sensitifs à des zones de plus en plus considérables. Lorsque la moelle présente une solution de continuité seulement dans la moitié de son diamètre transversal, il se produit des phénomènes d'un caractère tout à fait spécial, syndrome de Brown-Séquard, la motilité est supprimée du côté correspondant à la lésion ; du

Cette *dissociation dite syringomyélique de la sensibilité* a d'ailleurs été rencontrée ensuite dans d'autres états morbides (hématomyélie, myélomalacie, compression de la moelle, tabes, hystérie).

(1) Les différences de conductibilité qui existent entre l'organisme sain et l'organisme malade sont à peine connues aujourd'hui. Mais on peut prévoir que l'étude de ces différences pourra un jour intéresser hautement le diagnostic.

MM. Charcot et Vigouroux ont montré qu'on doit considérer comme un *signe cardinal du goitre exophtalmique la faible résistance du sujet au passage du courant électrique*.

côté opposé c'est la sensibilité qui fait défaut ; en même temps, le côté paralysé présente de l'hyperesthésie. Cela s'explique parce que les voies motrices s'entrecroisent très haut, au niveau du bulbe, et ne subissent plus de décussation intra-médullaire, tandis que les cordons sensitifs s'entrecroisent sur toute la hauteur de la moelle, les fibres du côté droit passant dans la moitié gauche de la moelle, et réciproquement.

En suivant le trajet ascendant des voies sensitives vers le cerveau, on les voit situées dans la calotte du pédoncule cérébral (fig. 276) et dans le tiers postérieur du segment postérieur de la capsule interne (fig. 275, voies sensitives). S'il se produit des lésions à ce niveau, il se développe de l'hémianesthésie cérébrale, c'est-à-dire, du côté opposé du corps, la sensibilité se trouve anéantie sous toutes ses formes jusqu'au niveau de la ligne médiane. Les organes des sens participent à l'hémianesthésie qui est ainsi sensitivo-sensorielle. On observe souvent ce fait, en tant que simple désordre fonctionnel, dans l'*hystérie* (1). Dans les paralysies cérébrales, qui doivent leur origine à une interruption de conduction dans les deux tiers antérieurs de la partie postérieure de la capsule interne, ou à des foyers situés plus haut encore dans la couronne rayonnante ou l'écorce encéphalique, au niveau du domaine moteur des circonvolutions frontale et pariétale ascendantes, les troubles sensitifs manquent la plupart du temps, à moins que les voies sensitives n'aient subi des lésions concomitantes, soit directement, soit indirectement par pression, œdème, etc. (2).

(1) Dans l'hystérie, les troubles les plus variés de la sensibilité peuvent être rencontrés ; le plus constant est l'hémianesthésie. Celle-ci offre des caractères particuliers, qui la distinguent de l'hémianesthésie des lésions organiques. L'hémianesthésie hystérique est totale, absolue, à un point qu'elle n'atteint jamais dans les lésions centrales. Elle ne présente pas le parallélisme de distribution (non d'intensité) avec les troubles moteurs, qui, d'après Dejerine, est caractéristique de l'hémianesthésie organique : celle-ci est en effet toujours accompagnée d'hémiplégie, et tant pour les troubles moteurs que pour les troubles sensitifs, le désordre va en s'exagérant de la racine des membres vers leurs extrémités, et est toujours plus accentué aux membres supérieurs qu'aux membres inférieurs. En outre, l'hémianesthésie hystérique s'accompagne presque toujours de troubles correspondants des sens spéciaux : elle est sensitivo-sensorielle ; ce caractère, au contraire, ne s'observe jamais dans l'hémianesthésie organique. Enfin, dans l'hystérie, l'hémianesthésie est modifiée par la suggestion ; elle est en partie créée artificiellement : elle s'atténue lorsqu'on distrait ailleurs l'attention du malade pendant un examen furtif.

(2) On attache aujourd'hui une importance de plus en plus grande à la distribution topographique des troubles de la sensibilité pour le diagnostic de leur cause. A ce point de vue on distingue :

1° *La topographie nerveuse périphérique.* — Ici la distribution des troubles sensitifs est subordonnée au trajet des troncs nerveux. On l'observe à l'état de pureté dans les névrites traumatiques, où la lésion est ordinairement localisée à un seul nerf. Dans les névrites infectieuses et toxiques, les troubles de la sensibilité sont d'autant plus accentués que l'on va de la racine des membres vers leur extrémité, de la partie supérieure du tronc vers la partie inférieure. La névrite lépreuse peut offrir cette distribution des troubles sensitifs, mais on peut observer l'une des deux suivantes :

2° *Topographie radiculaire.* — Quand la lésion frappe non plus un tronc nerveux, mais une racine rachidienne dans son trajet extra ou intra-médullaire, les troubles sensitifs sont répartis dans tout le territoire dépendant de cette racine et innervé par des nerfs différents :

VIII. **Sensibilité des parties profondes.** — On sait peu de chose sur les fonctions sensitives des aponévroses, des tendons et du périoste. Il en est de même pour les propriétés sensitives des muscles. Ce qu'on a observé le plus souvent, ce sont, dans le tabes dorsal, des *troubles du sens musculaire.* En faisant fermer les yeux à un ataxique, en lui soulevant une jambe et en l'engageant à élever l'autre à la même hauteur, on constate des erreurs grossières. Lorsqu'on introduit chacune des jambes dans un nœud coulant formé avec une serviette, lorsqu'on les soulève à des hauteurs différentes, ou qu'on les fléchit inégalement, ou encore lorsqu'on place avec précaution l'une d'elles sur l'autre, le plus souvent le malade ne sait rien sur l'orientation de ses membres. Si on lui ordonne de rapprocher, les yeux fermés, les doigts des deux mains jusqu'au contact, il hésite, tâtonne, absolument comme le ferait un aveugle dans un lieu inconnu, etc.

Sous le nom de *sens de la tonicité musculaire*, on entend la propriété d'apprécier avec justesse les différences de poids que soulève un muscle. Pour l'examen de ce sens, on étend le membre et on y attache une serviette à laquelle on fixe successivement des poids différents ; ou encore on additionne le poids initial d'autres poids plus petits. Il s'agit de fixer le

on observe alors la topographie dite radiculaire. Elle se reconnaît, en clinique, à sa distribution en bandes longitudinales, qui ne correspondent pas au trajet anatomique d'un nerf déterminé. Ces faits ont été observés dans les fractures et les luxations de la colonne vertébrale, dans les lésions des plexus brachial, lombaire et sacré, dans le tabes, où, d'après Dejerine, ces phénomènes sont constants, précoces et caractéristiques, ne se rencontrant pas dans les pseudo-tabes par névrite périphérique; enfin dans la syringomyélie : pour certains auteurs (Marie, Guillain, Dejerine), les troubles sensitifs ont une disposition radiculaire ; pour d'autres (Brissaud), une disposition segmentaire.

3° *Topographie spinale.* — Dans les lésions de la moelle, on rencontre, selon leur siège, leur étendue, des troubles différents : le syndrome de Brown-Séquard répond à l'hémisection de la moelle (v. le texte). Aux lésions étendues dans toute la largeur de la moelle correspond l'anesthésie paraplégique (myélites transverses). Enfin Brissaud a invoqué sa théorie de la métamérie spinale pour expliquer la *topographie segmentaire* ; dans celle-ci les troubles sensitifs occupent des segments des membres ou du tronc, y dessinant des régions à limites nettes et perpendiculaires à l'axe des membres (anesthésie en manchette, en gant, en caleçon, en gigot). Attribuée d'abord à la syringomyélie et à l'hystérie, cette topographie n'est plus guère admise actuellement que dans l'hystérie : nous avons vu que la majorité des auteurs pensent que dans la syringomyélie les troubles sensitifs sont à topographie radiculaire.

4° *Topographie cérébrale.* — Dans les lésions du cerveau, l'anesthésie, lorsqu'elle existe, revêt la forme d'hémianesthésie. Nous avons déjà dit que celle-ci peut être due soit à l'hystérie, soit à des lésions organiques, et que des différences l'en distinguent dans chacun de ces cas. Quant à ces lésions organiques, leur siège a été mieux précisé aujourd'hui : corticales, elles sont localisées à la zone périrolandique, qui est sensitivo-motrice (Tripier). Des lésions capsulaires peuvent également la produire ; mais la notion classique du faisceau sensitif et du carrefour sensitif a été reconnue fausse, et si l'hémianesthésie capsulaire, décrite par Charcot et Türck, est encore admise, bien que la plupart de leurs observations aient trait à des hémianesthésies hystériques, l'interprétation anatomique de ces auteurs n'est plus suffisante ; pour Dejerine, dans les hémianesthésies d'origine capsulaire, la lésion atteint toujours la couche optique ou les connexions thalamo-corticales, et c'est à elle qu'est due l'hémianesthésie. Enfin des hémianesthésies de même ordre peuvent encore être réalisées par des lésions pédonculaires ou protubérantielles.

plus petit poids perçu, puis la valeur minima du poids additionnel dont la différence est perçue par le malade. Cette valeur est, chez l'individu sain, d'environ 1/40 du poids fondamental.

Nous nous bornons à signaler, en terminant, la *sensibilité électro-musculaire*, qui est représentée par la sensation spéciale produite par la contraction des muscles faradisés. Cette sensibilité peut, elle aussi, par suite de processus morbides, s'exagérer ou s'affaiblir.

C. — Troubles sensoriels.

I. **Examen du sens de la vue.** — L'examen de l'œil est d'importance capitale pour le diagnostic des maladies nerveuses, surtout celles du cerveau, car bon nombre d'altérations de la cavité cranienne ne peuvent être reconnues qu'après *examen du fond de l'œil à l'aide de l'ophtalmoscope*. Nous citerons en premier lieu l'*œdème de la papille*, si important pour le diagnostic des *tumeurs cérébrales*. Cette lésion de la papille, il est vrai, est aussi causée par d'autres affections du cerveau et des méninges amenant l'exagération de la pression intra-cranienne (par exemple, abcès du cerveau, hydrocéphalie, méningite), mais c'est en cas de tumeurs cérébrales qu'on l'observe avec une constance particulière. Quiconque veut diagnostiquer avec certitude les tumeurs cérébrales, doit être familiarisé avec le maniement de l'ophtalmoscope, d'autant plus que, malgré l'œdème très accusé de la papille, les troubles visuels peuvent faire complètement défaut. Le tableau ophtalmoscopique de l'œdème de la papille est facile à reconnaître ; ce qui le caractérise, ce sont la coloration rouge grisâtre de la papille qui proémine vers le corps vitreux, les veines rétiniennes dilatées décrivant des sinuosités et les artères rétiniennes rétrécies.

Il n'est pas rare de rencontrer l'*atrophie du nerf optique* dans le cours des maladies nerveuses. L'atrophie grise du nerf optique est un symptôme fréquent du tabes et de la paralysie générale progressive, l'atrophie du nerf optique s'observe encore assez souvent dans la sclérose en plaques.

Se trouve-t-on en présence de phénomènes méningés, la constatation, à l'aide de l'ophtalmoscope, de *tubercules choroïdiens* sous forme de taches jaunes arrondies, permet d'affirmer avec certitude que l'on a affaire à une méningite tuberculeuse et non à une méningite purulente.

Les constatations ophtalmoscopiques permettent parfois de poser le diagnostic étiologique exact et d'instituer un traitement approprié. C'est ainsi qu'une choroïdite disséminée témoigne en faveur de la syphilis ; or, on sait la fréquence extrême des affections cérébro-spinales d'origine syphilitique et la nécessité de prescrire dans ces cas l'emploi du mercure et des préparations iodées.

Les *modifications dans l'état du champ visuel* sont de grande valeur pour le diagnostic des affections nerveuses. Il faut faire attention notamment à l'hémianopsie et au rétrécissement du champ visuel.

Pour comprendre la genèse de l'*hémianopsie*, il faut se rendre un compte exact du trajet des fibres optiques. Les centres corticaux des fibres optiques sont situés sur les circonvolutions du lobe occipital. Ces centres corticaux sont reliés avec les centres primaires de l'optique, auxquels appartiennent le pulvinar, le corps genouillé externe et les tubercules quadrijumeaux antérieurs. Les fibres optiques, réunies dans la bandelette optique, subissent dans le chiasma une semi-décussation telle que les fibres optiques en communication avec le lobe occipital gauche se répandent dans la moitié externe de la rétine gauche et la moitié interne de la

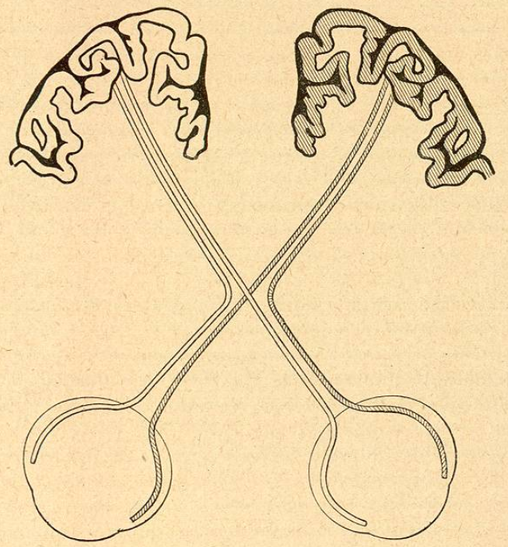

Fig. 288. — Figure schématique du trajet des nerfs optiques.

rétine droite, et réciproquement (fig. 288). En d'autres termes, les moitiés externes des rétines communiquent avec les lobes occipitaux homonymes, tandis que les moitiés internes le sont avec les lobes occipitaux du côté opposé. Il en résulte que les lésions destructives unilatérales du lobe occipital, des centres optiques primaires et de la bandelette optique amèneront la cécité de la moitié externe du côté opposé à la lésion. Le foyer morbide siège t-il à gauche, le malade est dans l'impossibilité d'apercevoir les objets venant du dehors et de la droite, c'est-à-dire qu'il est atteint d'hémianopsie droite homonyme.

Le diagnostic différentiel entre les affections des centres optiques corticaux et celles occupant les centres optiques primaires et la bandelette