

LUXATION PATHOLOGIQUE. — Au point de vue de la direction, on distingue 4 formes de luxations coxalgiques. Or les directions des différentes luxations répondent exactement à celles des usures de la cavité ; de sorte que l'on distingue la luxation en arrière et en haut (l. iliaque), en arrière et en bas (l. ischiatique), directe en haut (l. supra-cotyloïdienne), en bas et en dedans (obturatrice). A cela on peut ajouter la luxation dans le bassin survenant à la suite de la perforation de la cavité (l. intra-pelviennne, centrale des Français).

α) Dans la *luxation sur l'os iliaque*, la tête ou le col du fémur peuvent se trouver au niveau d'un point quelconque de cet os, de sorte que le degré de raccourcissement du membre est très variable ainsi que sa position. La limite de cette luxation s'établit en tenant compte

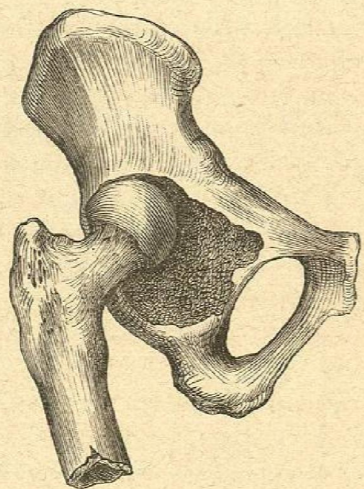


Fig. 50. — Coxalgie avec pseudo-luxation.

des deux ordres de faits que voici : lorsque la tête est au niveau de l'épine iliaque antéro-inférieure, la luxation s'appelle supra-cotyloïdienne ; et d'autre part, les cas où elle répond à l'échancrure sciatique constituent la luxation ischiatique. Ainsi que nous l'avons dit précédemment, la luxation iliaque est si fréquente que l'on peut la considérer comme type de la luxation coxalgique. Le membre est très raccourci, fléchi, tourné en dedans.

La figure ci-jointe, 51, montre la position et le raccourcissement du membre (en même temps très amaigri) dans la luxation, tandis que la figure 52 ne représente que la position coxalgique dans la flexion.

β) De même que l'usure de la cavité cotyloïde en haut vient par ordre de fréquence immédiatement après l'usure en haut et en arrière, la

*luxation secondaire directe en haut* vient immédiatement après la luxation iliaque. On l'appelle *luxation supra-cotyloïdienne*. La tête, ou ses restes ainsi que le col siègent directement au-dessus du sourcil au niveau de l'épine iliaque antéro-inférieure, et elle s'ankylose ici dans une nouvelle cavité constituée par des ostéophytes formés aux dépens de l'os iliaque, et qui peut atteindre une profondeur extraordinaire. Le membre est remonté et par conséquent raccourci, tourné en dehors, et son axe est plus éloigné de la ligne médiane.

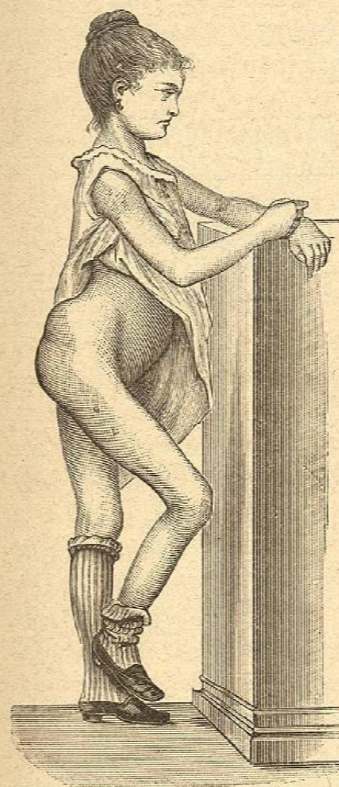


Fig. 51. — Coxalgie avec luxation iliaque.

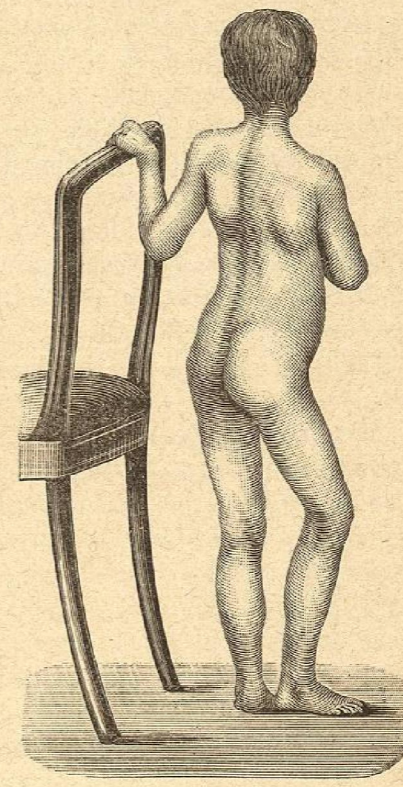


Fig. 52. — Coxalgie avec flexion sans luxation.

γ) La *luxation ischiatique* en bas et en arrière est aussi rare que l'usure de la cavité dans le même sens. La tête est située tout près de l'échancrure sciatique, un peu au-dessus de la tubérosité de l'ischion.

δ) La *luxation obturatrice* est exceptionnelle. Autrefois on ne la considérait pas comme aussi rare, mais Blasius a montré que la plupart des cas diagnostiqués comme tels ne supportaient pas la critique. Elle existe cependant. Le cas de Portal, quoique contesté par Bla-