

dans l'un de ces cas, l'épithéliome s'était développé aux dépens d'une surface ulcérée à la suite d'une fracture du tibia avec plaie et esquilles; une autre fois l'épithéliome s'était développé à la suite d'une fistule consécutive à une nécrose du fémur. Quand l'épithéliome a son origine dans un ulcère cutané, il envahit plus tard l'os et le détruit. Bartens a réuni un certain nombre de cas de ce genre.

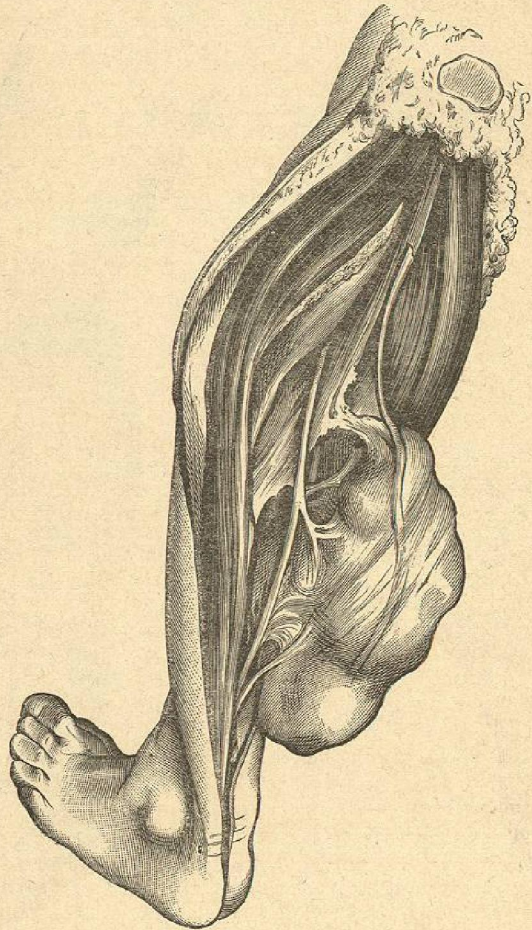


Fig. 136. — Névrome de la jambe.

§ 3. — *Sarcomes.*

Parmi les autres néoplasmes des parties molles de la jambe, nous aurions encore à parler des sarcomes à cellules fusiformes qui se développent aux dépens du fascia lata, plus rarement aux dépens des

aponévroses de la jambe, soit aussi dans les muscles du mollet. Les fibromes sous-cutanés sont peu connus; ils ne sont cependant pas rares et s'observent au niveau du genou, soit à la cuisse, soit à la jambe. Bourde attira déjà l'attention sur eux en 1868; j'en ai vu un ayant la grosseur d'un œuf sur la face interne de l'extrémité supérieure du tibia; il était entouré d'un tissu cellulaire lâche.

Nous avons eu dans ces dernières années l'occasion d'observer des tumeurs nerveuses très intéressantes. La figure 136 en donne un bel exemple. J'ai observé des cas semblables au sciatique et au tibial postérieur.