

au tendon d'Achille. Alors les péroniers tirent sur le calcanéum, la flexion plantaire devient possible, et le pied reprend petit à petit sa forme normale. Mais j'attribue cette amélioration à la simple section des tendons.

§ 6. — *Hallux valgus*.

Stromeyer a donné le nom de *Hallux valgus* à cette difformité bien connue et non moins fréquente, dans laquelle le gros orteil se trouve dans une forte abduction. Les Anglais donnent à cette maladie le nom de *Bunion*. On reconnaît cette affection à ce signe que la por-

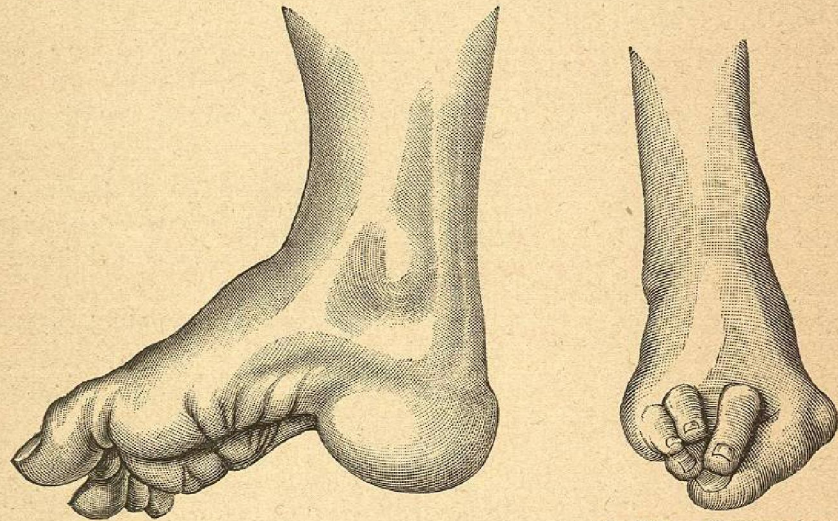


Fig. 160. — Pied-creux talus.

Fig. 161. — Hallux valgus.

tion interne de la tête du premier métatarsien, abandonnée par le gros orteil, fait une saillie sphérique sur le bord interne du pied. Cette proéminence est d'autant plus saillante que la tête du métatarsien se gonfle par un processus inflammatoire ; la peau est le siège d'un durillon sous lequel se forme une bourse séreuse qui plus tard entre en communication avec la cavité articulaire. L'orteil lui-même repose sur la portion externe de la tête du premier métatarsien dont la surface articulaire est agrandie dans ce sens, et ou bien il refoule les autres orteils, ou bien il glisse sur leur face dorsale ou plantaire. Le durillon qui recouvre la tête du métatarsien est très sensible, s'enflamme facilement, et les douleurs qu'il fait supporter aux malades pendant la marche leur donnent l'aspect de véritables martyrs. Pour se convaincre des souffrances que cette affection peut faire endurer à un malade, je

me contenterai de citer le cas d'un chirurgien âgé de 75 ans ; il mit son pied sur un billot, se coupa le gros orteil d'un coup de hache, et recommença immédiatement sur l'autre pied ; les plaies guérirent (*Pitha*). Aujourd'hui il existe des moyens à la fois plus doux et plus sûrs pour guérir cette affection ; on résèque l'articulation (*Hueter*). A la faveur de l'antisepsie, l'intervention est sans danger ; quand on suture, la guérison est obtenue au bout de 14 à 20 jours. Le redressement forcé de l'orteil sous le chloroforme n'est pas toujours possible à cause des excroissances qui se font sur la portion externe de l'articulation ; après ce redressement, l'orteil doit être fixé. Le redressement orthopédique (sandale avec un ressort en acier au bord interne et une traction élastique vers ce ressort) ne peut agir que dans les cas bénins. La ténotomie des adducteurs et du fléchisseur du pouce, n'était qu'un abus remontant à l'époque où l'orthopédie sous-cutanée jouissait d'une vogue excessive¹.

§ 7. — *Déviations paralytiques du pied*.

Nous terminerons ce que nous avons à dire des maladies du membre inférieur en parlant de quelques affections qui peuvent se présenter sur différentes parties de ce membre. Il est tout indiqué de commencer par celles de ces lésions qui se rattachent aux derniers sujets traités ; nous traiterons donc d'abord des *déviations paralytiques* qui ne se localisent pas toujours au tarse. Tout d'abord, il est bon de faire remarquer que le mot *déviations paralytiques* a le sens de *déviations* sur une jambe paralytique ; et dès lors il faut d'abord chercher par quel mécanisme leurs différentes formes se produisent.

Nos recherches peuvent prendre pour point de départ les cas graves dans lesquels presque tous les muscles des deux jambes sont paralysés. Nous avons ici en vue la paralysie infantile d'origine médullaire. L'enfant atteint de cette affection, présente au bout de quelques années une atrophie manifeste des jambes. Tandis que le tronc se développe proportionnellement à l'âge du malade, les jambes subissent un arrêt de développement ; elles sont plus courtes et considérablement amaigries. La jambe n'a pas de mollet, la cuisse est maigre, la fesse apla-

(1) *L'orteil en marteau* est une difformité qui consiste dans la flexion de l'articulation phalango-phalangienne, avec hyperextension de l'articulation phalango-phalangienne. De là, sur le dos de l'articulation phalango-phalangienne, un durillon qui rend la marche très pénible, on peut y remédier en amputant l'orteil, mais il vaut mieux exciser le durillon et faire la résection de la jointure.