

tion s'était développée sans que l'enfant n'eût jamais marché; dans d'autres cas de talus et d'équin, la contracture était survenue 4 semaines après la paralysie; il ne pouvait donc être question d'une influence mécanique. Dans un grand nombre de cas, il y aurait donc lieu de revenir à l'ancienne théorie des contractures antagonistes que l'orthopédiste de Königsberg, Werner, développa il y a environ 30 ans¹.

Dans certains cas, on trouve chez les enfants des contractures spasmodiques. Ici se rangent les différentes espèces de paralysie dite spasmodique. On est quelquefois obligé d'avoir recours à la ténotomie.

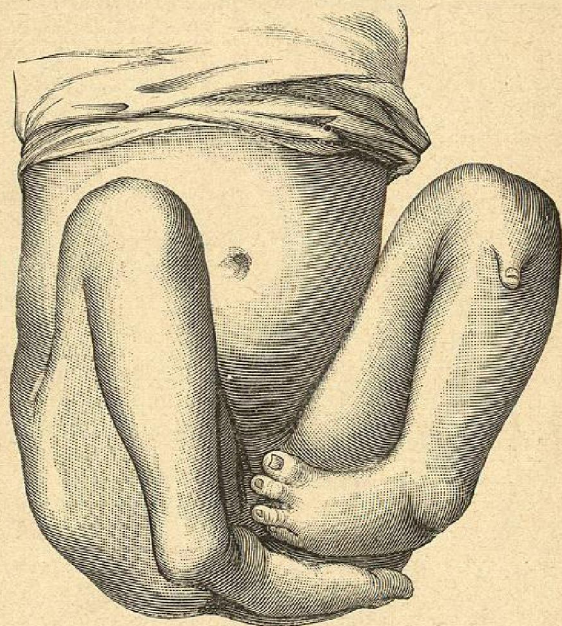


Fig. 164. — Absence du tibia avec pied-bot.

§ 8. — Malformations congénitales diverses.

De ces fréquentes difformités acquises je rapproche les rares difformités congénitales qui sont dues à un arrêt de développement du squelette du membre inférieur.

A titre d'exemple, nous reproduisons le dessin d'un cas de Mosengeil vu d'en bas (fig. 162), et d'en haut (fig. 163).

Les cas dans lesquels l'un ou l'autre des os de la jambe fait défaut

(1) Dans le traitement de toutes ces difformités d'origine paralytique, les appareils orthopédiques à traction élastique, de façon à suppléer les muscles paralysés, rendent de grands services. (A. B.)

au moment de la naissance intéressent directement les chirurgiens. Il est extrêmement rare que le tibia manque dans sa presque totalité ou sa totalité. Billroth et Pauly en ont observé chacun un cas: j'en ai observé 3; depuis on en a encore communiqué quelques cas. Il s'y joint toujours un pied-bot, ou si l'on veut une luxation du pied en dedans (fig. 164).

Dans un cas que j'eus l'occasion de voir *in vivo*, j'eus recours à une intervention. La jambe ballottait après le fémur, et le péroné glissait sur la face externe de l'articulation du genou; j'ouvris la capsule qui se terminait par un cul-de-sac inférieur, puis je fis dans la fossette inter-condylienne un avivement en

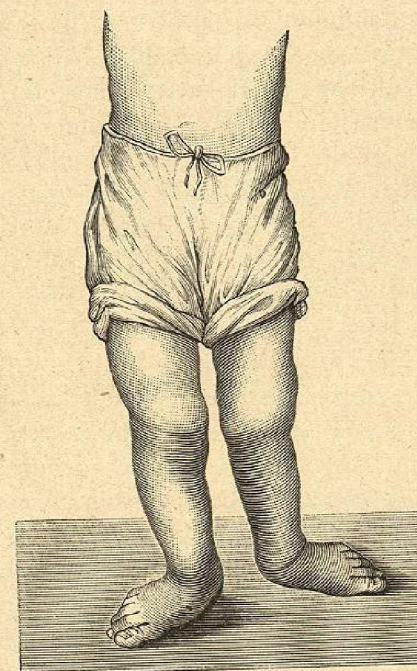


Fig. 165. — Absence congénitale du péroné.

A; j'implantai dans cette surface avivée, l'extrémité supérieure du péroné, avivée dans la même forme, et que je fixai par une suture métallique passant par les condyles fémoraux et la tête du péroné. Ces deux os s'ankylosèrent, et on put mettre un appareil de soutien qui remplaça le tibia et maintint en bonne position le pied, qu'une simple traction suffisait à réduire.

Quand c'est le péroné qui manque, le pied est en valgus, ou, comme disent certains chirurgiens, il est luxé en dedans. Duval, Billroth, Volkmann en ont cité des cas. Ce dernier a vu cette difformité héréditaire dans une famille (fig. 165).

L. Bauer vit un enfant à qui il manquait le péroné, l'astragale et le calcaneum; le pied incomplet n'était que peu solidement relié à la jambe. Le même auteur