

et après les accouchements. Dans ce dernier cas on a admis que l'hypertrophie était due à un arrêt de l'évolution rétrograde de l'utérus. On sait en effet que, pendant la grossesse, tous les éléments qui entrent dans la structure de la matrice, se multiplient considérablement, et que les fibres musculaires, difficiles à constater au microscope dans l'état de vacuité de l'organe, deviennent plus nombreuses et beaucoup plus grosses, ce qui permet de les observer bien plus facilement. S'il survient alors, comme l'a fait remarquer Simpson, quelque cause qui mette obstacle à ce travail d'involution, il pourra s'ensuivre une hypertrophie.

L'hypertrophie se rencontre encore souvent dans le cas de tumeurs fibreuses, et cela se comprend alors facilement, car le propre de ces tumeurs étant de solliciter des contractions de l'organe, il en résultera nécessairement, de même que dans l'accouchement, une multiplication des éléments histologiques.

### § II. — Symptômes.

Les symptômes sont en général de peu d'importance. Les malades se plaignent d'une sensation de pesanteur dans le bas-ventre, d'une gêne dans le bassin; quelquefois il existe de la constipation ou des envies fréquentes d'uriner causées par la pression de l'organe sur le rectum ou la vessie.

Quant à la leucorrhée et aux hémorrhagies qui ont été signalées, nous ne pensons pas que ces symptômes puissent être mis sur le compte de l'hypertrophie; ils doivent être bien plutôt attribués à un certain degré d'inflammation chronique de la muqueuse utérine.

Le toucher vaginal combiné à la palpation abdominale permet de constater une tumeur formée par le corps de l'utérus dont elle présente la consistance, et qui est indolore; de plus on perçoit une augmentation de volume du col.

Le cathétérisme utérin permet d'introduire la sonde jusqu'à 8,10 et même 15 centimètres.

Le spéculum permet de constater l'intégrité de la muqueuse du col.

### § III. — Diagnostic.

Le diagnostic le plus important est celui qui consiste à distinguer l'hypertrophie vraie, de l'augmentation de volume qui est due à une métrite chronique. Cette distinction mérite de fixer notre attention à cause de la confusion qui a été faite par un grand nombre d'auteurs, entre ces deux états essentiellement différents.

L'augmentation de volume qui dépend d'une métrite chronique, a été précédée des symptômes de cette maladie, tels que métrorrhagies, leucorrhée utérine, douleur à la pression sur le corps et le col de l'organe;

tandis que l'hypertrophie vraie s'est produite en l'absence de ces signes. Les seules douleurs que l'on observe dans cette dernière maladie, résultent de la compression des divers organes contenus dans le petit bassin par l'utérus devenu volumineux.

Quant au diagnostic avec le phlegmon péri-utérin, les kystes de l'ovaire, les tumeurs fibreuses, l'hydrométrie, la physométrie, les môles, ces maladies présentent des symptômes spéciaux qui permettent facilement de les reconnaître.

### § IV. — Traitement.

Le traitement de l'hypertrophie vraie est à peu près nul, et nous pensons avec M. Courty que si les antiphlogistiques qui ont été conseillés, ont parfois été suivis de succès, c'est que l'on avait affaire alors à une inflammation. C'est pour la même raison que les révulsifs cutanés, les injections vaginales émollientes ou autres, l'hydrothérapie ont réussi dans un certain nombre de cas. Néanmoins, ces moyens ne devront pas être négligés toutes les fois que l'on aura le moindre soupçon qu'il existe un certain degré d'inflammation.

On pourra encore employer l'iodure de potassium à l'intérieur, ou des sachets contenant ce sel, et portés contre le col de l'utérus, — on se trouvera encore bien de faire porter une ceinture abdominale ou hypogastrique.]]

## ARTICLE II

### HYPERTROPHIE SOUS-VAGINALE

[[ L'hypertrophie sous-vaginale, désignée par Huguier (1) sous le nom d'*allongement hypertrophique de la portion sous-vaginale du col*, peut occuper l'ensemble de cette partie, ou seulement une des lèvres et principalement l'antérieure, mais ce qu'elle présente de remarquable, d'après Huguier, c'est qu'elle ne se rencontre jamais avec l'hypertrophie de la portion sus-vaginale.

### § I. — Causes.

Cette maladie se développe d'une façon lente, obscure, sans cause connue; d'autres fois sa marche est plus rapide, et elle a paru alors pouvoir être rattachée à un accouchement lent et difficile, à une chute d'un lieu élevé, à une suppression de la menstruation ou à des excès de coït. M. Courty pense que l'hypertrophie qui succède à l'accouchement est due à un arrêt de l'involution de l'utérus; M. West admet aussi cette cause,

(1) Huguier, *Mémoire sur les allongements hypertrophiques du col de l'utérus*. (Mémoires de l'Académie de médecine. Paris, 1860.)

mais principalement pour l'hypertrophie qui est bornée à l'une des lèvres et surtout à l'antérieure.

M. Guéniot (1) distingue à juste titre l'allongement œdémateux avec prolapsus du col utérin pendant la grossesse et l'accouchement de l'allongement hypertrophique et du prolapsus simple. La maladie, qui est due alors à une infiltration de sérosité dans l'épaisseur des tissus, à un véritable œdème du col, diffère totalement de l'allongement hypertrophique et ne peut à aucun titre rentrer dans l'étude de cette maladie.

### § II. — Anatomie pathologique.

L'hypertrophie de la portion sous-vaginale du col se présente sous forme d'une augmentation de volume que l'on peut rattacher à trois types principaux. Dans une première variété, l'hypertrophie envahit l'ensemble de la portion sous-vaginale du col. L'organe, qui représente à l'état normal

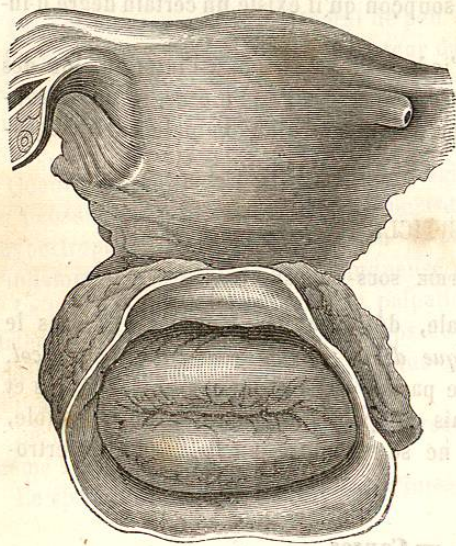


Fig. 84. — Hypertrophie en massue. (Courry.)

un cône à base supérieure, se renfle vers sa partie libre, de telle façon qu'on a pu le comparer alors à un battant de cloche, ou à une massue, ou au gland du pénis (fig. 84), ou bien la conicité normale du col s'exagère, et l'orifice du col se rétrécit or-

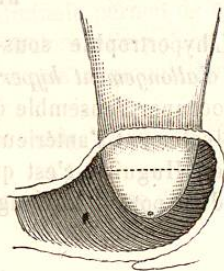


Fig. 85. — Hypertrophie conique.

dinairement (fig. 85), ou enfin le col devient cylindrique. L'hypertrophie qui prend la forme conique se rencontre de préférence chez les femmes qui n'ont pas eu d'enfants.

Dans la forme cylindrique le col peut s'allonger considérablement et

(1) Guéniot, *Sur l'allongement œdémateux avec prolapsus du col utérin pendant la grossesse et l'accouchement*. Mémoire lu à l'Académie de médecine, le 6 janvier 1872.

Bennet rapporte qu'il a vu le col avoir ainsi 9 centimètres de longueur et saillir en dehors de la vulve sous forme d'un doigt volumineux.

Dans la seconde variété, les deux lèvres se développent isolément de manière à former deux languettes pendantes dans le vagin et entre lesquelles se trouve une fente transversale au fond de laquelle se trouve le col utérin, la partie ressemble alors, dit Huguier, à une mitre renversée. Dans la troisième variété, une des lèvres seulement se développe, et se présente sous forme de languette, le col occupe alors un point plus ou moins éloigné du sommet de cette lèvre ; c'est cette déformation que Scanzoni a décrite sous le nom de *prolongement en forme de trompe*.

Dans cette dernière variété qui siège plus souvent sur la lèvre antérieure que sur la postérieure on rencontrerait assez souvent d'après Virchow un développement exagéré des papilles et des glandes. M. Gripat (1) a présenté à la société anatomique, une lèvre antérieure du col ainsi hypertrophiée qui avait été enlevée par M. Panas, et qui permit de constater que l'on avait affaire à une hypertrophie simple, en même temps qu'à la transformation kystique des œufs de Naboth.

### § III. — Symptômes.

La maladie ne se révèle pas en général par des signes bien marqués ; il existe quelquefois un peu de malaise, une sensation de choc contre la vulve, ou contre l'anus quand les malades s'asseyent brusquement. D'autres fois les malades voient, quand elles font un effort ou quand elles marchent, le col venir faire saillie à la vulve.

Après un certain temps, il survient assez souvent des douleurs, des tiraillements dans les lombes, dans l'abdomen, des métrorrhagies, dues alors à la production de phénomènes inflammatoires. Chez quelques femmes la miction est plus fréquente, mais, le plus ordinairement, il se produit une constipation opiniâtre à cause de la compression du rectum par le col.

Le toucher vaginal permet de reconnaître les diverses déformations du col que nous avons signalées.

Le spéculum est quelquefois difficile à introduire, le vagin étant pour ainsi dire rempli par le col ; de plus il arrive fréquemment que l'instrument, glissant entre les parois du vagin et le col, ne rencontre pas cet organe.

L'hystéromètre, qui pénètre souvent à 8 ou 13 centimètres, permet non-seulement de constater la longueur de l'hypertrophie, mais aussi de constater, lorsqu'on porte avec précaution la main sur l'hypogastre, que l'utérus a conservé sa situation normale.

Cette maladie présente une durée illimitée et n'est pas en général bien

(1) Gripat, *Bulletin de la Société anatomique*, 18 août 1872.

grave, par elle-même, elle ne devient sérieuse que par la gêne et les douleurs qu'elle peut déterminer à un moment donné, et aussi, parce qu'elle gêne les rapprochements sexuels et apporte un obstacle à la conception.

#### § IV. — Diagnostic.

Le diagnostic doit être fait avec l'abaissement de la matrice, le renversement et les polypes. L'allongement hypertrophique, longtemps méconnu et confondu avec l'abaissement de la matrice, n'est bien étudié que depuis le mémoire de M. Huguier.

##### ALLONGEMENT HYPERTROPHIQUE.

Le corps et le fond de l'utérus ont conservé leur situation normale.

Le vagin présente sa longueur et sa hauteur normales.

Le col une fois réduit, le doigt perçoit toujours le col avec la même longueur.

##### ALLONGEMENT HYPERTROPHIQUE.

Le corps utérin conserve sa forme et sa situation habituelles.

Le sommet de la tumeur présente un orifice formé par l'ouverture du col.

La tumeur se présente sous forme de cylindre ou de cône renversé à surface lisse, polie, rosée.

##### ALLONGEMENT HYPERTROPHIQUE.

Il n'existe pas de bourrelet à la base de la tumeur.

Ouverture au sommet de la tumeur.

##### ABAISSEMENT.

Le col et le corps sont abaissés et descendus ensemble vers la vulve.

Le vagin est raccourci, les culs de-sac utéro-vaginaux sont abaissés; l'extrémité supérieure du vagin adhérente au col est invaginée dans la portion inférieure de ce conduit.

Quand on réduit le prolapsus, le vagin reprend sa longueur et l'on perçoit le col avec ses caractères à peu près normaux.

##### INVERSION.

Le corps de l'utérus renversé dans le vagin n'occupe plus sa place ordinaire.

Pas d'orifice à ce sommet.

Tumeur piriforme, cône à sommet supérieur, à surface rouge, tomenteuse.

##### POLYPE.

A la base de la tumeur on trouve un bourrelet formé par le col qui entoure cette base.

Pas d'ouverture à la surface de la tumeur.

On doit encore faire le diagnostic entre un polype qui a pris naissance sur l'une des lèvres du col, et l'hypertrophie isolée d'une des lèvres, « dans ce cas, dit Huguier, la couleur, la consistance, la forme et la sensibilité de la tumeur qui en général ne sont pas les mêmes dans les deux cas, tireront le clinicien d'embarras. »

#### § V. — Traitement.

La maladie n'étant pas grave par elle-même, on ne devra recourir à un traitement énergique que si la malade est incommodée par la présence de sa tumeur, et l'on s'en tiendra à quelques palliatifs, tels

que, injections vaginales astringentes, ou quelques cautérisations avec le nitrate d'argent, les acides et le nitrate acide de mercure; mais nous ne devons guère compter sur ces moyens, qui sont peu efficaces.

Si l'hypertrophie n'est pas très-considérable, on pourra alors recourir à la destruction des tissus par des applications successives de pâte de Vienne ou de caustique Filhos, ou par le fer rouge. Mais ces applications seront formellement contre-indiquées s'il existe quelque complication phlegmatische des tissus péri-utérins. Nous arrivons maintenant aux moyens plus énergiques et qui permettent de débarrasser les malades sérieusement incommodées par la présence de la tumeur et qui sont assez jeunes, pour pouvoir être fécondées.

1° L'écrasement linéaire préconisé par M. Chassaignac est rejeté par Huguier et Marion Sims, qui lui reprochent de rendre l'opération longue et douloureuse, de provoquer des syncopes et des troubles nerveux, d'exposer à étreindre la vessie et d'ouvrir le péritoine. L'amputation par l'écraseur linéaire ne doit être faite, d'après Huguier, que si la base de la tumeur est volumineuse et pourvue d'artères très-développées, car ce moyen met mieux que les autres à l'abri des hémorrhagies.

2° L'amputation à l'aide du bistouri pratiquée par Dupuytren, Lisfranc et Kiwisch doit être faite comme le conseille Huguier, non en attirant le col à la vulve, mais au fond du vagin.

3° L'amputation à l'aide des ciseaux, préconisée par M. Sims, se fait de la manière suivante : un ténaculum est fixé à la lèvre antérieure, afin d'attirer légèrement le col en avant et de le tenir immobile; on fait ensuite avec des ciseaux, des deux côtés du col, une incision jusqu'à 4 ou

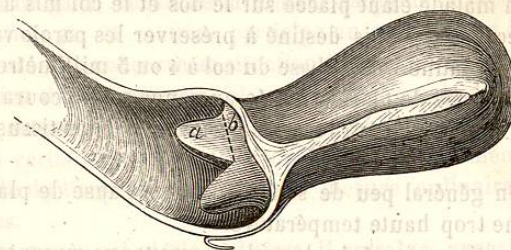


Fig. 86. — Hypertrophie du col. — Sections latérales du col de l'utérus. (D'après M. Sims.)

5 millimètres de l'insertion du vagin (fig. 86), et on enlève la moitié antérieure, puis la moitié postérieure du col ainsi séparé.

On traverse ensuite les bords de la plaie avec quatre sutures d'argent (fig. 87) de manière à ramener la membrane muqueuse vaginale par-dessus la plaie du col, en réservant toutefois au centre un orifice correspondant à celui du canal cervical (fig. 88). Les sutures sont enlevées au bout de neuf à dix jours.

Si l'on recherche maintenant les dangers de l'amputation du col, on

s'aperçoit qu'ils sont peu nombreux puisque Lisfranc ne perdit que deux malades sur quatre-vingt-dix-sept, M. Sims une malade sur trente-six, et que Huguier n'a eu aucun revers sur trente opérations.

4° En dernier lieu, nous devons placer l'amputation à l'aide d'un *fil de platine rougi par l'électricité*. Ce moyen, qui commence à entrer dans la pratique, mérite à juste titre d'être généralisé, car il présente de grands avantages sur les autres méthodes. Voici comment on devra pratiquer

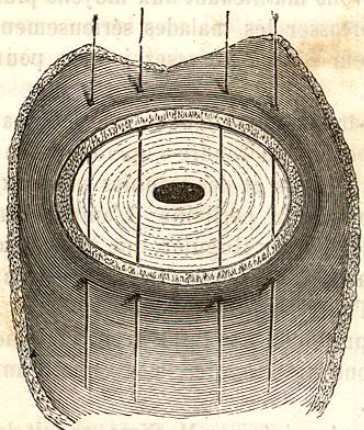


Fig. 87. — Hypertrophie du col. — Dispositions des sutures métalliques. (D'après M. Sims.)

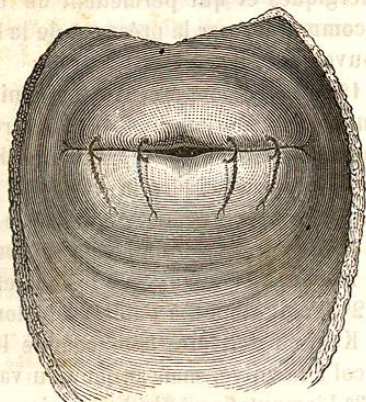


Fig. 88. — Hypertrophie du col. Aspect du col après que les sutures ont été appliquées, et la surface de section recouverte. (D'après M. Sims.)

l'opération. La malade étant placée sur le dos et le col mis à découvert à l'aide d'un spéculum de bois destiné à préserver les parois vaginales, on placera l'anse de platine vers la base du col à 4 ou 5 millimètres de l'insertion vaginale. L'anse de platine portée au rouge par le courant de la pile au bichromate de potasse sera rétrécie à mesure que les tissus seront sectionnés.

Il s'écoule en général peu de sang, surtout si l'anse de platine n'a pas été portée à une trop haute température.

Lorsque la section est opérée, la malade sera tenue au repos pendant un certain temps; puis lorsque l'escharre due à la cautérisation du fil incandescent sera détachée, la cicatrisation se fera comme dans une plaie ordinaire.]]

### ARTICLE III

#### HYPERTROPHIE SUS-VAGINALE

[[L'hypertrophie sus-vaginale, désignée le plus souvent sous le nom d'*allongement hypertrophique de la portion sus-vaginale du col*, est constituée par une augmentation de volume et un allongement de la partie du

col située au-dessus du vagin, sans augmentation de volume notable de la portion sous-vaginale et du corps de l'utérus.

Nous avons vu que l'allongement hypertrophique de la portion sous-vaginale du col avait pu être confondu avec le prolapsus utérin; mais c'est surtout l'hypertrophie sus-vaginale qui a donné lieu à des erreurs de diagnostic, et Huguier pense que « la maladie désignée sous le nom de *prolapsus*, de *précipitation* ou de *chute complète de la matrice* n'est autre chose, dans la très-grande majorité des cas, qu'une hypertrophie longitudinale de la portion sus-vaginale de l'utérus, dont le corps et le fond sont restés dans la cavité pelvienne, bien que le vagin soit entièrement renversé et que la tumeur pendante entre les cuisses ait une longueur égale ou supérieure à celle de l'utérus à l'état normal (1). »

Depuis la publication de ce mémoire, qui a donné lieu au sein de l'Académie de médecine à des discussions passionnées (2), presque tous les auteurs admettent avec Huguier qu'un grand nombre de cas de prolapsus consignés dans la science ne sont en réalité que des allongements hypertrophiques de la portion sus-vaginale du col. Néanmoins il existe des faits certains de prolapsus véritable, mais ces faits sont bien moins communs que ne le pensaient les auteurs anciens.

#### § I. — Anatomie pathologique.

La portion sus-vaginale du col, considérablement allongée, souvent aussi augmentée de volume et recouverte du vagin retourné à la manière d'un doigt de gant, constitue la tumeur saillante au dehors de la vulve. Dans certains cas, la matrice participe au mouvement hypertrophique; mais toujours elle conserve sa situation normale dans la cavité pelvienne.

L'insertion du vagin sur le col, qui se fait normalement à environ 1 centimètre du sommet de ce col, a lieu à 2 ou 3 centimètres de ce sommet par suite d'un certain degré d'hypertrophie qu'il a lui-même subi. La longueur totale de l'organe ainsi allongé mesure ordinairement de 10 à 15 centimètres.

A mesure que le col utérin s'abaisse, il entraîne, avec lui les insertions du vagin qui se renverse, et qui à un moment se trouve ne plus présenter de culs-de-sac, quand la tumeur a acquis un volume suffisant. C'est ce vagin ainsi retourné qui enveloppe la tumeur. Le vagin, exposé à l'air, subit quelques modifications; tantôt sa surface est lisse, polie, luisante, de couleur rosée, ou rouge; tantôt elle est plus pâle, rugueuse et assez semblable à la peau, quand la tumeur devenue saillante à l'extérieur ne rentre pas.

(1) Huguier, *Mémoire sur les allongements hypertrophiques du col de l'utérus*. 1860, p. 49.

(2) *Bulletin de l'Académie de médecine*. Paris, 1858-59, tome XXIV, *passim*.