dans notre domaine. Défrichons notre sol avec nos outils. Évitons, par-dessus tout, d'accepter inconsidérément des généralisations hâtives ou de subordonner l'observation à des théories. Ne cherchons pas à dominer les autres, mais ne nous laissons asservir par personne. Observons, sans parti pris, sans idée préconçue, les innombrables cas pathologiques qui passent tous les jours sous nos yeux. La mine est inépuisable, et, si nous savons l'exploiter avec méthode, nous serons amplement rémunérés de nos peines.

CHAPITRE II

DES LÉSIONS CORTICALES SIÉGEANT EN DEHORS DE LA ZONE MOTRICE ET NE S'ACCOMPAGNANT PAS DE PARALYSIES MOTRICES

Les lésions destructives des circonvolutions cérébrales s'accompagnent, parfois, de paralysies permanentes du côté opposé du corps; mais, d'autres fois, des lésions tout aussi profondes et tout aussi étendues ne déterminent aucun trouble appréciable des fonctions motrices. Pourquoi cette différence? Les médecins du commencement de notre siècle l'expliquaient en disant que lorsque des altérations encéphaliques se développaient lentement, il s'établissait peu à peu des suppléances fonctionnelles, en vertu desquelles les parties restées intactes de la substance grise remplaçaient, au fur et à mesure de leur disparition, celles qui étaient détruites. Lallemand, Magendie, Durand-Fardel, etc., ont tour à tour accepté cette hypothèse qui cadrait d'ailleurs assez bien avec le dogme de l'homogénéité fonctionnelle du cerveau.

Alors même que les connaissances que nous possédons aujourd'hui sur la physiologie des circonvolutions

ne rendraient pas une telle explication inutile, de nombreuses observations en démontreraient le mal fondé. Nous voulons parler des cas, très communs, de traumatisme du crâne, avec attrition brutale du cerveau et issue à l'extérieur de fragments de substance cérébrale, dans lesquels on ne constate aucun phénomène paralytique ni convulsif. Les annales de la science renferment un nombre considérable de cas de ce genre. L'un des plus célèbres est celui de ce carrier américain dont le crâne est conservé dans le musée anatomique de Boston[1]. Il était occupé à extraire des pierres quand la mine faisant subitement explosion, une forte barre de fer, projetée par la poudre, pénétra au-dessous de l'angle gauche de sa mâchoire et sortit à l'extrémité supérieure du front, après avoir traversé de part en part le lobe antérieur gauche du cerveau. Il guérit assez rapidement de cet horrible traumatisme et survécut douze ans après l'accident, sans avoir jamais présenté la moindre trace d'hémiplégie.

La doctrine moderne des localisations cérébrales rend facilement compte des cas de ce genre. D'après elle, ce qui fait qu'une lésion du cerveau provoque ou ne provoque pas de trouble de la motilité, c'est uniquement

1. N° 949 du catalogue publié en 1870 par M. Y. B. S. Jackson. L'observation de ce malade a été publiée par le Dr Bigelow (*Amer. Journ. for med. science* 1850), complétée par le Dr Harlow (*Massachusetts medical Society*, 3 juin 1868, Boston 1869) et reproduite avec plusieurs figures dans le livre de Ferrier *De la localisation des maladies cérébrales*, traduit par de Varigny, Paris 1879, p. 43 et suiv.

son siège. Qu'elle soit grande ou petite, récente ou ancienne, peu importe. Si l'altération est située en dehors de l'appareil moteur intra-cérébral, elle ne se traduit cliniquement par aucune perturbation motrice ; si, au contraire, elle atteint l'appareil moteur intra-cérébral, elle s'accompagne toujours de phénomènes paralytiques ou convulsifs. La diversité de la symptomatologie n'est pas une bizarrerie inexplicable, elle est la conséquence nécessaire de la diversité fonctionnelle de la masse encéphalique. Telle est la donnée conductrice. Il faut maintenant en démontrer l'exactitude en déterminant par la méthode anatomo-clinique quelles sont les régions du cerveau dont la destruction n'est suivie d'aucun trouble de la motricité et quelles sont celles dont les altérations déterminent des symptômes moteurs.

D'après nos observations, les parties de l'écorce du cerveau de l'homme qui paraissent indépendantes des fonctions motrices sont celles qui recouvrent *la partie antérieure des lobes frontaux jusqu'au voisinage immédiat de la scissure préfrontale, les lobules pariétaux supérieurs et inférieurs, les lobes occipitaux, les lobes sphénoïdaux et l'insula de Reil.*

Toutes les parties que nous venons d'énumérer peuvent être détruites par les lésions les plus diverses sans qu'il en résulte aucun trouble moteur : jamais l'hémiplégie permanente n'est la conséquence directe de leur destruction.

Les faits suivants, que nous choisissons au milieu de beaucoup d'autres semblables et dont nous nous contentons de donner des résumés très abrégés, démontrent l'exactitude de ces propositions.

A. EXEMPLES DE LÉSIONS DESTRUCTIVES DES LOBES PRÉFRONTAUX, SANS PARALYSIES MOTRICES.

Obs. 1. — **Atrophie des deux lobes antérieurs du cerveau, sans paralysie** (fig. 1 et 2).

Homme, 73 ans, admis à l'hospice des Petits-Ménages en 1870; mort de bronchite en 1876. Démence progressive. Aucun trouble de la motilité. Le malade marchait très bien. Sa force musculaire était très développée. Sensibilité générale conservée.

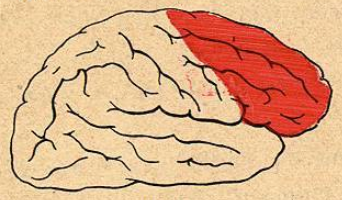

Fig. 1.

Autopsie. — Atrophie des deux lobes antérieurs du cerveau. Les première, deuxième et troisième circonvolutions frontales sont petites, plissées, recouvertes par une membrane friable, adhérente par sa face externe à la pie-mère et reposant par sa face interne, tomenteuse, sur les circonvolutions atrophiées (Baraduc, *Bull. Soc. Anat.*, mars 1876).

Fig. 2.

Obs. 2. — **Plaque jaune sur les deuxième et troisième circonvolutions frontales gauches, sans paralysie** (fig. 3).

Homme, mort dans un service de chirurgie, sans avoir présenté, durant son séjour à l'hôpital, aucun trouble moteur ou sensitif de nature à faire soupçonner l'existence d'une lésion quelconque des centres nerveux.

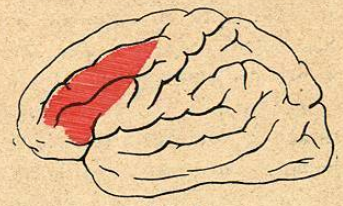

Fig. 3.

Autopsie. — Large plaque jaune, occupant les deux tiers postérieurs de la deuxième circonvolution frontale et la partie moyenne de la troisième. Le pied de cette dernière est épargné (Courtin, cité par Charcot et Pitres, 3e *Mémoire*, obs. 1).

Obs. 3. — **Contusion de la première circonvolution frontale droite, sans troubles de la motilité.**

Homme, mort d'infection purulente à la suite d'une fracture comminutive du frontal. La mort survint cinq jours après l'accident, sans que le malade ait présenté de paralysie ni de convulsions.

Autopsie. — Fracture du crâne; déchirure des méninges; épanchement limité de sang et attrition de la substance cérébrale au niveau de la partie supérieure de la première circonvolution frontale droite (Mahot, *Soc. de Biol.*, 19 février 1876).

Obs. 4. — Perte de substance du lobe frontal gauche, sans paralysie ni convulsions.

Un jeune soldat, incorporé depuis trois ans, entre à l'hôpital pour une fièvre typhoïde au cours de laquelle il succombe. Douze ans auparavant, il était tombé au fond d'un puits, se brisant le front et perdant, dit-on, une partie de sa cervelle. Entré au régiment, il avait pu faire son service. Son intelligence était peu développée. Il était gaucher. Jamais d'attaques épileptiformes.

Autopsie. — Fracture consolidée du frontal gauche. Au niveau de cette fracture, perte de substance de 9 centimètres cubes environ, portant sur la région moyenne de la première circonvolution frontale. Atrophie du tiers moyen de la deuxième frontale (Poncet, *Soc. de Biol.*, avril 1880).

Obs. 5. — Fracture du crâne. Attrition du lobe frontal droit, sans paralysie.

Homme, renversé par une voiture et projeté sur le bord du trottoir; fracture du crâne au niveau de la bosse pariétale gauche. Transporté à l'hôpital, on constate qu'il remue facilement ses membres supérieurs et inférieurs; il a même pu faire quelques pas seuls. Pas de déviation de la face ni de la langue. Parole incompréhensible. Mort dans la nuit qui suivit l'accident.

Autopsie. — Nappe hémorrhagique enveloppant le cerveau et provenant d'une déchirure du sinus latéral. Le lobe frontal du côté droit est réduit en une bouillie rougeâtre déchiquetée, comprenant tout le sommet du lobe. Le tiers postérieur des circonvolutions frontales, la frontale et la pariétale ascendantes sont sains. Deux autres foyers de contusion existent, l'un sur le lobe occipital gauche, l'autre sur le lobe gauche du cervelet (Auché, *Soc. d'Anat. et de Physiol. de Bordeaux*, séance du 23 février 1886, t. VII, p. 66).

Obs. 6. — Plaie des lobes frontaux par une balle de revolver. Absence de paralysie.

Homme, 19 ans, se tire deux coups de revolver à la tempe droite le 18 novembre. Une seule balle a pénétré dans le crâne. Symptômes de commotion cérébrale, suivis d'agitation et de fièvre. Aucun trouble de la motilité ni de la sensibilité, soit du côté des membres, soit du côté de la face. Mort le 21.

Autopsie. — La balle a traversé la première frontale droite et tout le lobe frontal gauche, puis elle a ricoché sur l'os, a contourné la troisième circonvolution frontale et est allée se loger dans la substance blanche sous-jacente à la deuxième. La substance cérébrale, autour du trajet du projectile, est rouge, ramollie, enflammée (Dagron, *Bull. Soc. Anat.*, novembre 1888, p. 917).

Obs. 7. — Balle ayant séjourné quatre ans dans le lobe frontal droit. Absence de paralysie.

Homme, 27 ans, blessé à la tête d'un coup de feu. Après quelques accidents immédiats d'encéphalite, il guérit et passa quatre ans sans présenter aucun trouble psychique ou moteur.

Autopsie. — Le lobe frontal droit est atrophié, d'un tiers plus petit que le gauche. A son centre, au milieu de la substance blanche, on trouve une balle entourée d'une enveloppe kystique et trois esquilles osseuses (Gibson, cité par Allen Starr, *Amer. Journ. of Med. Sc.*, April 1874, p. 371).

Obs. 8. — Balle ayant séjourné onze mois dans le crâne. Absence de paralysie.

Homme, 32 ans, se blesse d'un coup de feu à la partie antérieure du crâne, le 9 mars 1872. Six semaines après, il quitte l'hôpital, ne présentant aucun symptôme cérébral. En janvier 1873, il commence à souffrir de céphalée frontale et de fièvre. Érysipèle intercurrent. Mort le 13 février.

Autopsie. — Gros abcès renfermant six onces de pus, situé à la face inférieure du lobe frontal gauche. Dans son intérieur, on trouve la balle et plusieurs fragments osseux (E. Youry, cité par Allen Starr, *Amer. Journ. of Med. Sc.*, April 1874, p. 371).

Obs. 9. — Balle ayant séjourné trois mois dans le crâne. Abcès du lobe frontal. Absence de symptômes moteurs.

Homme, 39 ans, blessé, le 12 décembre 1862, par une balle qui détruisit l'œil droit et pénétra dans le cerveau. Trois semaines après, le malade était debout et en parfaite santé. En février 1863, il eut un frisson, puis du délire et du coma. Mort le 15.

Autopsie. — La balle fut trouvée sur le plancher de l'orbite. Au-dessus d'elle, à la base du lobe frontal, au niveau des circonvolutions orbitaires, existait un abcès contenant deux drachmes de pus (Gross, cité par Allen Starr, *Amer. Journ. of Med. Sc.*, April 1884, p. 371).

Obs. 10. — Lésion ancienne du lobe préfrontal gauche, sans paralysie (fig. 4).

Un homme se tire un coup de pistolet pour se suicider. La balle pénètre dans le front et ne peut être extraite. Le malade guérit si complètement qu'il peut reprendre ses affaires, se marier et devenir père de plusieurs enfants. Activité cérébrale et motilité normales. Mort 29 ans après la tentative de suicide.

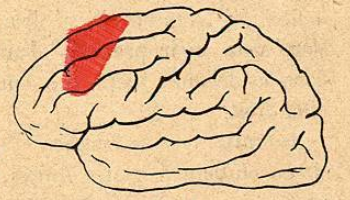

Fig. 4.

Autopsie. — La balle est trouvée logée dans le frontal dont elle a déprimé la table interne, déchirant *in situ* les méninges et détruisant une partie des deuxième et troisième circonvolutions frontales gauches (Brunton, *The Lancet*, 1881, t. I, p. 253).

Obs. 11. — Carie du frontal. Ulcération atteignant le lobe antérieur droit, sans paralysie.

Enfant de 7 ans; ulcération, par carie, du frontal droit. Au fond de l'ulcération, on aperçoit la dure-mère et les circonvolutions cérébrales sous-jacentes baignées de pus. Le petit malade ne présentait aucun trouble appréciable de la motilité ni de la sensibilité. Mort de pneumonie caséeuse.

Autopsie. — Ramollissement de la partie antérieure du lobe frontal droit, ayant détruit, sur une étendue de 15 millimètres, l'écorce des première et deuxième circonvolutions frontales et atteignant un peu celle de la troisième. Cervelet mou et congestionné (Petrina, *Ueber Sensibilitäts-störungen*, etc., Prague, 1881, Obs. 7, p. 18).

Obs. 12. — Cancer du frontal propagé au cerveau Absence de paralysie.

Femme, 74 ans, atteinte d'un cancroïde qui avait détruit tout l'os frontal droit, l'os malaire, la racine du nez, la moitié du temporal. L'œil droit avait absolument disparu. Mort sans avoir présenté d'autres troubles nerveux que, dans les derniers jours, des douleurs très fortes vers l'occipital droit.

Autopsie. — Destruction d'une grande partie des trois circonvolutions frontales droites, sauf le pied de la troisième. Destruction partielle des deux premières circonvolutions frontales du côté gauche (Chevalier, *Bull. de la Soc. d'Anat. et de Physiol. de Bordeaux.* Séance du 6 octobre 1885. T. VI, p. 198).

Obs. 13. — Cancer encéphaloïde du front propagé au lobe frontal droit. Absence de paralysie.

Femme, 62 ans, atteinte d'un cancer encéphaloïde ulcéré de la peau du front. L'extirpation du néoplasme est bientôt suivie de récidive. La malade meurt après un coma prolongé sans avoir présenté de symptômes paralytiques.

Autopsie. — L'ulcération a perforé le frontal droit dans une étendue de 5 centimètres environ. La dure-mère est ulcérée dans une étendue égale. Au-dessous, la tumeur a pénétré dans le lobe droit du cerveau, et détruit la substance cérébrale jusque vers la partie moyenne des circonvolutions frontales (Auché, *Bull. de la Soc. d'Anat. et de Physiol. de Bordeaux*, 2 mars 1886. T. VII, p. 70).

Obs. 14. — Ramollissement de la face antéro-interne des deux hémisphères, sans paralysie (fig. 5).

Homme, 25 ans, atteint de tuberculose pulmonaire et de mal de Pott. Pas de troubles de la sensibilité, ni de la motilité.

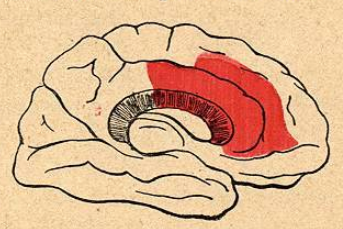

Fig. 5.

Autopsie. — Ramollissement, par oblitération des artères cérébrales antérieures, de la face interne des deux lobes frontaux jusqu'au voisinage immédiat du lobule paracentral (Picot, *Gaz. hebd. de la Soc. méd. de Bordeaux*, 1881. p. 541).

B. EXEMPLES DE LÉSIONS DESTRUCTIVES DES LOBES TEMPORO-SPHÉNOIDAUX, SANS PARALYSIES MOTRICES.

Obs. 15. — Ramollissement latent du lobe temporal droit (fig. 6).

Fig. 6.

Femme, 81 ans, atteinte de squirrhe atrophique du sein et de démence sénile. Pas de paralysie de la face ni des membres.

Autopsie. — Oblitération de l'artère cérébrale postérieure ; ramollissement celluleux, jaunâtre, évidemment très ancien, siégeant sur les deuxième et troisième circonvolutions temporales droites, dont il ne reste

que l'extrémité la plus antérieure. Pas de dégénération secondaire (Charcot et Pitres, Ier *Mémoire*. Obs. 11).

Obs. 16. — **Ramollissement latent du lobe temporal droit.**

Femme, morte à la Salpêtrière d'une affection chirurgicale et ayant joui, jusqu'à son dernier jour, de la pleine liberté de ses mouvements.

Autopsie. — Oblitération de l'artère cérébrale postérieure droite. Ramollissement ancien des deuxième et troisième circonvolutions temporales correspondantes (Sabourin, cité Charcot et Pitres, Ier *Mémoire*, p. 12).

Obs. 17. — **Ramollissement cortical des deux lobes temporaux, sans paralysie** (fig. 7).

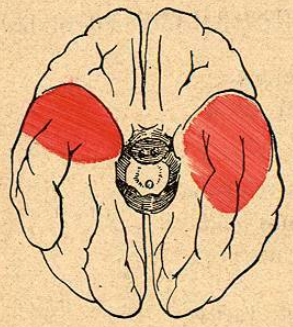

Fig. 7.

Idiot, mort dans le service de M. Voisin, sans avoir présenté de paralysie motrice.

Autopsie. — Méningite chronique et ramollissement cortical des deux lobes temporaux, qui sont presque complètement désorganisés. La lésion est plus étendue à gauche qu'à droite (Voisin, cité par de Boyer, *Th. de doct.*, Paris 1879. Obs. 15, p. 51).

Obs. 18. — **Contusion du lobe temporal. Pas de paralysie.**

Homme. Fracture du crâne le 8 mai 1876. Pas de paralysie motrice. Mort le 11.

Autopsie. — Contusion au troisième degré commençant à un centimètre en arrière du sommet du lobe temporal et occupant les circonvolutions externes et moyennes de ce lobe, dans une étendue de 5 centimètres d'avant en arrière (Herpin, *Bull. de la Soc. Anat.*, mai 1876).

Obs. 19. — **Lésion très étendue du lobe temporal, sans troubles du mouvement.**

Homme, 20 ans, se tire un coup de revolver dans l'oreille droite, le 3 juin à huit heures du matin. A dix heures, on le porte à l'hôpital. Il se plaint de douleurs très violentes dans la tête. Aucune paralysie ni faciale, ni autre : tous les membres sont parfaitement libres. Aucun trouble de la sensibilité cutanée; l'ouïe est abolie du côté droit. Mort le 5 juin.

Autopsie. — Fracture comminutive du rocher. La balle est appliquée contre la face antérieure de cet os, sous la dure-mère. Celle-ci est déchirée, et, à ce niveau, il y a un épanchement de sang dans la fosse sphénoïdale. La partie inférieure du lobe temporal est dans un état d'attrition complète; les circonvolutions en sont réduites en bouillie (Variot, *Soc. de Biol.*, juin 1879).

Obs. 20. — **Plaie du lobe temporal droit, sans paralysie** (fig. 8).

Un soldat de 22 ans reçoit, le 2 mai 1882, deux coups de *quillon* de baïonnette sur la partie latérale