droite du crâne. Fracture avec enfoncement de la région temporale correspondante. Perte de connaissance pendant trois heures, puis céphalalgie assez modérée. Mort d'érysipèle le 13 sans qu'on ait jamais noté le moindre trouble de la motilité ou de la sensibilité.



Fig 8.

Autopsie. — A la partie inférieure et antérieure du lobe sphénoïdal droit existe une plaie profonde, qui a détruit près de la moitié antérieure de ce lobe (Morache, *Soc. d'Anat. et de Physiol. de Bordeaux*, 16 mai 1882).

Obs. 21. — **Corps étranger logé dans le lobe temporal gauche. Absence de paralysie.**

Homme, 20 ans, atteint au côté gauche de la tête par un fragment de fer de 1 pouce de long sur 3/4 de pouce de diamètre, provenant de l'éclatement d'un canon. Une tentative faite pour extraire le corps étranger ne fut pas suivie de succès. Le malade guérit, reprit son travail et pendant quatre mois et demi il ne présenta aucun autre symptôme qu'une certaine surdité. Après une bamboche, il fut pris tout à coup d'un violent mal de tête et mourut en trois heures.

Autopsie. — On trouva le corps étranger entouré d'une membrane pyogénique, dans la partie antéro-inférieure du lobe temporal gauche, au voisinage de la scissure de Sylvius (G. Brun, cité par Allen Starr, *Am. Journ. of the med. Sc.*, April 1884, p. 383).

Obs. 22. — **Encéphalite suppurée du lobe temporal gauche. Absence de paralysie.**

Femme, 36 ans, otite interne purulente ancienne. Entrée

à l'hôpital dans un état de somnolence et d'hébétude qui ne permet pas d'obtenir d'elle des renseignements sur le début de sa maladie. Aucune paralysie de la motilité. Elle a pu se mettre au lit toute seule. Elle porte les mains à sa tête, etc. Sensibilité conservée. Céphalée intense.

Autopsie. — Carie du rocher; méningite purulente de la base. La surface du lobe sphénoïdal gauche est de couleur verdâtre. Au centre de ce lobe, existe un abcès volumineux rempli d'un pus extrêmement fétide qui s'est ouvert une issue dans le ventricule latéral sur un trajet fistuleux (Verdalle-Prioleau, *Journ. de Méd. de Bordeaux*, 2 juillet 1882, p. 539).

Obs. 23. — **Encéphalite suppurée du lobe temporo-sphénoïdal droit, sans paralysie.**

Homme, 25 ans, atteint d'otite moyenne chronique qui devint le point de départ d'accidents cérébraux mortels : céphalée, vomissements, fièvre, constipation, ralentissement du pouls. Pendant la maladie qui dura quatorze semaines, on ne constata aucun trouble de la sensibilité ni de la motilité.

Autopsie. — Abcès situé au-dessus de la portion pétreuse de l'os temporal droit. La substance cérébrale voisine était le siège d'un ramollissement blanc qui s'étendait presque jusqu'à l'extrémité postérieure de l'hémisphère (E. H. Clarke, cité par Allen Starr, *Amer. Journ. of Med. Sc.*, April 1884, p. 382).

Obs. 24. — **Tumeur glio-sarcomateuse du lobe temporo-sphénoïdal gauche. Absence de symptômes moteurs.**

Femme, 80 ans, atteinte de démence paisible. Motilité conservée intacte jusqu'à la mort.

Autopsie. — Tumeur, du volume d'une petite pomme, adhérente à la dure-mère et s'enfonçant dans le lobe temporo-sphénoïdal gauche où elle s'est creusé une loge dont les parois sont formées par de la substance cérébrale ramollie. Au-dessus de cette cavité existent deux petits foyers hémorrhagiques gros comme des noisettes (Ringrose Atkins, *Brit. Med. Journ.*, p. 640, Obs. 1).

C. EXEMPLES DE LÉSIONS DESTRUCTIVES DES LOBES OCCIPITAUX, SANS PARALYSIES MOTRICES.

Obs. 25. — **Ramollissement latent des lobes occipitaux** (fig. 9).

Femme, 83 ans, démente, morte à la Salpêtrière sans avoir présenté de paralysie.

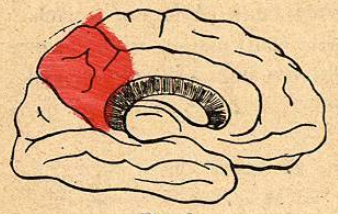

Fig. 9.

Autopsie. — Plaque jaune ancienne sur la convexité du lobe postérieur droit. Une autre plaque jaune a détruit le lobule carré gauche (Charcot et Pitres, 1er *Mémoire*, Obs. 3).

Obs. 26. — **Ramollissement latent du lobe occipital.**

Femme n'ayant présenté de son vivant aucune paralysie.

Autopsie. — Large plaque jaune occupant la place du lobule cunéiforme et des deux tiers postérieurs du lobule carré (Sabourin, cité par Charcot et Pitres, 1er *Mémoire*, p. 13).

Obs. 27. — **Ramollissement latent du lobule lingual.**

Homme mort dans le service de M. Bouchard, à Bicêtre, en décembre 1877. Pas de paralysie ni de troubles de la sensibilité.

Autopsie. — Plaque jaune ancienne sur le lobule lingual du côté droit (de Boyer, *Th. doct.*, 1879, Obs, 21, p. 52).

Obs. 28. — **Ramollissement latent du lobe occipital droit** (fig. 10).

Homme, 82 ans, mort d'ostéomalacie sénile, sans paralysie ni troubles cérébraux.

Autopsie. — Large plaque jaune occupant la face interne de l'hémisphère droit, et comprenant la moitié postérieure de l'avant-coin (lobule carré), tout le coin et les circonvolutions occipitales externes. L'altération s'étend sur la face externe de l'hémisphère où elle détruit les circonvolutions situées en arrière de la scissure antéro-pariétale (de Boyer, *Th. doct.*, 1878, Obs. 31, p. 58).

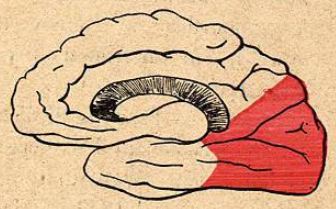

Fig. 10

Obs. 29. — **Méningo-encéphalite du lobe occipital droit, sans paralysie.**

Homme, 53 ans, entré à l'hôpital pour une faiblesse générale et des troubles de la vision survenus à la suite d'une chute dans un escalier, qui a eu lieu six mois auparavant. Il n'existe aucun

trouble de la motilité. La sensibilité cutanée est normale. Mort de pneumonie.

Autopsie. — Fissure du crâne à droite de la suture lambdoïde. Méninges injectées. Pie-mère adhérente au lobe occipital droit dont les circonvolutions, ramollies par places, sont recouvertes par une nappe néo-membraneuse de couleur brunâtre (Petrina, *Sensibilitäts störungen bei Hirnrinden läsionen*, Prague, 1881, Obs. 23, p. 21).

Obs. 30. — Méningo-encéphalite suppurée du lobe occipital gauche, sans paralysie.

Homme, 35 ans, frappé par une balle dans la région occipitale le 13 août. Il ne perdit pas connaissance, et quelques heures après il était capable de marcher. Pendant les jours suivants il put vaquer à ses affaires, ne se plaignant que de lourdeur de tête et de troubles de la vue. Le 7 septembre il eut un frisson suivi de céphalée occipitale et de délire. Mort le 14.

Autopsie. — Fracture de l'occipital; méningite consécutive. Abcès contenant deux onces de pus enveloppant le lobe occipital gauche (Waren, cité par Allen Starr, *Amer. Journ. of Med. Sc.*, April 1884, p. 386).

Obs. 31. — Balle logée dans le lobe occipital gauche, sans paralysie

Enfant de 7 ans, blessé par un coup de feu à la partie postérieure de la tête. Il mourut six mois après d'une fièvre scarlatine, sans avoir jamais présenté de symptômes cérébraux.

Autopsie. — La balle avait traversé le lobe postérieur droit, au voisinage de sa jonction avec le lobe moyen et pénétré dans le lobe postérieur gauche dans lequel elle fut

trouvée logée dans la substance cérébrale (Hutchinson, cité par Allen Starr, *Amer. Journ. of Med Sc.*, April 1884, p. 385).

D. EXEMPLES DE LÉSIONS DESTRUCTIVES DES LOBES PARIÉTAUX SANS PARALYSIES MOTRICES.

Obs. 32. — Ramollissement latent du lobule du pli courbe gauche.

Femme, 75 ans, morte de broncho-pneumonie. Elle était à l'hôpital depuis quatre ans et n'avait jamais présenté la moindre paralysie.

Autopsie. — Foyer superficiel de ramollissement triangulaire, longeant la portion verticale de la scissure parallèle gauche et détruisant le pli courbe (Estorc, *Montpellier médical*, février 1881, Obs. 4, p. 138).

Obs. 33. — Ramollissement latent du lobe pariétal inférieur droit.

Homme, 81 ans, démence sénile, sans troubles de la motilité ni de la sensibilité. Mort de pneumonie.

Autopsie. — Ramollissement cortical de la région du pli courbe droit. Un foyer linéaire ocreux se trouve de chaque côté à la face externe du noyau lenticulaire (Blaise, *Gaz. hebd. des Sc. méd. de Montpellier*, 1882, p. 436).

Obs. 34. — Ramollissement du lobule du pli courbe et de la première circonvolution temporale, sans paralysie.

Femme, 70 ans, gâteuse, radoteuse, morte de pneumonie sans avoir jamais présenté le moindre signe de paralysie.

Autopsie. — Sur l'hémisphère gauche, deux foyers de ramollissement. Le premier siège sur le lobule du pli courbe; le second, plus étendu, est situé à l'extrémité postérieure de la première circonvolution temporale, dans l'angle qui sépare les branches ascendante et horizontale de la scissure parallèlle (Estorc, *Montpellier médical*, octobre 1881, Obs. 8, p. 322).

Obs. 35. — **Ramollissement du lobule pariétal inférieur et des circonvolutions sphénoïdales voisines, sans paralysie** (fig. 11).

Homme, 59 ans, mort de gangrène spontanée sans avoir jamais présenté de paralysie.

Autopsie. — Ramollissement cortical ancien, à fond jaunâtre, anfractueux, occupant tout le lobule pariétal inférieur depuis son pied jusqu'à l'origine des circonvolutions occipitales et s'étendant au tiers postérieur des première et deuxième circonvolutions sphénoïdales. Pas traces de dégénération secondaire, même à l'examen microscopique de la moelle (A. Pitres, *Progrès médical*, 1880, p. 643).

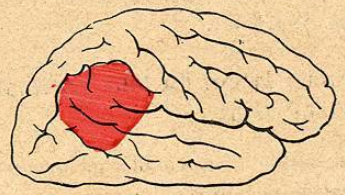

Fig. 11.

Obs. 36. — **Abcès du lobe pariétal droit, sans paralysie.**

Enfant de 12 ans, tombe sur un clou qui pénètre dans le pariétal gauche à une profondeur de un pouce et demi.

L'enfant revient à pied chez lui et pendant trois semaines présente des symptômes d'encéphalite. Puis il guérit et durant trois mois il jouit d'une santé parfaite. Il est alors atteint de céphalée violente et meurt en trois jours.

Autopsie. — Ramollissement crémeux et presque diffluent de la région pariétale de l'hémisphère droit, dans laquelle on trouve un abcès contenant quatre onces de pus (Downs, cité par Allen Starr, *Amer. Journ. of Medic. Science*, April 1884, p. 390).

E. EXEMPLES DE LÉSIONS DESTRUCTIVES DES LOBULES DE L'INSULA, SANS PARALYSIES MOTRICES[1].

Obs. 37. — **Ramollissement latent de la moitié postérieure de l'insula de Reil, du lobule pariétal inférieur, du pli courbe et des deux premières circonvolutions temporales du côté droit. Absence de paralysie** (fig. 12).

Femme, 76 ans, entrée à l'infirmerie de la Salpêtrière pour une pneumonie, le 5 mai 1876. Avant cette maladie elle se levait tous les jours, et marchait seule sans aucune difficulté. Pendant son séjour dans la salle, on a constaté qu'elle n'avait pas de paralysie faciale et qu'elle serrait également fort des deux mains. Morte le 6.

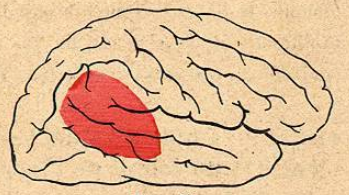

Fig. 12.

[1] Les lésions isolées et purement corticales du lobule de l'insule sont tellement rares que nous n'en connaissons pas un seul exemple précis. C'est pourquoi les observations suivantes se rapportent à des cas dans lesquels les lésions atteignaient à la fois le lobule de l'insule et d'autres parties de la zone latente des circonvolutions.

Autopsie. — Large foyer de ramollissement celluleux ancien, ayant détruit la moitié postérieure des circonvolutions en éventail de l'insula de Reil, les deux tiers postérieurs du lobule pariétal inférieur (y compris le pli courbe) et la moitié postérieure des deux premières circonvolutions temporales du côté droit. Pas traces de dégénération secondaire (Charcot et Pitres, 1er *Mémoire*, Obs. 1).

Obs. 38. — **Ramollissement du lobule de l'insula et de la troisième circonvolution frontale gauche. — Aphasie sans paralysie.**

Homme, 33 ans, éprouve dans le cours d'une tuberculose pulmonaire chronique une céphalalgie frontale opiniâtre et, quelques jours après, devient aphasique. Tous les mouvements des membres et de la face sont conservés. Mort une semaine après.

Autopsie. — Congestion méningée intense. Granulations tuberculeuses disséminées le long des vaisseaux. Masse caséeuse adhérente aux méninges et à la substance grise corticale, ayant détruit presque complètement le quart postérieur de la troisième circonvolution frontale gauche. Ramollissement superficiel de la substance grise de l'insula (Bernheim, *Rév. méd. de l'Est*, 1878).

Obs. 39. — **Aphasie sans hémiplégie. — Ramollissement du lobule de l'insula et d'une grande partie du lobe sphéno-occipital gauche.**

Femme, 68 ans, frappée d'apoplexie avec perte de connaissance le 15 septembre 1884. Revenue à elle, elle est incapable de parler. Pas de traces de paralysie motrice. Hémianesthésie du côté gauche. Mort le 10 février 1885.

Autopsie. — Ramollissement jaunâtre, ancien, du lobule

de l'insula, des lobules pariétaux des deux premières circonvolutions temporales dans leurs trois quarts postérieurs et des trois circonvolutions occipitales externes (Perret, *Lyon médical*, 1886).

Nous pourrions allonger démesurément cette liste de faits négatifs. Cela nous paraît inutile. Les exemples que nous venons de rapporter suffisent pour démontrer qu'une grande partie des circonvolutions cérébrales peut être détruite par des ramollissements, rongée par des néoplasmes, irritée par des corps étrangers, broyée par des traumatismes, sans qu'il en résulte aucun phénomène paralytique ou convulsif. Nous verrons bientôt qu'il en est tout autrement quand les lésions portent sur d'autres parties des circonvolutions. Mais fixons auparavant les limites de la zone latente. Elle

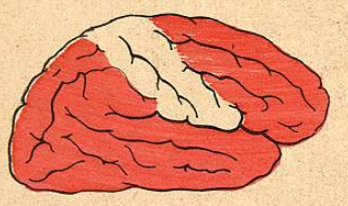

Fig. 13.

Fig. 14.

occupe, ainsi que cela est indiqué sur les figures 13 et 14, une aire très étendue. Elle comprend en avant, tout le lobe préfrontal, c'est-à-dire les trois premières circonvolutions frontales jusqu'à leurs pieds; en arrière, elle s'étend depuis les pieds des lobules pariétaux supé-

rieurs et inférieurs jusqu'à la pointe du lobe occipital : en bas, elle occupe tout le lobe temporo-sphénoïdal, y compris le lobube de l'insula. Les seules parties de l'écorce cérébrale qui ne soient pas comprises dans la zone latente sont donc les deux circonvolutions qui bordent le sillon de Rolando, c'est-à-dire la frontale et la pariétale ascendantes et les deux replis qui les relient l'une à l'autre, c'est-à-dire le lobule paracentral et l'opercule rolandique.

Pour si étendue que soit une lésion cérébrale, tant qu'elle respecte les circonvolutions de la région Rolandique et les faisceaux blancs qui les relient aux parties centrales des hémisphères, elle ne donne pas lieu à des troubles du mouvement. Dans le cas suivant, où une encéphalite, développée probablement pendant la vie intra-utérine, avait détruit la presque totalité de la zone latente des deux côtés, en épargnant les circonvolutions rolandiques, le sujet, complètement idiot, ne présentait aucun trouble de la motilité.

Obs. 40. — **Idiotie symptomatique de lésions anciennes et très étendues du cerveau. — Absence de paralysie.**

Enfant, 5 ans, idiot et gâteux, mais ayant pu marcher et courir seul depuis l'âge de 4 ans. Il saisit tout ce qui se trouve à sa portée, le jette et le brise. Il peut porter les aliments à sa bouche, se gratter la tête. Il s'égratigne même souvent le visage et les oreilles. Il cherche à griffer dès qu'on le touche.

Autopsie. — Pseudo-kystes, restes de foyers d'encéphalite, développés probablement pendant la vie intra-utérine, et ayant détruit, de chaque côté, la plus grande partie des deuxième et troisième circonvolutions frontales, une portion du lobule pariétal inférieur, le lobule de l'insula et la totalité du lobe sphéno-occipital. Au milieu de cette désorganisation presque générale du cerveau, les circonvolutions frontale et pariétale ascendantes sont normales ainsi que le lobule paracentral. La protubérance et le bulbe n'offrent rien de particulier à l'œil nu (Bourneville et Bricon, *Bull. Soc. Anat.*, 2 avril 1886, p. 206).

Dans son ouvrage sur la localisation des fonctions cérébrales chez l'homme, M. Exner soutient que la zone dite latente des circonvolutions n'est pas égale sur les deux hémisphères. A son avis, celle du côté droit est plus étendue que celle du côté gauche. Les faits anatomo-cliniques ne nous paraissent pas justifier cette opinion. Au point de vue des fonctions motrices, les deux hémisphères, doivent ce nous semble, être considérées comme symétriques.

Avant de terminer ce qui a trait à l'étude de la zone latente des circonvolutions cérébrales, il importe de signaler que les lésions destructives même très étendues de cette zone ne donnent jamais lieu à des dégénérations secondaires descendantes du faisceau pyramidal. Les observations 15, 35, 37 et 40, où la moelle a été spécialement examinée, sont très démonstratives sur ce point.