CHAPITRE III

DES HÉMIPLÉGIES TOTALES PROVOQUÉES PAR DES LÉSIONS TRÈS ÉTENDUES DE LA ZONE MOTRICE CORTICALE

L'étude des faits négatifs nous a conduits à restreindre, par exclusion, l'aire de la zone motrice corticale du cerveau de l'homme, aux seules circonvolutions de la région rolandique. Celle des faits positifs va nous apprendre que les lésions de cette région se traduisent toujours par des symptômes moteurs dont la physiologie expérimentale permet de comprendre la production et les différentes combinaisons.

On sait que, chez les animaux supérieurs, la zone motrice corticale n'est pas un organe simple. Elle est formée par la juxtaposition de plusieurs centres distincts ou jouissant tout au moins, les uns vis-à-vis des autres, d'une indépendance assez complète pour que leur action puisse être sollicitée isolément par des excitations électriques suffisamment limitées et que leur destruction détermine des paralysies des groupes musculaires commandés par eux, sans porter atteinte à la motilité des muscles voisins.

Les choses paraissent se passer de même chez l'homme. Toute lésion destructive de la zone motrice produit, du côté opposé du corps, des paralysies dont la distribution et l'extension varient avec le siège et l'étendue des lésions provocatrices.

A ce point de vue, il convient de diviser les faits cliniques en trois groupes, comprenant : 1° les cas d'hémiplégies totales; 2° les cas de monoplégies associées; 3° les cas de monoplégies pures, et d'étudier successivement la topographie des lésions qui correspondent à chacune de ces formes de paralysies.

Occupons-nous tout d'abord des hémiplégies totales.

Lorsqu'une lésion corticale détruit, en totalité ou dans une grande étendue, la région rolandique des circonvolutions, elle se traduit cliniquement par une *hémiplégie totale et complète* du côté opposé du corps, c'est-à-dire par une hémiplégie frappant à la fois le membre supérieur, le membre inférieur et les muscles de la face qui sont habituellement atteints dans l'hémiplégie vulgaire.

Si la lésion se produit soudainement, comme par exemple dans les cas d'embolie des branches corticales de la sylvienne, le début de l'hémiplégie est brusque et la paralysie occupe, dès le premier jour, tout le côté opposé du corps. Si elle se constitue progressivement la paralysie s'établit, elle aussi, peu à peu, la face, le membre supérieur, le membre inférieur devenant suc-

cessivement inertes à mesure que leurs centres respectifs sont détruits.

Quel qu'ait été son mode de début, l'hémiplégie corticale est habituellement *flaccide* pendant les premiers jours ou les premières semaines de son existence; quelquefois cependant on observe de la *contracture primitive* des muscles paralysés. Plus tard, elle s'accompagne d'*exagération des réflexes rotuliens* et de *contracture tardive permanente* liée au développement d'une dégénération secondaire systématique du faisceau pyramidal.

Plusieurs auteurs, se fondant sur des analogies tirées de la physiologie expérimentale, ont cru pouvoir soutenir que les paralysies d'origine corticale avaient pour caractère essentiel d'être incomplètes, fugaces, variables dans leur intensité et susceptibles d'une guérison rapide. Les faits pathologiques ne confirment pas ces opinions. La destruction de la région rolandique, chez l'homme, est toujours suivie d'une *hémiplégie permanente* du côté opposé du corps.

Les hémiplégies d'origine corticale sont parfois précédées ou accompagnées de contracture primitive, de convulsions épileptiformes à type Bravais-Jacksonien, de troubles de la sensibilité cutanée ou musculaire ou d'affaiblissement des facultés intellectuelles. Mais ces symptômes ne sont pas nécessairement associés aux phénomènes paralytiques. Leur présence est accidentelle. La paralysie *motrice* est la seule manifestation

clinique constante des lésions destructives des circonvolutions rolandiques.

Les exemples suivants permettront de saisir les rapports des lésions aux symptômes dans les cas d'hémiplégies totales causées par des destructions massives de l'écorce cérébrale. On y trouvera des observations d'hémiplégies récentes, avec ou sans contracture primitive, à début subit ou progressif. On y trouvera également des exemples d'hémiplégies anciennes accompagnées de contracture tardive permanente des membres paralysés.

Disons, une fois pour toutes, que, sauf indications contraires, la capsule interne et les noyaux centraux étaient absolument sains dans toutes les observations que nous résumerons désormais, aussi bien dans ce chapitre que dans les suivants :

Obs. 41. — **Hémiplégie gauche flaccide. Ramollissement du domaine cortical de la sylvienne droite** (fig. 15).

Femme, 77 ans, frappée le 7 mars d'un étourdissement suivi d'hémiplégie gauche totale (face et membres) et complète. Les membres paralysés ont perdu leur tonicité. Les paupières sont fermées, à gauche un peu moins qu'à droite. Quand on les soulève, on constate que l'œil droit est dirigé en avant et l'œil gauche vers

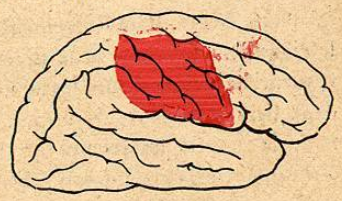

Fig. 15.

la droite. Papilles inégales, D > G. Sensibilité au pincement conservée. Mort le 11.

Autopsie. — Oblitération des deuxième et troisième branches corticales de la sylvienne droite. Ramollissement des deux tiers inférieurs des circonvolutions ascendantes et des parties contiguës, notamment du pied de la deuxième frontale et du lobule pariétal inférieur (Charcot et Pitres, 1er *Mémoire*. Obs. 6).

Obs. 42. — **Hémiplégie gauche. Ramollissement cortical étendu en arrière du sillon de Rolando** (fig. 16).

Femme, 70 ans, frappée d'hémiplégie gauche, sans perte de connaissance, le 26 mai. L'hémiplégie porte sur la face et les membres. Ceux-ci sont flasques et inertes. Sensibilité conservée. Déviation conjuguée de la tête et des yeux vers la droite. Mort le 27.

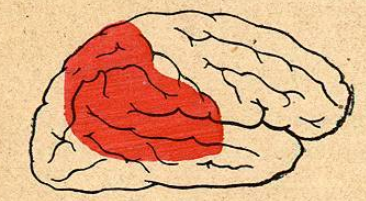

Fig. 16.

Autopsie. — Oblitération des deux branches postérieures de l'artère sylvienne droite. Ramollissement mou, blanchâtre, occupant le cinquième inférieur et le tiers supérieur de la circonvolution pariétale ascendante, les lobules pariétaux en totalité, les deux tiers postérieurs de la première circonvolution temporale, la moitié postérieure du lobule de l'insula. Noyaux centraux et capsule interne sains (Charcot et Pitres, 1er *Mémoire*. Obs. 7).

Obs. 43. — **Hémiplégie gauche complète. Ramollissement de la moitié inférieure des circonvolutions ascendantes et du lobule de l'insula.**

Femme, 19 ans, atteinte de phtisie pulmonaire. Un matin, elle se réveille avec une hémiplégie gauche complète. Paralysie faciale gauche; pointe de la langue déviée vers la droite; paupière supérieure gauche légèrement abaissée; un peu de strabisme interne de l'œil gauche avec rétrécissement pupillaire très prononcé. Légère contracture des membres paralysés. Mort sept jours après le début de l'hémiplégie.

Autopsie. — Oblitération de l'artère sylvienne droite à 3 centimètres de son origine, au delà, par conséquent, de la naissance des branches centrales. Vaste ramollissement cortical occupant tout le lobule de l'insula et la moitié inférieure des circonvolutions frontale et pariétale ascendantes (Desnos, *Soc. Anat.*, 17 juin 1880).

Obs. 44. — **Hémiplégie gauche. Ramollissement cortical de l'hémisphère droit.**

Femme, 82 ans, hémiplégie gauche, surtout accentuée à la face et au membre supérieur. Le membre inférieur gauche, quoique beaucoup plus faible que le droit, est encore capable de mouvements assez étendus. Les membres paralysés ont une certaine rigidité. Affaiblissement très marqué de la sensibilité générale et du sens musculaire dans tout le côté gauche du corps. Mort, sept jours après le début de l'hémiplégie.

Autopsie. — Vaste ramollissement de l'hémisphère droit occupant toute la circonvolution pariétale ascendante, les deux lobules pariétaux et tout le lobe sphéno-occipital, sauf

la circonvolution de l'hippocampe (Ballet, *Th. doct.*, 1881, p. 188).

Obs. 45. — **Hémiplégie droite. Ramollissement du lobe fronto-pariétal gauche.**

Femme, 84 ans, frappée d'apoplexie le 19 septembre. Hémiplégie droite totale (face et membres) avec flaccidité des muscles paralysés. Hyperesthésie du côté droit. Mort le 27.

Autopsie. — Ramollissement cortical de l'hémisphère gauche, occupant les trois quarts inférieurs de la frontale ascendante, toute la troisième frontale, une partie des pieds des première et deuxième frontales, et les deux digitations antérieures du lobule de l'insula (Ballet, *Th. doct.*, Paris, 1881, p. 172).

Obs. 46. — **Hémiplégie droite. Ramollissement des trois quarts inférieurs de la pariétale ascendante gauche** (fig. 17).

Homme, 65 ans, hémiplégie droite totale (face et membres) relativement plus marquée au membre supérieur qu'au membre inférieur. Sensibilité intacte; intelligence conservée. Mort, quatorze jours après le début.

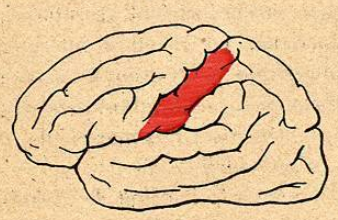

Fig. 17.

Autopsie. — Ramollissement rouge, récent, exactement limité aux trois quarts inférieurs de la circonvolution pariétale ascendante gauche. Sur l'hémisphère droit, on trouve un ramollissement, récent aussi, du lobule carré, n'atteignant

pas le lobule paracentral, qui ne s'était révélé pendant la vie par aucun symptôme (Picot, *Gaz. hebd. des sciences méd. de Bordeaux*, 15 janvier 1885, p. 103).

Obs. 47. — **Hémiplégie droite. Ramollissement très étendu de la région rolandique gauche.**

Femme, 61 ans, frappée d'hémiplégie droite totale (face et membres), avec aphasie.

Autopsie. — Vaste ramollissement occupant la frontale ascendante dans toute sa longueur, la partie antérieure de la pariétale ascendante, la première sphénoïdale et la partie postérieure des deuxième et troisième frontales du côté gauche (Dreyfus, *Bull. Soc. Anat.*, octobre 1876).

Obs. 48. — **Hémiplégie droite totale. Ramollissement très étendu de la zone motrice gauche.**

Femme, 68 ans, frappée subitement d'une hémiplégie droite totale (membres, face et langue). Dilatation de la pupille gauche. Rougeur très marquée de la moitié gauche de la face.

Autopsie. — Oblitération de la division moyenne de l'artère sylvienne gauche (artère pariétale antérieure de Duret). Ramollissement diffluent de la pariétale ascendante à sa partie inférieure. Le ramollissement s'étend profondément dans le centre ovale, sans atteindre la région capsulaire (Ringrose Atkins, *Brit. med. Journ.*, mai 1878).

Obs. 49. — **Hémiplégie droite totale, à début progressif. Méningite tuberculeuse avec lésions corticales de la zone motrice gauche.**

Homme, 30 ans, hémiplégie progressive débutant par le bras droit et gagnant peu à peu la moitié droite de la face et

le membre inférieur droit. De temps en temps, la jambe droite, seule ou en même temps que la main du même côté, est le siège de secousses ou de tremblements convulsifs.

Autopsie. — Méningite tuberculeuse avec adhérences des méninges et ramollissement cortical au niveau des circonvolutions ascendantes et du lobule paracentral du côté gauche (Ch. K. Mills, *Brain*, 1880, p. 554).

Obs. 50. — **Hémiplégie gauche. Abcès de la pariétale ascendante droite.**

Homme, 34 ans, sujet à des maux de tête, est pris brusquement d'une faiblesse de la jambe gauche. Perte de connaissance. Quand il revient à lui, il est paralysé de tout le côté droit. L'hémiplégie est flasque. Elle est complète aux membres, peu marquée à la face. Sensibilité conservée. Mort dix jours après l'ictus initial.

Autopsie. — Tuméfaction de la moitié supérieure de la pariétale ascendante dans laquelle se trouve un abcès du volume d'un œuf de poule rempli de pus vert, bien lié. La substance grise corticale est très altérée au niveau de la poche purulente. Le lobule paracentral est respecté. Il n'y a de détruit que la moitié supérieure de la pariétale ascendante et une partie du lobule pariétal supérieur (Bouisson, *Soc. Anat.*, avril 1889, p. 337).

Obs. 51. — **Hémiplégie droite à début progressif. Tumeur de la région rolandique.**

Homme, 57 ans, hémiplégie droite à début lent et progressif. Le malade s'aperçut tout d'abord qu'il ne pouvait plus remuer aussi facilement que d'habitude les doigts de la main droite. Quelques jours après, il remarqua que la

jambe du même côté ne pouvait plus le soutenir. Plus tard les symptômes paralytiques s'accentuèrent, puis le malade commença à bredouiller, finalement il devint hémiplégique total et perdit complètement l'usage de la parole.

Autopsie. — Dans l'hémisphère gauche, au-dessous de la circonvolution frontale ascendante et coiffée pour ainsi dire par cette circonvolution déplissée et ramollie, existe une tumeur, du volume d'une grosse orange, qui refoule en arrière la circonvolution pariétale ascendante et en avant les circonvolutions frontales antéro-postérieures, particulièrement la circonvolution de Broca (Duvernoy, *Bull. Soc. Anat.* 1879, p. 243).

Obs. 52. — **Hémiplégie droite à début progressif Ramollissement cortical de la région rolandique gauche** (fig. 18).

Femme, 61 ans, concierge, d'une bonne santé habituelle. Le 8 février 1862 elle s'aperçut tout à coup qu'elle ne pouvait plus lever le bras pour tirer le cordon. Le lendemain elle était paralysée de tout le côté droit mais parlait encore naturellement. La parole n'est devenue embarrassée que dans le cours de la semaine suivante. En juillet hémiplégie totale et complète, aphasie. Contracture secondaire très marquée des membres paralysés. Trépidation épileptoïde du pied droit. Sensibilité émoussée du côté droit. Mort le 16 janvier 1863.

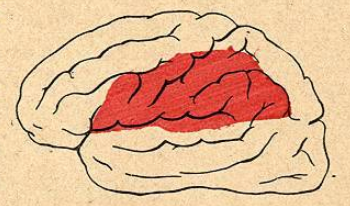

Fig. 18.

Autopsie. — Grande plaque de ramollissement jaune,