celluleux, superficiel, qui atteint le pied de la troisième circonvolution frontale, les circonvolutions frontale et pariétale ascendantes dans toute leur étendue, les deux digitations postérieures de l'insula de Reil et le lobule pariétal inférieur. Corps opto-strié sain. Dégénération secondaire du faisceau pyramidal (Charcot et Pitres, 1er *Mémoire*. Obs. 9).

Obs. 53. — **Hémiplégie droite avec contracture secondaire. Ramollissement des régions motrices de l'écorce.**

Homme, 68 ans, frappé d'hémiplégie droite et d'aphasie en septembre 1878; mort en avril 1879. Paralysie complète avec contracture en demi-flexion des membres supérieurs droits; raideur moins marquée du membre inférieur; contracture des muscles du côté droit de la face. Aphasie.

Autopsie. — Ramollissement cortical occupant les deux tiers inférieurs des circonvolutions frontale et pariétale ascendantes, le pied de la troisième et toute la deuxième frontale du côté gauche. Quelques petits foyers se trouvent dans les circonvolutions occipitales. Asymétrie de la protubérance dont la moitié gauche est atrophiée. Moelle non examinée (Talamon, *Bull. Soc. Anat.*, 1879, p. 548).

Obs. 54. — **Hémiplégie droite ancienne. Contracture secondaire. Large plaque jaune des circonvolutions rolandiques du côté gauche** (fig. 19).

Femme, 74 ans, atteinte d'hémiplégie droite complète datant de six ans. Contracture permanente des membres paralysés. Sensibilité conservée. Mort d'une affection intercurrente.

Autopsie. — Large plaque jaune ayant détruit la circonvolution pariétale ascendante dans toute son étendue, les trois digitations postérieures de l'insula de Reil, la partie antérieure des lobules pariétaux supérieur et inférieur. La circonvolution frontale ascendante est amincie; la troisième frontale saine. Atrophie descendante du faisceau pyramidal (Charcot et Pitres, 1er *Mémoire*. Obs. 10).

Fig. 19.

Obs. 55. — **Hémiplégie gauche ancienne. Contracture secondaire. Ramollissement de la zone motrice du côté droit.**

Homme, 75 ans, hémiplégique gauche depuis cinq ans Contracture secondaire des membres paralysés, surtout du membre supérieur droit.

Autopsie. — Foyer de ramollissement, occupant les deux tiers inférieurs de la frontale ascendante droite et s'étendant, dans le centre ovale, au-dessous de la pariétale ascendante, jusqu'à la partie antérieure du lobule pariétal. Un autre foyer se trouve sur la moitié postérieure de la première sphénoïdale et la partie antérieure du pli courbe. Dégénérescence descendante du faisceau pyramidal (Blaise, *Gaz. hebd. Sc. méd. de Montpellier*, 1882, n° 40. Obs. 8, p. 472).

Obs. 56. — **Ramollissement cortical ancien. Hémiplégie avec contracture.**

Femme, 71 ans, hémiplégie gauche depuis huit ans; con-

tracture des membres paralysés; démence sénile; sensibilité intacte.

Autopsie. — Ramollissement ancien et peu profond des circonvolutions qui entourent le sommet de la scissure de Sylvius du côté droit, atteignant surtout la pariétale ascendante. Du côté gauche ramollissement de la tête du corps strié. Asymétrie de la protubérance dont la moitié droite est atrophiée (Phocas, *Bull. Soc. Anat.*, 19 mai 1882).

Obs. 57. — **Hémiplégie droite datant de vingt ans. Contracture secondaire. Destruction étendue de la zone motrice gauche. Dégénération descendante du faisceau pyramidal.**

Homme, 72 ans, atteint depuis vingt ans d'hémiplégie droite totale et complète avec aphasie et anesthésie très marquée au contact et à la douleur, de tout le côté paralysé. Exagération des réflexes. Contracture permanente et atrophie des membres de ce côté.

Autopsie. — Les deux circonvolutions centrales du côté gauche sont entièrement détruites par un ancien foyer hémorrhagique à tractus celluleux, dont les mailles, d'apparence conjonctive, sont remplies de sérosité. La lésion s'enfonce à une profondeur de trois quarts de pouce. Elle atteint le lobule de l'insula mais épargne les ganglions centraux. Dégénération descendante du faisceau pyramidal (Allen Starr, *Amer. Jour. of med. Sc.*, April 1884. Obs. 75).

Obs. 58. — **Hémiplégie droite ancienne avec aphasie. Ramollissement cortical de la troisième circonvolution frontale et d'une grande partie des circonvolutions ascendantes du côté gauche** (fig. 20, 21 et 22).

Femme, 73 ans, hémiplégique droite avec aphasie depuis

plusieurs années. Contracture secondaire prédominant dans le membre supérieur droit; les doigts sont si fortement fléchis dans la paume de la main qu'il est impossible de les redresser. La contracture est à peine appréciable dans le membre inférieur : la marche est assez facile.

Autopsie. — Large plaque de ramollissement jaune occupant le pied et la face supérieure de la troisième circonvo-

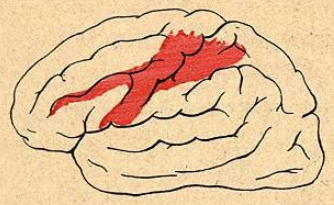

Fig. 20.

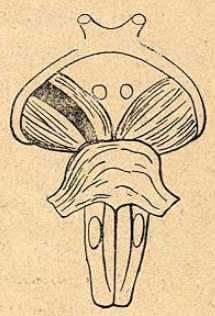

Fig. 21.

lution frontale, la moitié inférieure de la circonvolution frontale ascendante et le tiers moyen de la circonvolution pariétale ascendante. Sur les coupes méthodiques on voit que le ramollissement s'étend assez profondément dans le centre ovale, sans atteindre cependant la capsule interne ni les corps opto-striés. Il a détruit le faisceau pédiculo-frontal inférieur et les faisceaux frontaux et pariétaux moyens et inférieurs. Les faisceaux frontal supérieur et pariétal supérieur paraissent intacts.

Fig. 22.

Le pédoncule cérébral gauche présente, à sa partie moyenne, une bande grise et déprimée de dégénération secondaire. La pyramide antérieure gauche est sensiblement plus grêle que la droite, mais on n'y remarque aucune modification de

couleur ni de consistance. L'examen de la moelle après durcissement révèle l'existence d'une bande de sclérose secondaire du cordon latéral droit, très appréciable dans les coupes faites au niveau de la région cervicale et de la partie supérieure de la région dorsale (A. Pitres, *Progrès médical*, 1880, p. 643).

Obs. 59. — **Hémiplégie droite ancienne. Ramollissement de la pariétale ascendante. Dégénération secondaire** (fig. 23 et 24).

Femme, 79 ans, hémiplégique droite sans aphasie, depuis plus de deux ans. Contracture secondaire très marquée dans les membres supérieur et inférieur du côté droit. Paralysie faciale droite légère. Sensibilité conservée dans les membres paralysés.

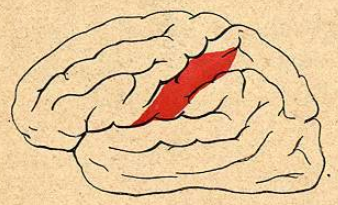

Fig. 23.

Autopsie. — Ramollissement cortical ayant détruit les deux tiers inférieurs de la circonvolution pariétale ascendante du côté gauche. Protubérance asymétrique plus petite à gauche qu'à droite. Pyramide antérieure gauche moins bombée que sa congénère et présentant une teinte grisâtre. Sur des coupes microscopiques du bulbe, pratiquées après durcissement, on constate une tache losangique de sclérose très nettement limitée siégeant à la partie

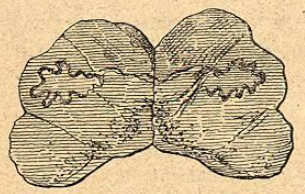

Fig. 24.

antéro-interne de la pyramide antérieure du côté gauche (Charcot et Pitres, 1er *Mémoire*. Obs. 17).

Il ressort clairement de l'étude des faits qui viennent d'être exposés, que les lésions destructives totales ou très étendues de la région rolandique de l'écorce cérébrale donnent lieu à des hémiplégies totales, complètes et indéfiniment persistantes du côté opposé du corps. Et comme nous savons déjà que les lésions destructives des autres parties de l'écorce ne déterminent aucun trouble des mouvements, nous sommes autorisé à conclure que tout l'appareil cortical qui préside à la motilité d'une moitié du corps se trouve contenu dans les circonvolutions rolandiques de l'hémisphère cérébral du côté opposé.

Une particularité fort importante qu'il convient de mettre en relief, c'est l'existence constante d'une dégénération secondaire du faisceau pyramidal correspondant dans tous les cas de lésions anciennes de la zone motrice.

D'après les recherches de Flechsig, Kölliker, Brissaud, etc., le faisceau pyramidal naît dans la substance grise des circonvolutions rolandiques. Il traverse le centre ovale, se condense à mesure qu'il se rapproche de la région capsulaire, traverse la capsule interne au voisinage du genou de cet organe, se prolonge dans le pied du pédoncule cérébral, pénètre dans la protubérance au-dessous des fibres transversales du pont de

Varole et va former la pyramide antérieure du bulbe. Après avoir subi, au niveau de l'entre-croisement de Mistichelli, une décussation à peu près complète, il poursuit son cours dans les cordons antéro-latéraux de la moelle et va se terminer dans les cellules des cornes antérieures du myélaxe. Les dégénérations descendantes suivent exactement son trajet, et il n'y a pas d'exagération à soutenir que son indépendance anatomique et fonctionnelle est plus solidement établie sur l'étude de ses altérations systématiques que sur les recherches des embryologistes et des histologistes. Il y a, en effet, un rapport constant entre le siège des lésions corticales et l'existence ou l'absence de dégénération descendante dans le système des filets d'association cortico-médullaire dont l'ensemble forme le faisceau pyramidal. Les lois qui expriment ce rapport ont été jadis formulées par nous dans les termes suivants :

1° Les lésions destructives, même très étendues, de l'écorce cérébrale, ne produisent jamais de dégénération secondaire du faisceau pyramidal quand elles siègent exclusivement dans les régions non motrices des circonvolutions;

2° Les lésions destructives, même très circonscrites, des circonvolutions rolandiques sont toujours suivies, au bout d'un certain temps, de la dégénération secondaire des fibres du faisceau pyramidal sous-jacent.

Si ces lois sont vraies (et rien jusqu'à présent n'autorise à douter de leur exactitude), il en résulte nécessairement qu'il existe dans le cerveau un appareil spécialisé particulièrement affecté à la fonction motrice, et que cet appareil, dont le centre trophique se trouve dans les circonvolutions rolandiques, est anatomiquement indépendant des autres points des circonvolutions cérébrales.

Nous n'avons parlé jusqu'à présent que des lésions *destructives* de la zone motrice, parce que ce sont les seules dont on puisse apprécier exactement le siège et l'étendue. Mais il va de soi que la véritable cause de la paralysie c'est la suppression de la fonction corticale et non pas l'altération grossière de la structure des circonvolutions rolandiques. Or, si la destruction matérielle d'un organe entraîne nécessairement avec elle la perte de ses fonctions, la réciproque n'est pas également vraie, car la fonction peut être suspendue ou définitivement abolie sans que l'organe soit le siège d'altérations physiques ou chimiques appréciables. On ne trouvera donc pas surprenant que certains troubles fonctionnels de la zone motrice puissent donner lieu à des paralysies corticales, bien que l'écorce ait conservé (en apparence tout au moins) sa structure normale. Cela s'observe notamment, avec une parfaite netteté, dans les cas d'oblitération récente de l'artère sylvienne. Aussitôt que le vaisseau est devenu imperméable, les circonvolutions dont il assurait l'irrigation sanguine perdent leurs propriétés fonctionnelles et la paralysie

s'établit. Ce n'est que plus tard que le tissu nerveux ischémié subit les altérations nutritives aboutissant au ramollissement nécrobiotique. Dès lors, si le malade meurt dans les trois ou quatre premiers jours qui suivent l'apparition de la paralysie, on peut ne trouver à l'autopsie aucune modification appréciable du volume ou de la consistance des circonvolutions. Bien plus, si la circulation se rétablit assez tôt, le ramollissement menaçant peut être évité et la paralysie se dissipe à mesure que les circonvolutions momentanément exsangues récupèrent les conditions de leur fonctionnement normal.

Les observations suivantes démontrent l'exactitude de ces propositions.

Obs. 60. — **Oblitération embolique des branches corticales de l'artère sylvienne gauche. Hémiplégie droite et aphasie, sans ramollissement appréciable des circonvolutions.**

Homme, 36 ans, atteint de tuberculose pulmonaire et de fistule à l'anus. Le 3 septembre 1879, en se promenant après déjeuner, il tombe tout à coup, sans pousser un cri. Porté dans son lit, on constate qu'il est aphasique et qu'il a une hémiplégie droite totale (face et membres). Le 6 ces symptômes persistent et on note de plus une légère contracture des muscles fléchisseurs du coude droit et un commencement d'eschare à la région fessière droite. Mort le 7.

Autopsie. — Oblitération, par des caillots d'apparence fibrineuse, des branches corticales de l'artère sylvienne gauche. Pas de ramollissement apparent des circonvolutions auxquelles se rendent les artères oblitérées. Quelques plaques rouges de la dimension d'une pièce de 20 centimes sur la face convexe des lobes frontal et pariétal. Intégrité parfaite des masses centrales (Beaumanoir, *Bull. Soc. Anat.*, 5 nov. 1880 et *Progrès médical*, 1881, p. 366).

Obs. 61. — **Paralysie transitoire du bras gauche. Rétablissement de la fonction au bout de deux jours. Oblitération d'une branche corticale de l'artère sylvienne, sans ramollissement apparent des circonvolutions correspondantes.**

Homme, tuberculeux, frappé le 10 décembre, sans perte de connaissance, d'une paralysie flaccide complète du bras gauche. Pas de paralysie faciale ni de paralysie des membres inférieurs. Le 12 décembre, le malade peut faire quelques mouvements de l'avant-bras et du bras; les mouvements de la main et des doigts sont impossibles. Le 14 les mouvements sont revenus dans la main. Mort le 17.

Autopsie. — L'écorce cérébrale est saine; pas de ramollissement superficiel. La branche de la sylvienne qui se rend au sillon de Rolando et se divise à ce niveau en deux rameaux pour les circonvolutions pré et post-rolandiques est oblitérée par un caillot blanc qui occupe le tronc de la branche et ses deux bifurcations (A. Poulin, *Bull. Soc. Anat.*, 1878, p. 577).

Dans les réflexions qui suivent cette intéressante observation, M. Poulin apprécie très justement, ce nous semble, la pathogénie de la paralysie et le mécanisme de sa disparition. Il explique la paralysie par la cessation brusque de la circulation dans le territoire

cortical correspondant à l'artère oblitérée et attribue sa disparition au rétablissement de la circulation par les anastomoses avec les territoires vasculaires voisins, avant que la mortification ait eu le temps de se produire. Il ajoute même : « S'il n'y a pas eu de paralysie du membre inférieur chez notre sujet, c'est que vraisemblablement la pariétale ascendante recevait quelques vaisseaux d'une autre branche artérielle », ce qui est, en effet, fort probable, car si toute la zone motrice corticale avait été uniformément ischémiée, le malade aurait eu une hémiplégie totale, tandis qu'il n'a eu qu'une monoplégie du membre supérieur gauche.

Ces faits exceptionnels n'infirment pas les règles générales qui se dégagent de la comparaison des observations réunies dans ce chapitre et qui peuvent être résumées dans les termes suivants :

1° Toute lésion destructive totale ou très étendue de la zone motrice corticale donne lieu à une hémiplégie totale et complète du côté opposé du corps;

2° Cette hémiplégie, ordinairement flaccide au début, s'accompagne plus tard de contracture permanente, par suite de la dégénération secondaire du faisceau pyramidal sous-jacent à la lésion.

CHAPITRE IV

DES MONOPLÉGIES ASSOCIÉES PROVOQUÉES PAR DES LÉSIONS DESTRUCTIVES LIMITÉES DE LA ZONE MOTRICE CORTICALE

Lorsque les lésions destructives de la zone motrice corticale sont peu étendues et quelles occupent certaines régions déterminées de l'écorce, elles donnent lieu à des hémiplégies partielles ou *monoplégies associées* du côté opposé du corps.

Il existe deux formes cliniques de monoplégies associées. Dans la première, appelée *monoplégie brachio-crurale*, les deux membres d'un côté sont paralysés, la face conservant sa motilité normale; dans la seconde, dite *monoplégie brachio-faciale*, la paralysie porte sur une moitié de la face et sur le membre supérieur du même côté, le membre inférieur conservant l'intégralité de ses mouvements.

On n'observe jamais de monoplégies associées de la face et du membre inférieur, ce qui tient, ainsi que nous le verrons plus loin, à la position respective des centres moteurs dans l'écorce de la région rolandique.

Les caractères cliniques de la paralysie dans les