cortical correspondant à l'artère oblitérée et attribue sa disparition au rétablissement de la circulation par les anastomoses avec les territoires vasculaires voisins, avant que la mortification ait eu le temps de se produire. Il ajoute même : « S'il n'y a pas eu de paralysie du membre inférieur chez notre sujet, c'est que vraisemblablement la pariétale ascendante recevait quelques vaisseaux d'une autre branche artérielle », ce qui est, en effet, fort probable, car si toute la zone motrice corticale avait été uniformément ischémiée, le malade aurait eu une hémiplégie totale, tandis qu'il n'a eu qu'une monoplégie du membre supérieur gauche.

Ces faits exceptionnels n'infirment pas les règles générales qui se dégagent de la comparaison des observations réunies dans ce chapitre et qui peuvent être résumées dans les termes suivants :

1° Toute lésion destructive totale ou très étendue de la zone motrice corticale donne lieu à une hémiplégie totale et complète du côté opposé du corps;

2° Cette hémiplégie, ordinairement flaccide au début, s'accompagne plus tard de contracture permanente, par suite de la dégénération secondaire du faisceau pyramidal sous-jacent à la lésion.

CHAPITRE IV

DES MONOPLÉGIES ASSOCIÉES PROVOQUÉES PAR DES LÉSIONS DESTRUCTIVES LIMITÉES DE LA ZONE MOTRICE CORTICALE

Lorsque les lésions destructives de la zone motrice corticale sont peu étendues et quelles occupent certaines régions déterminées de l'écorce, elles donnent lieu à des hémiplégies partielles ou *monoplégies associées* du côté opposé du corps.

Il existe deux formes cliniques de monoplégies associées. Dans la première, appelée *monoplégie brachio-crurale*, les deux membres d'un côté sont paralysés, la face conservant sa motilité normale; dans la seconde, dite *monoplégie brachio-faciale*, la paralysie porte sur une moitié de la face et sur le membre supérieur du même côté, le membre inférieur conservant l'intégralité de ses mouvements.

On n'observe jamais de monoplégies associées de la face et du membre inférieur, ce qui tient, ainsi que nous le verrons plus loin, à la position respective des centres moteurs dans l'écorce de la région rolandique.

Les caractères cliniques de la paralysie dans les

monoplégies associées diffèrent peu de ceux que nous avons indiqués à propos de l'hémiplégie totale. Le début est brusque ou progressif. Les muscles paralysés sont habituellement flaccides pendant les premiers jours; on a cependant noté, dans quelques cas, de la contracture primitive, et, souvent, des convulsions localisées. Une fois constituée, la paralysie est complète ou incomplète. Il n'est pas rare qu'elle soit inégalement accentuée dans les différents groupes musculaires sur lesquels elle porte. Dans la monoplégie brachio-crurale, par exemple, elle peut être complète au membre supérieur et incomplète au membre inférieur ou *vice versa*. De même dans la monoplégie brachio-faciale, la face peut être plus fortement paralysée que le bras, ou le bras plus que la face. Tout cela dépend du degré d'extension des lésions provocatives sur les différentes parties de la zone motrice sur laquelle elles siègent.

Comme les hémiplégies d'origine corticale, les monoplégies associées s'accompagnent, après un certain temps, de contracture tardive, permanente, résultant de la dégénération secondaire du faisceau pyramidal sous-jacent. Cette dégénération a été directement constatée dans les observations 68, 94, 95, 96 et 97.

§ 1. — DES MONOPLÉGIES BRACHIO-FACIALES

Les monoplégies associées du bras et de la face sont habituellement provoquées par des lésions destructives limitées, siégeant sur une partie de l'écorce comprise

dans les deux tiers inférieurs de la région rolandique. Les observations suivantes démontrent l'exactitude de cette règle de physiologie pathologique.

Obs. 62. — **Monoplégie brachio-faciale droite. — Hémorrhagie corticale ayant détruit la moitié inférieure de la frontale ascendante** (fig. 25).

Femme, 67 ans, frappée, six mois auparavant, d'une hémiplégie gauche légère. Le 2 août, nouvel ictus apoplectique sans perte de connaissance, suivi de paralysie faciale inférieure droite très accusée. La langue est tirée difficilement hors de la bouche et sa pointe est déviée vers la droite. Affaiblissement très marqué des muscles de l'avant-bras et de la main du côté droit. Motilité des membres inférieurs conservée. Sensibilité au pincement intacte sur tout le corps. Mort le 9 août.

Fig. 25.

Autopsie. — Dans l'hémisphère droit, on trouve des lésions anciennes : un ramollissement superficiel du pli courbe et trois petits foyers de ramollissement lacunaires de la couche optique, confinant à la capsule interne. Dans l'hémisphère gauche, foyer hémorrhagique récent ayant détruit l'extrémité inférieure de la circonvolution frontale ascendante et les pieds des deuxième et troisième frontales (Charcot et Pitres, 2e *Mémoire*. Obs. 43).

Obs. 63. — **Monoplégie brachio-faciale gauche. — Ramollissement du tiers inférieur des circonvolutions rolandiques du côté droit.**

Homme, 67 ans, frappé d'apoplexie en décembre 1880. Perte de connaissance; coma pendant douze heures. A la suite, paralysie, avec anesthésie, de la moitié gauche de la face et du membre supérieur gauche. Le membre inférieur présente seulement un très léger affaiblissement; le malade se tient moins solidement sur la jambe gauche seule que sur la droite. Pupilles égales. Ptosis de la paupière supérieure gauche. Mort le 7 mars 1881.

Autopsie. — Foyer de ramollissement nécrobiotique siégeant entre les lèvres du sillon de Rolando et intéressant le tiers inférieur des circonvolutions frontale et pariétale ascendantes. La lésion est purement corticale (Petrina, *Ueber Sensibilitäts-storungen, etc.* Prague, 1881. Obs. II, p. 5).

Obs. 64. — **Monoplégies associées du membre supérieur gauche et de la face. Ramollissement du tiers inférieur de la région rolandique.**

Homme, 55 ans. Paralysie faciale récente du membre supérieur gauche et du facial inférieur gauche. Déviation conjuguée des yeux et rotation de la tête vers la droite. Pas de paralysie des membres inférieurs. Mort deux jours après, avec les mêmes symptômes.

Autopsie. — Ramollissement rouge siégeant sur l'hémisphère droit et occupant l'extrémité postérieure des deuxième et troisième frontales, le tiers inférieur des deux circonvolutions ascendantes, tout le lobule du pli courbe et le tiers

antérieur du pli courbe lui-même (Wannebroucq et Kelsch, *Progrès médical*, 1881, p. 121).

Obs. 65. — **Monoplégie brachio-faciale droite succédant à une hémiplégie totale. Ramollissement de la partie inférieure de la pariétale ascendante.**

Femme, 74 ans, asystolique, est frappée le 4 décembre d'hémiplégie droite totale avec aphasie. Les jours suivants la motilité revient dans le membre inférieur droit, l'aphasie s'améliore, mais la paralysie persiste dans le membre supérieur droit et la moitié droite de la face. Mort le 11.

Autopsie. — Ramollissement rouge récent, large comme une pièce de deux francs, siégeant sur le pied du lobule pariétal inférieur gauche et entouré d'une zone de ramollissement blanc qui atteint en avant l'extrémité inférieure de la pariétale ascendante, en arrière le lobule du pli courbe (Sabourin, *Bulletin Soc. Anat.*, 1877, p. 45).

Obs. 66. — **Monoplégie brachio-faciale gauche. Ramollissement du tiers moyen de la frontale ascendante droite** (fig. 26).

Homme, 41 ans, entré à l'hôpital comme tuberculeux. Le 6 janvier, il se réveille atteint de paralysie isolée du membre supérieur gauche. Pas d'anesthésie. Le lendemain, paralysie incomplète et légère de la moitié gauche de la face. Mort le 9.

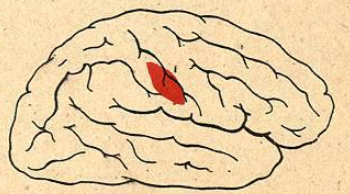

Fig. 26.

Autopsie. — Au niveau du tiers moyen de la frontale ascen-

dante, existe une zone de teinte rosée, molle au toucher, tranchant bien nettement, par sa couleur et sa consistance, sur les parties voisines restées saines. En arrière, cette zone s'étend un peu sur la pariétale ascendante (Gauché, *Soc. de Biol.*, 17 mai 1879).

Obs. 67. — **Monoplégie brachio-faciale droite. Abcès du tiers moyen de la frontale ascendante gauche.**

Homme, 33 ans, atteint de dilatation des bronches et de rétrécissement aortique. A partir du 1er avril, attaques convulsives débutant par le bras droit et se reproduisant de temps en temps. Plus tard, paralysie de ce bras et parésie du côté droit de la face. Sensibilité conservée. Mort le 12.

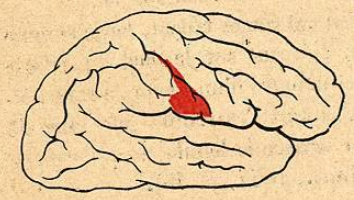

Fig. 27.

Autopsie. — Abcès de la circonvolution frontale ascendante gauche, du volume d'une noix, situé juste au niveau du pied de la deuxième frontale (Percy Kidd, *Lancet*, 26 septembre 1885).

Obs. 68. — **Monoplégie associée de la face et du membre supérieur. Ramollissement cortical. Dégénération secondaire.**

Jeune fille, 19 ans, atteinte d'insuffisance mitrale. Hémiplégie gauche subite. Plus tard, le membre inférieur reprend sa motilité normale et la paralysie reste limitée à la moitié gauche de la face et de la langue et au membre supérieur gauche. La sensibilité des parties paralysées est largement atteinte. Mort sept mois après le début des accidents cérébraux.

Autopsie. — Foyer de ramollissement occupant les deux tiers inférieurs de la circonvolution centrale postérieure droite et les faisceaux blancs sous-jacents Une très petite partie de la circonvolution antérieure est atteinte. Il y a aussi un petit ramollissement des lobes pariétaux. Dégénération secondaire de la capsule interne et du cordon latéral gauche de la moelle (Mannkopf, *Zeitschr. f. Klin. Med.* Bd VII, Supplément p. 102, 1884).

Obs. 69. — **Paralysie de la face et du bras droit. Aphasie.**

Ramollissement du pied de la troisième circonvolution frontale gauche. Plaque jaune dans le sillon pré-rolandique (Mossé, *Bull. Soc. Anat.*, janvier 1878, p. 29).

Obs. 70. — **Paralysie de la partie inférieure de la face, de la langue et du bras droit.**

Ramollissement occupant le tiers inférieur du sillon de Rolando (Cruveilhier, *Atlas d'anatomie pathologique du corps humain*, livr. 20, pl. IV).

Dans les observations que nous venons de rapporter, la paralysie siégeait à la fois sur tous les muscles de la face inférieure et sur ceux de la langue. Il peut arriver aussi que la paralysie de la face seule ou de la langue seule soit associée à celle du membre supérieur du côté correspondant; c'est ce que démontrent les observations suivantes :

Obs. 71. — **Monoplégie brachio-faciale gauche, sans paralysie de la langue. Ramollissement de l'extrémité inférieure de la pariétale ascendante.**

Homme, 67 ans, frappé subitement, sans perte de connaissance, d'une paralysie de la moitié gauche de la face inférieure et du membre supérieur gauche. Six mois après on constate que la bouche est déviée et que la commissure labiale gauche est moins mobile que la droite. Pas de déviation de la langue. Les mouvements de l'épaule et du bras sont à peu près revenus. La main est encore faible, surtout au niveau des trois premiers doigts (domaine du nerf médian). Le petit doigt et l'annulaire sont relativement beaucoup moins affaiblis. Mort d'emphysème pulmonaire avec hypertrophie du cœur.

Autopsie. — Ramollissement du cinquième inférieur de la pariétale ascendante droite, pénétrant dans le sillon de Rolando et s'étendant sur la partie contiguë de la moitié inférieure de la frontale ascendante (H. Martin, cité par Charcot et Pitres, 1er *Mémoire*. Obs. 13).

Obs. 72. — **Monoplégie brachio-faciale droite, sans paralysie de la langue. — Plaque de tuberculose méningée sur les deux tiers inférieurs du sillon de Rolando** (fig. 28).

Homme, 58 ans, entré à l'hôpital le 21 novembre pour une paralysie du bras droit et du côté droit de la face, survenue insidieusement sans ictus apoplectique, sans aphasie, sans maux de tête. Pas de déviation de la langue ni du voile du palais. — Aucun trouble de sensibilité. Intégrité absolue des membres inférieurs. Mort le 30.

Autopsie. — Quelques granulations tuberculeuses disséminées çà et là sur la pie-mère, sans trace de méningite diffuse. Le sillon de Rolando est tapissé sur ses deux faces, dans les deux tiers inférieurs, par une plaque formée de granulations miliaires confluentes. Au-dessous de cette plaque la substance cérébrale a une teinte un peu rosée (Landouzy, *Bull. Soc. Anat.* 1878).

Fig, 28.

Obs. 73. — **Monoplégie brachio-linguale, sans participation de la face. Ramollissement de l'extrémité inférieure de la frontale ascendante.**

Femme, 60 ans, frappée subitement d'aphasie et de paralysie du bras droit. Dans le courant de l'année suivante, elle eut quelques attaques convulsives du bras paralysé. La sensibilité y était très diminuée. Tous les sens spéciaux étaient intacts. La langue était légèrement déviée à droite, mais la face et le membre inférieur ne présentaient aucun trouble de la mobilité ni de la sensibilité. La mort qui survint brusquement après des convulsions généralisées, fut causée par une abondante hémorrhagie méningée.

Autopsie. — On constate, indépendamment de l'hémorrhagie terminale, une plaque de ramollissement siégeant sur l'hémisphère gauche et intéressant la moitié postérieure de la troisième circonvolution frontale et la partie attenante de la frontale ascendante. (Wood, *Philad. ms. Times*, t. V, p. 470, résumée dans le mémoire d'Allen Starr. *Journal of med. Science.* April 1884).

Nous verrons, dans le chapitre suivant, que ces disso-

ciations de la paralysie dans certains groupes musculaires ont une réelle importance au point de vue de la détermination des centres moteurs qui sont groupés dans la partie inférieure des circonvolutions cérébrales.

§ 2. — DES MONOPLÉGIES BRACHIO-CRURALES

Les monoplégies brachio-crurales d'origine corticale sont produites par des lésions destructives siégeant sur le tiers supérieur de la zone motrice et s'étendant habituellement jusqu'au lobule paracentral.

Exemples :

Obs. 74. — **Monoplégie brachio-crurale gauche. Ramollissement cortical de l'extrémité supérieure de la région rolandique droite** (fig. 29).

Homme, 66 ans, paralysie des deux membres du côté gauche, avec contracture très marquée. Pas de paralysie faciale, pas de déviation de la langue; sensibilité conservée. Mort huit jours après le début de la paralysie.

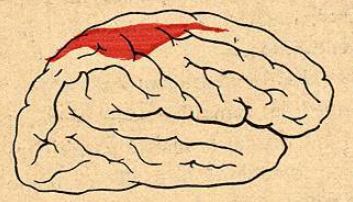

Fig. 29.

Autopsie. — Ramollissement occupant la partie supérieure des circonvolutions ascendantes et s'étendant en pointe : en avant sur la première frontale, en arrière sur le lobule pariétal supérieur (A. Pitres, *Soc. de biol.*, janvier 1876).

Obs. 75. — **Monoplégie brachio-crurale gauche avec contracture secondaire.**

Femme, 81 ans; attaque d'apoplexie en septembre 1874. En novembre 1875 on constate la paralysie avec forte contracture secondaire des membres du côté gauche. La face et la langue sont épargnées. Sensibilité normale.

Autopsie. — Plaque jaune siégeant sur le tiers moyen de la circonvolution pariétale ascendante du côté droit. (Charcot et Pitres. *Mémoire.* Obs. 16).

Obs. 76. — **Monoplégies associées des membres du côté droit. — Ramollissement cortical de la partie supérieure de la zone motrice gauche.**

Homme, 52 ans, frappé de paralysie des membres du côté droit dans la nuit du 29 au 30 octobre. Pas de paralysie faciale ni d'aphasie. Pas d'anesthésie. Mort le 7 novembre.

Autopsie. — Foyer de ramollissement occupant tout le lobule paracentral gauche et la partie supérieure de la frontale ascendante d'où il s'étend : en avant, sous la première frontale, en arrière, sur le bord antérieur de la pariétale ascendante (Dreyfous, *Bull. Soc. anat.* 1877, p. 541).

Obs. 77. **Monoplégies associées des membres du côté droit. Ramollissement du lobule paracentral et de la partie supérieure des circonvolutions ascendantes gauches.**

Homme, 78 ans; hémiplégie droite très nette portant sur le bras et la jambe, mais laissant la face dans un état complet d'intégrité. Légère hypoesthésie du côté droit. Durée, quelques jours seulement.

Autopsie : Ramollissement cortical occupant le lobule paracentral et les parties contiguës du lobule carré et de la première circonvolution frontale du côté gauche. Le ramollissement s'étend, sur la face externe de l'hémisphère, à l'extrémité supérieure des circonvolutions frontale et pariétale ascendantes (Grasset, *Études cliniques et anatomo-pathologiques*. Montpellier 1878, p. 8).

Obs. 78. — **Fracture du crâne avec enfoncement. Monoplégie brachio-crurale. Lésion de l'extrémité supérieure de la région rolandique.**

Homme, 18 ans, reçoit le 27 novembre une tuile sur la tête. Fracture du crâne avec enfoncement. Paralysie flaccide des membres du côté droit. Aucune paralysie de la face. Sensibilité intacte. Trépanation. Issue de quelques fragments de substance cérébrale. Après l'opération la paralysie des membres du côté droit persiste. Il y a, de plus, un peu de raideur au coude et au genou. Le 29, convulsions cloniques limitées au bras droit. Coma. Mort le 30.

Autopsie. — Attrition de la substance cérébrale à l'extrémité supérieure des circonvolutions frontale et pariétale ascendantes et du lobule pariétal supérieur du côté gauche. Le lobule paracentral est atteint sur une hauteur de 5 millimètres environ. (Moutard Martin, *Bull. Soc. Anat.* 1876, p. 706).

Obs. 79. — **Monoplégie brachio-crurale droite. Ramollissement de la frontale ascendante gauche.**

Femme, 54 ans, hémiplégie droite, sans paralysie de la face et sans aphasie.

Autopsie. — Petit foyer de ramollissement de 1 pouce environ de diamètre dans la circonvolution frontale ascendant, à l'union de son tiers moyen avec son tiers supérieur. Le ramollissement s'étend en profondeur, à travers la substance blanche, jusqu'au plafond du ventricule latéral (E. C. Seguin, *Trans. of. Amer. Neurol. Soc.*, 1877).

Obs. 80. — **Monoplégies associées des membres du côté droit. — Gomme syphilitique de la première circonvolution frontale gauche, empiétant sur le lobule paracentral.**

Femme, 34 ans, entrée à l'hôpital le 4 septembre. Depuis quatre jours, paralysie complète et flaccide des membres du côté droit. Aphasie, rotation de la tête vers le côté droit et déviation conjuguée des yeux vers le même côté. Pas de paralysie de la face, de la langue, ni du voile du palais. Sensibilité générale conservée. Sens spéciaux intacts. Mort le 11 septembre.

Autopsie. — Gomme du volume d'une noix, située au niveau de la face externe et de l'extrémité postérieure de la première circonvolution frontale gauche, au voisinage du lobule paracentral. Ulcération et ramollissement superficiel de la substance grise à son niveau (Gilles de la Tourette, *Bull. Soc. anat.*, 7 octobre 1881).

Obs. 81. — **Monoplégie brachio-crurale droite. — Lésions de l'extrémité supérieure des circonvolutions rolandiques.**

Femme, 38 ans, syphilitique, se plaint, après avoir reçu un coup sur la tête, de céphalée, de vertiges, de vomissements. Contractions spasmodiques des orteils et du pied droit, s'étendant ultérieurement au membre supérieur du même côté. Plus tard, paralysie avec hyperesthésie des membres du côté droit.