Autopsie. — Gomme de la convexité de l'hémisphère gauche, comprimant l'extrémité supérieure des circonvolutions centrales et produisant un ramollissement de la substance grise de cette région (Mills, *Arch. of. méd.*, août 1882).

Obs. 82. — **Paralysie des deux membres du côté gauche, sans paralysie faciale. Méningite tuberculeuse; gomme tuberculeuse du lobule paracentral droit.**

Homme, 19 ans, atteint de phtisie pulmonaire au troisième degré, fait, après avoir eu deux ictos apoplectiformes une paralysie progressive des deux membres du côté gauche avec anesthésie transitoire. Pas de paralysie faciale. Mort un mois après le début des accidents cérébraux.

Autopsie. — Méningite granuleuse diffuse avec un foyer formant une plaque blanchâtre au niveau du lobule paracentral droit. Sous cette plaque se trouve une tumeur du volume d'un œuf de pigeon, pénétrant dans la substance du lobule paracentral et s'étendant, en dehors, dans la partie supérieure des circonvolutions frontale et pariétale ascendantes. Elle paraît formée de granulations tuberculeuses agglomérées. Sur l'hémisphère gauche, à la partie supérieure des circonvolutions ascendantes, on trouve un tubercule, gros comme un pois, qui a refoulé sans la détruire la substance grise sous-jacente (Faisans, *Bull. Soc. anat.*, p. 277).

Obs. 83. — **Monoplégies associées des membres du côté gauche. — Lésion corticale limitée de l'extrémité supérieure des circonvolutions ascendantes droites.**

Homme, 40 ans, se plaint, le 24 octobre 1879, d'engourdissement du membre inférieur gauche et d'un peu d'inhabileté à mouvoir ce membre. Deux jours après, monoplégie crurale complète. Le 28 octobre la main gauche s'engourdit; elle est complètement paralysée le 31. Le 6 novembre, mouvement convulsif des membres du côté gauche. Les jours suivants, on constata une paralysie flaccide de ces membres, sans traces de paralysie faciale ni de déviation de la langue. Les sensations de contact les plus légères y étaient bien perçues et exactement localisées. Mort le 24 novembre.

Autopsie. — Masse caséeuse étalée au-dessus du lobule paracentral et de la partie supérieure des circonvolutions ascendantes du même côté, adhérente à la substance grise sous-jacente, dont elle ne peut être séparée que par arrachement. La lésion est purement corticale : la substance blanche sous-jacente est injectée mais non ramollie (Ferrier, *Brain*, 1880, p. 128).

Obs. 84. — **Monoplégies associées des membres du côté gauche. — Méningite tuberculeuse localisée à l'extrémité supérieure des circonvolutions rolandiques.**

Homme, 27 ans, atteint de phtisie pulmonaire à la troisième période. Il y a six jours, il fut pris, en traversant une rue, d'un fort étourdissement qui le fit tomber. En revenant à lui il se trouva paralysé de la jambe gauche. Quelques jours plus tard, il ressentit des picotements et de l'engourdissement dans le membre supérieur gauche. Ce membre devint parétique et, deux jours après, il était complètement paralysé. Pas de paralysie faciale.

Autopsie. — Sur l'hémisphère droit, à l'extrémité supérieure du sillon de Rolando, existe une plaque de méningite fibrino-purulente de 2 à 3 millimètres d'épaisseur, adhé-

rente à la substance cérébrale sous-jacente et appliquée sur la partie supérieure des circonvolutions frontale et pariétale ascendantes. Cette plaque se continue sur la face interne de l'hémisphère où elle recouvre le lobule paracentral. Pas de méningite diffuse sur le reste de l'encéphale (Barié et du Castel, *Bull. Soc. Anat.*, 1881, p. 463).

Obs. 85. — **Monoplégie crurale gauche, puis paralysie des deux membres du côté gauche. — Lésion de l'extrémité supéro-interne de la région rolandique.**

Homme, 45 ans, alcoolisé chronique, prétend que le 9 février son pied a tourné et qu'il a pris une entorse. A l'examen, le 13, on ne trouve aucun signe d'entorse, mais une paralysie du membre inférieur gauche. Le membre inférieur droit et les deux membres supérieurs sont normaux. Sensibilité conservée. Le 15 le membre inférieur gauche est complètement flasque; le bras correspondant est encore indemne. Le 16, la paralysie s'est étendue au membre supérieur gauche. La face est épargnée, le malade peut siffler et fermer également les deux yeux. Mort le 17.

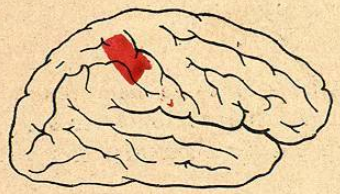

Fig. 30.

Autopsie. — A l'extrémité supéro-interne des circonvolutions ascendantes de l'hémisphère droit, la pie-mère est doublée d'une fausse membrane jaunâtre, adhérente à la surface cérébrale dont l'altération est superficielle. Granulations tuberculeuses disséminées çà et là, sur la pie-mère (Gouguenheim et Ménard, *Soc. méd. des hôp.*, 22 février 1878).

Obs. 86. — **Monoplégie brachio-crurale gauche. — Lésions tuberculeuses du sommet des circonvolutions ascendantes droites et du lobule paracentral** (fig. 31 à 32).

Femme, 35 ans, tuberculeuse, éprouve un engourdissement de la jambe gauche, qui, sans entraver complètement la marche, rend nécessaire l'usage d'une canne. Quinze jours après, attaque épileptiforme à type hémiplégique gauche. La semaine suivante deux autres accès, suivis de parésie du bras gauche. Quelques jours après, on constate une paralysie complète du membre supérieur gauche et une paralysie incomplète du membre inférieur du même côté. Sensibilité intacte dans tous ses modes.

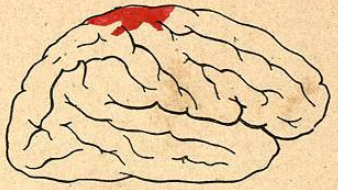

Fig. 31.

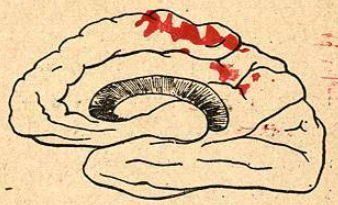

Fig. 32.

Autopsie. — Méningite tuberculeuse, adhérence des méninges et ramollissement de la substance corticale au sommet des circonvolutions frontale et pariétale ascendantes et au niveau du lobule paracentral. Les lésions sont parfaitement circonscrites à ces points (Ballet, *Arch. de Neurol*, 1883. Obs. 1).

Obs. 87. — **Monoplégie brachio-crurale gauche. — Ramollissement du lobule paracentral et de l'extrémité supérieure des circonvolutions ascendantes du côté droit.**

Femme très âgée, ressent, le 2 avril, une sorte d'engourdissement suivi de parésie dans le membre inférieur gauche. Le 4, ce membre est tout à fait impotent, incapable d'exécuter aucun mouvement volontaire. Le membre supérieur gauche, au contraire, et la face sont complètement indemnes. Le 8 avril, la motilité du bras gauche est altérée; les mouvements de la main et de l'avant-bras sont conservés, mais ceux du bras sont nuls; la malade ne peut pas porter sa main à la bouche. Pas de déviation des traits du visage. Le 9, la paralysie des membres du côté gauche est complète. Rien de nouveau à la face. Mort le 14.

Autopsie. — Le lobule paracentral du côté droit a conservé sa forme, mais sa substance offre un aspect spongieux un peu rougeâtre et elle a une consistance comme gélatineuse. Cette altération dépasse un peu en arrière le sillon de séparation d'avec le lobule carré et, sur la convexité, les deux circonvolutions ascendantes sont également altérées dans une étendue de 2 centimètres environ à partir de la scissure inter-hémisphérique (Ballet, *Arch. de Neurol.*, 1883. Obs. 2).

Obs. 88. — **Monoplégies associées des membres du côté gauche. — Plaque de méningite tuberculeuse à l'union du tiers moyen avec le tiers supérieur du sillon de Rolando du côté droit.**

Homme, 26 ans, alcoolique et tuberculeux; ressent le 5 avril un peu de faiblesse dans le membre supérieur

gauche, surtout dans la main et l'avant-bras. Pas de troubles de la sensibilité. Un peu de diminution de la force dans la jambe gauche. Les jours suivants la paralysie devient complète au membre supérieur et s'accentue au membre inférieur. Rien à la face. La sensibilité est plutôt exagérée qu'affaiblie dans les membres du côté gauche. Mort le 10 avril.

Autopsie. — A l'union du tiers supérieur avec le tiers moyen du sillon de Rolando du côté droit, existe une plaque jaunâtre ayant à peu près un centimètre carré, adhérente à l'écorce sous-jacente des circonvolutions frontale et pariétale ascendantes. Quelques granulations isolées se trouvent disséminées çà et là autour des vaisseaux, sous les régions immédiatement contiguës à la plaque de méningite, particulièrement au niveau du lobule paracentral. (Chantemesse, *Bull. Soc. anat.*, avril 1884, p. 338.)

Obs. 89. — **Monoplégie brachio-crurale droite. — Lésion de l'extrémité supérieure de la zone motrice du côté gauche.**

Monoplégie brachiale droite, d'abord pure, puis accompagnée ultérieurement d'une parésie légère du membre inférieur.

Autopsie. — Foyer de ramollissement limité à l'écorce grise de la partie supérieure de la frontale ascendante gauche et des pieds des première et deuxième frontales. (Julius Mickle, *the Journal of nervous and mental science*, avril 1885.)

Obs. 90. — **Monoplégie brachio-crurale gauche. — Ramollissement de l'extrémité supérieure des circonvolutions ascendantes.**

Homme, 58 ans, frappé en 1872 d'une attaque d'apoplexie suivie d'hémiplégie gauche sans paralysie faciale. Contracture tardive, mort en 1877.

Autopsie. — Plaque jaune intéressant l'extrémité supérieure des deux circonvolutions ascendantes, le pied du lobule pariétal inférieur et la partie moyenne des première et deuxième circonvolutions sphénoïdales. (De Boyer, *Bull. Soc. anat.*, 1877, p. 350.)

Obs. 91. — **Paralysie, avec anesthésie, des deux membres du côté droit, sans paralysie faciale.**

Ramollissement occupant, sur la face externe de l'hémisphère gauche, la partie supérieure des circonvolutions frontale et pariétale ascendantes dans une étendue de 2 centimètres 1/2 et, sur la face interne, tout le lobule paracentral. (Dumontpallier, *Journal des conn. méd.*, *Gaz. des hôp.*, 1878, p. 132.)

Obs. 92. — **Paralysie des membres du côté droit, prédominant dans le membre supèrieur.**

Tumeur cancéreuse, de la grosseur d'une noix, siégeant à l'extrémité supérieure des circonvolutions frontale et pariétale ascendantes. (Mathieu, *Bull. Soc. anat.*, 1881, p. 57.)

Obs. 93. — **Paralysie du membre inférieur gauche, faiblesse du membre supérieur du même côté.**

Agglomération de tubercules formant une carapace de 2 à 3 centimètres, enveloppant le lobule paracentral droit et l'extrémité supérieure des circonvolutions frontale et pariétale ascendantes. (Chantemesse, *Th. Doct.*, 1884, p. 134.)

Obs. 94. — **Monoplégie brachio-crurale droite. — Ramollissement ancien du lobule paracentral. — Dégénération secondaire** (fig. 33, 34 et 35).

Fillette, 10 ans, sujette à des accès convulsifs épilepti-

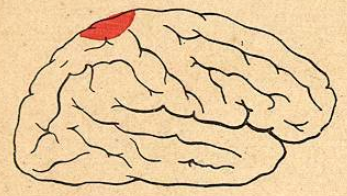

Fig. 33.

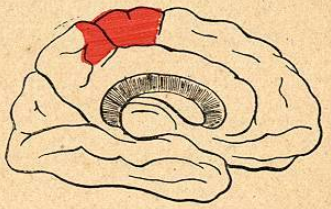

Fig. 34.

formes depuis son jeune âge. En 1872, les membres du côté droit deviennent parétiques et rigides. Mort en état de mal épileptique en avril 1876.

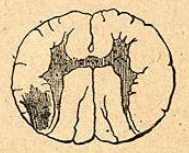

Fig. 35.

Autopsie. — En outre de quelques taches hortensia récentes, disséminées sur la surface des circonvolutions, on trouve un ramollissement avec atrophie de tout le lobule paracentral et du tiers antérieur du lobule quadrilatère. Les circonvolutions frontale et pariétale ascendantes

ne sont touchées qu'à leur extrémité supérieure dans une étendue de 1 centimètre. Dégénération secondaire du faisceau pyramidal. Sur des coupes microscopiques de la moelle, on constate une bande de sclérose occupant la partie postérieure du cordon latéral droit et ne différant, par aucun de ses caractères histologiques ou topographiques, des scléroses systématiques déterminées par des lésions de la région capsulaire. (Bourneville *in* Charcot et Pitres, 1er *mémoire*, Obs. 18.)

Obs. 95. — **Monoplégie brachio-crurale gauche. — Atrophie de l'extrémité supérieure de la région rolandique. — Dégénération secondaire** (fig. 36 et 37).

Jeune fille, 18 ans, frappée d'hémiplégie infantile du côté gauche à l'âge de six ans, pendant la convalescence

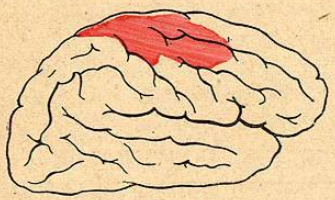

Fig. 36.

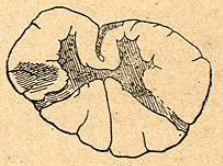

Fig. 37.

d'une rougeole. Pas de paralysie appréciable de la face ni de la langue. Mort en état de mal épileptique.

Autopsie. — Plaque d'atrophie corticale siégeant en avant du sillon de Rolando droit, et occupant la moitié supérieure de la circonvolution frontale ascendante, les pieds des deux premières frontales et le lobule paracentral. Dégénération secondaire du faisceau pyramidal. (Bourneville, *Soc. de biol.*, janvier 1876.)

Obs. 96. — **Monoplégie brachio-crurale droite, ancienne. — Lésion de l'extrémité supérieure de la pariétale ascendante gauche. — Dégénération secondaire du faisceau pyramidal.**

Homme, 40 ans, ayant reçu à l'âge de sept ans un coup de croc sur la région pariétale moyenne droite. Depuis cette époque, paralysie incomplète des deux membres du côté gauche, avec contracture secondaire permanente. Pas de paralysie de la face.

Autopsie. — Sur l'hémisphère droit, à 2 centimètres et 1/2 de la scissure inter-hémisphérique, on aperçoit une cupule correspondant au traumatisme ancien et siégeant exactement à l'union des deux tiers inférieurs avec le tiers supérieur de la circonvolution pariétale ascendante. — Dégénération secondaire du faisceau pyramidal (Langlet, *Union méd. et scient. du Nord-Est*, 31 mars 1877).

Obs. 97. — **Monoplégie brachio-crurale droite. — Épilepsie. — Lésion corticale du lobule paracentral et du lobule pariétal supérieur gauche. — Dégénération secondaire du faisceau pyramidal.**

Homme, 27 ans, mort brusquement sur la voie publique à la suite d'un accès d'épilepsie. A l'âge de deux ans, cet homme avait été paralysé, d'abord de la jambe droite, puis du bras du même côté. Plus tard, la paralysie de la jambe avait diminué au point que le malade pouvait marcher avec un bâton. Mais la paralysie du bras avait persisté en s'accompagnant de contracture secondaire permanente. Motilité du visage intacte. Arrêt de développement des deux membres du côté droit qui étaien trestés moins volumineux que ceux

du côté gauche. Attaques convulsives épileptiformes à partir de l'âge de la puberté.

Autopsie. — L'hémisphère gauche est plus petit que le droit. Foyer ancien, ocreux, du volume d'une cerise, à parois remplies de granulations calcaires et de cristaux de cholestérine et d'hématoïdine, avec destruction du lobule pariétal supérieur et atrophie de la portion postérieure de la circonvolution pariétale ascendante et du lobule paracentral. Le foyer s'étend assez profondément dans la substance blanche sans atteindre cependant les ganglions centraux ni la capsule interne. Le noyau caudé et la capsule interne du côté gauche sont pourtant plus petits que les parties similiaires du côté droit.

Dégénération secondaire du pédoncule gauche et de la moitié gauche de la protubérance. Dans la moelle, il existe une dégénération du faisceau pyramidal, avec destruction des fibres nerveuses et épaississement conjonctif au niveau du cordon latéral du côté droit et du cordon antérieur gauche sans altération appréciable des cornes de substance grise. (Neelsen, *Deutsch. Arch. für klin. Med.*, 1879, Bd. 23; p. 483.)

L'étude des lésions qui donnent lieu aux monoplégies associées démontre que les appareils moteurs contenus dans la substance grise des circonvolutions ne sont pas indifféremment distribués dans toute l'aire de la zone motrice. S'il en était ainsi, en effet, les destructions partielles de l'écorce se traduiraient par des hémiplégies, plus ou moins graves, selon que les altérations causales seraient plus ou moins étendues, mais toujours par des hémiplégies. Au lieu de cela,

nous voyons que les lésions de la partie supérieure de la région rolandique provoquent des paralysies des deux membres du côté opposé, sans paralysie de la face, tandis que celles de la partie inférieure des circonvolutions ascendantes déterminent des paralysies de la face et du membre supérieur du côté opposé sans paralysie des membres inférieurs. D'où il résulte clairement que les appareils moteurs de la face sont situés vers les parties inférieures de la zone motrice, ceux du membre inférieur vers la partie supérieure et ceux du membre supérieur entre les deux autres. L'étude des monoplégies pures va confirmer ces conclusions.