CHAPITRE VI

DE QUELQUES LOCALISATIONS DOUTEUSES OU INSUFFISAMMENT DÉMONTRÉES

D'après les conclusions qui terminent le chapitre précédent, on ne connaîtrait encore d'une façon positive, chez l'homme, que la topographie des centres moteurs corticaux du membre inférieur (quart supérieur des circonvolutions ascendantes et lobule paracentral), du membre supérieur (deux quarts moyens des circonvolutions ascendantes), de la face et de la langue (quart inférieur des circonvolutions ascendantes et opercule rolandique

Quelques auteurs ont cru cependant pouvoir affirmer l'existence d'autres localisations motrices que, pour notre part, nous croyons douteuses ou insuffisamment démontrées. C'est ainsi qu'il est question, dans un certain nombre d'ouvrages récents relatifs à la pathologie du cerveau, de centres moteurs corticaux pour les muscles de la phonation, de la rotation de la tête, de la déviation conjuguée des yeux, de l'élévation de la paupière supérieure, de l'occlusion des paupières et de la mastication. Nous devons indiquer, à propos

de chacune de ces localisations, les raisons qui, jusqu'à plus ample informé, obligent à rester sur la réserve.

§ 1. — DES CENTRES MOTEURS CORTICAUX DU LARYNX

Ferrier a constaté, dès 1873, que l'excitation de la région pré-sigmoïde, chez le chien et chez le chat, provoquait assez souvent l'aboiement ou le miaulement de l'animal en expérience[1]. Duret, en 1877, extirpant sur des chiens la région corticale que les expériences de Ferrier et les siennes désignaient comme étant le siège des centres moteurs de la langue, des mâchoires et des lèvres, remarqua que les animaux ainsi mutilés, tout en restant capables de grogner, de pousser des plaintes, avaient perdu le pouvoir d'aboyer[2]. Soltmann ayant détruit la même région sur un chien nouveau-né, s'aperçut, huit semaines après, que l'animal opéré n'aboyait pas comme ses compagnons du même âge non opérés. Il poussait seulement de petits cris plaintifs semblables à ceux qu'émettent les chiens naissants[3].

Krause[4] a fait en 1884 des expériences plus régulières. En examinant au laryngoscope les cordes vocales

1. Ferrier. *West Riding Asylum medical Reports*, 1873.
2. Duret. *Bull. Soc. Biol.*, 1877.
3. Soltmann. *Experimentele Studien über die Funktionen des Grosshirnes der Neugeborenen*, 1876.
4. Krause. *Ueber die Beziehungen der Grosshirnrinde zu Kehlkopf und Rachen*; du Bois Reymond's Archiv., 1884, et *zur Frage des Localisation des Kehlkopfes an der Grosshirnrinde*. Berl. med. Woch., 23 juin 1890.

d'un chien dont on électrisait la partie antérieure et inférieure du gyrus præfrontal, il vit se produire, avec un courant faible, des mouvements de déglutition, avec un courant plus fort, des mouvements de déglutition associés à une fermeture partielle ou totale de la glotte et du vestibule laryngé. Il en conclut qu'il existait dans la région excitée un centre moteur pour les muscles de la gorge et du larynx. Ces résultats furent confirmés par la méthode des extirpations. Après la destruction unilatérale de la région précédemment indiquée, il y eut, il est vrai, peu de troubles laryngés; mais si la destruction avait été bilatérale, les animaux restaient incapables d'aboyer, et s'ils tentaient de le faire, ils n'arrivaient qu'à ouvrir la gueule en faisant entendre de temps en temps une sorte de gémissement aigu. Masini, en 1887[1], Semon et Horsley, en 1889[2], sont arrivés, sur les singes, à des résultats à peu près identiques.

Ces expériences concordantes ont conduit les cliniciens à se demander s'il n'existerait pas également chez l'homme des centres moteurs corticaux présidant à la motilité des cordes vocales. Ils ont cherché dans les auteurs anciens des observations de nature à confirmer cette hypothèse et ils en ont trouvé quelques-unes. Mais les faits précis, accompagnés d'autopsies

1. Masini. Sui centri corticali del Laringe (Comm. au congrès de Pavie). *Riforma medica*, octobre 1887.

2. Semon et Horsley. On the central motor innervation in the larynx. *Brit. med. journ.* 1889 et Communication au congrès de Berlin 1898.

régulières, dans lesquels une aphonie persistante a pu être rapportée, avec quelque vraisemblance, à une lésion circonscrite de l'écorce, sont encore trop rares pour qu'il soit possible d'en tirer des conclusions solidement établies. A notre connaissance, il n'y en a que quatre, dont voici le résumé :

Obs. 126. — **Paralysie de la face, de la langue et du larynx. — Lésion corticale unilatérale.**

Femme, 25 ans, frappée d'hémiplégie avec perte de la parole. Plus tard, nouvelle attaque produisant la perte des mouvements volontaires de tous les muscles de la face (y compris le facial supérieur), tandis que les mouvements réflexes subsistent. La parole est inarticulée, la malade pousse des grognements quand elle veut rire. La langue est paralysée. Les mouvements des mâchoires sont limités; la partie volontaire de la déglutition est très difficile. Mort d'une attaque de choléra.

Autopsie (Froriep). — Dans l'hémisphère droit on trouva un kyste hémorrhagique de la grosseur d'une petite noix, détruisant les deux circonvolutions au bord externe, à l'endroit où le lobe antérieur se confond avec le lobe moyen. (Magnus, *Muller's Archiv. f. Anat.*, 1837, p. 258, cité par Galavielle, th. Montpellier 1893, p. 57.)

Obs. 127. — **Paralysie du larynx par lésion corticale.**

Femme, frappée d'hémiplégie gauche subite qui disparut quelques semaines après, laissant seulement après elle une perturbation de l'action des muscles de la gorge et du larynx, de telle sorte que la malade ne pouvait plus gouverner la tonalité de sa voix. Cela persista un an et demi, avec, de loin

en loin, quelques accès épileptiformes. Elle eut alors une attaque d'hémiplégie droite avec aphasie qui l'enleva en deux semaines.

Autopsie. — Deux foyers de ramollissement symétriques sur l'extrémité postérieure de la troisième circonvolution frontale et la moitié antérieure de l'insula de Reil. Celui du côté droit est jaune, ancien, bien circonscrit ; celui du côté gauche est récent, rouge et plus étendu. (E. C. Séguin, *Trans. of Amer. Neurol. Assoc.*, 1877, cité par Allen Starr, *Am. Journ. of Med. Sc.*, April 1884.)

Obs. 128. — **Paralysie des muscles de la langue, de la bouche et du larynx. — Lésions bilatérales de l'extrémité inférieure de la frontale ascendante** (fig. 51).

Enfant de 10 ans, atteint d'une maladie de l'aorte, est frappé d'hémiplégie droite avec aphasie. Ces symptômes se dissipent peu à peu. Trois mois après, monoplégie brachio-faciale avec aphasie et paralysie de tous les muscles volontaires de la bouche et de la langue. Il y avait perte du mouvement volontaire des muscles impliqués dans la déglutition et l'articulation des sons. La déglutition réflexe persistait. Sensibilité intacte.

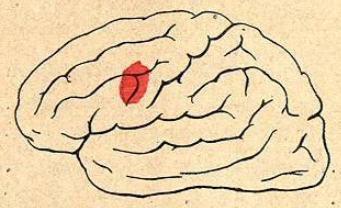

Fig. 51.

Autopsie. — Sur chaque hémisphère, dans un point exactement symétrique, on trouve un petit foyer de ramollissement siégeant à l'extrémité inférieure de la frontale ascendante et l'extrémité postérieure des frontales moyenne et inférieure, (Barlow, *Brit. Med. Journ.*, 1877, p. 103.)

Obs. 129. — **Paralysie du larynx par lésions bilatérales de l'écorce** (fig. 52 et 53).

Femme, 72 ans, Frappée le 7 janvier d'apoplexie avec hémiplégie droite totale et aphasie ; sensibilité intacte. La

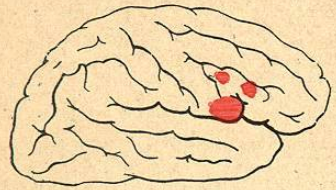

Fig. 52.

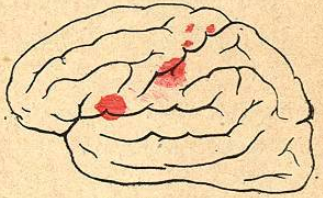

Fig. 53.

malade ne peut articuler aucun son, cependant elle comprend bien ce qu'on lui dit et y répond par signes. Le 12, en pratiquant l'examen laryngoscopique, on constate que la corde vocale gauche est seule paralysée. Mort le 27.

Autopsie. — Athérome des artères cérébrales. Sur l'hémisphère gauche on trouva cinq petits foyers de ramollissement, un sur la frontale ascendante et le pied de la troisième frontale, les autres sur les parties moyennes et supérieures des circonvolutions rolandiques. Sur l'hémisphère droit existent trois foyers, l'un sur le pied de la troisième frontale empiétant légèrement sur la frontale ascendante, les deux autres sur le bord supérieure de la troisième frontale. (Garel et Dor, *Ann. des maladies de l'oreille, du larynx et du pharynx*, 1890.)

Dans les deux premières de ces observations, les lésions causales siégeaient sur l'hémisphère droit. Aussi Seguin émit-il l'hypothèse que le centre cortical du

larynx siégeait dans le pied de la troisième circonvolution droite en face du centre de l'aphasie, qui se trouve habituellement, chez les droitiers, sur le pied de la troisième circonvolution gauche. Mais il y a dans la science tant d'observations de lésions destructives de cette région sans aphonie, que l'hypothèse de Seguin ne paraît pas acceptable.

L'opinion d'après laquelle il y aurait, chez l'homme, comme chez le singe et le chien, des centres bilatéraux et symétriques présidant à la motilité des cordes vocales et situés à l'extrémité inférieure de la région rolandique, au voisinage immédiat des centres moteurs de la langue et du facial inférieur, est plus vraisemblable, mais elle n'est pas encore suffisamment démontrée par les faits anatomo-cliniques pour qu'on doive la considérer comme certaine.

§ 2. — DU CENTRE ROTATEUR DE LA TÊTE

En électrisant la partie postérieure de la première circonvolution frontale des singes, Ferrier a obtenu des mouvements de rotation de la tête, provoqués par la contraction des muscles de la nuque et du cou du côté opposé à l'hémisphère excité. Ces expériences, contrôlées et vérifiées par d'autres physiologistes, notamment par Beevor et Horsley, ont entraîné quelques observateurs à penser qu'il devait exister aussi chez l'homme, dans le pied de la première frontale, un

centre rotateur de la tête. Carville et Duret, Pozzi, Duval, etc., ont même représenté ce centre sur leurs schémas des localisations cérébrales. Les faits anatomo cliniques ne confirment pas cette manière de voir. Les lésions destructives du pied de la première frontale ne donnent pas lieu à des paralysies des muscles de la nuque et du cou, ou du moins nous ne connaissons pas un seul exemple de paralysie persistante de la nuque et du cou pouvant être rapporté à une lésion destructive du pied de la première circonvolution frontale. D'autre part, il existe plusieurs observations dans lesquelles le pied de la première frontale étant altéré ou détruit, on n'a constaté aucune paralysie appréciable des muscles de la nuque et du cou. Rien n'autorise donc à admettre que le pied de la première circonvolution frontale de l'homme renferme un organe cortical spécialement affecté à la motricité des muscles de la tête et du cou.

§ 3. — CENTRE DE LA DÉVIATION CONJUGUÉE DE LA TÊTE ET DES YEUX

La déviation conjuguée de la tête et des yeux, c'est-à-dire le syndrome en vertu duquel certains malades ont la tête et les yeux fixement dirigés vers un côté, est un phénomène qui s'observe assez souvent dans les hémi-

1. *Archives de physiologie*, 1875. Planche XVI.
2. *Archives générales de médecine*, 1877.
3. MATHIAS DUVAL. *Article Système nerveux du Dictionnaire.*

plégies récentes, particulièrement dans celles qui succèdent à des ictus apoplectiques graves. Signalé jadis par Cruveilhier, Gubler, etc., ce syndrome a été soigneusement étudié par Vulpian et Prévost, mais aucun de ces auteurs n'avait cherché à le rattacher à des lésions localisées du cerveau, lorsque, en 1879, Landouzy[1] et Grasset[2] ont émis l'hypothèse qu'il était commandé par des centres spéciaux siégeant dans l'écorce cérébrale et présidant à la motilité des globes oculaires et de la tête.

La théorie des centres corticaux de la déviation conjuguée a été exposée avec beaucoup d'habileté par Landouzy.

Il existe, dit cet observateur distingué, dans chaque hémisphère cérébral, au niveau ou au voisinage immédiat du lobule pariétal inférieur, un centre dans lequel le moteur oculaire externe d'un côté, le moteur oculaire interne de l'autre côté et la branche externe du spinal (celle qui se distribue au sterno-cléido-mastoïdien et au faisceau supérieur du trapèze) puisent leur innervation corticale. Ce centre peut être irrité ou détruit. S'il est irrité, comme cela arrive dans les cas d'hémiplégie partielle, la déviation conjuguée se produit vers le côté primitivement ou exclusivement convulsé. S'il est détruit d'un seul côté, la déviation se

1. Landouzy. *De la déviation conjuguée des yeux et de la rotation de la tête.* Bull. Soc. Anat. 1879.

2. Grasset. *De la déviation conjuguée de la tête et des yeux.* Montpellier, 1879,

produit vers le côté opposé à la paralysie des membres. C'est ce que Grasset exprime dans les termes suivants : « Dans les lésions d'un hémisphère, quand il y a déviation conjuguée, le malade regarde ses membres convulsés s'il y a excitation et regarde sa lésion s'il y a paralysie. Pratiquement, on retiendra cette règle en raisonnant sur l'oculo-moteur externe comme on raisonne sur le facial. Quand il y a excitation, les traits sont tirés du même côté que les membres convulsés ; quand il y a paralysie, les traits sont déviés du côté opposé aux membres paralysés. »

Ces règles nous paraissent, disons-le tout de suite, parfaitement justifiées par l'analyse des nombreuses observations concordantes réunies par Landouzy et Grasset. Mais l'incertitude apparaît quand il s'agit de déterminer la localisation du prétendu centre cortical de la déviation conjuguée.

D'après Landouzy, il siégerait « sur le lobule pariétal inférieur et d'une façon plus précise sur le pied du lobule pariétal inférieur » ; d'après Grasset, « dans les circonvolutions qui coiffent le fond de la scissure de Sylvius et le pli courbe ».

L'analyse attentive à laquelle nous soumîmes, en 1883, les documents anatomo-cliniques relatifs à l'étude des localisations motrices dans l'écorce des hémisphères cérébraux, ne nous permit pas d'accepter comme démontrée l'existence de centres distincts pour la déviation conjuguée de la tête et des yeux.

Les travaux publiés depuis 1883 n'ont pas beaucoup éclairé la question. Ils sont d'ailleurs peu concordants. Tandis qu'Allen Starr déclare n'avoir pas trouvé dans la casuistique américaine d'observation de nature à confirmer les hypothèses de Landouzy et de Grasset, Henschen pense que le centre de la déviation conjuguée des yeux se trouve en réalité dans le lobule pariétal inférieur tout près du lobule du pli courbe. Wernicke est du même avis. A propos d'une observation qu'il a eu l'occasion de recueillir et qui est, à notre avis, beaucoup trop complexe pour être considérée comme démonstrative[1], il a repris l'analyse des documents publiés par les auteurs et est arrivé à conclure : 1° que la déviation conjuguée des yeux survenant comme symptôme direct d'une lésion en foyer, est toujours en rapport avec une lésion du lobule pariétal inférieur ou des faisceaux de fibres émanant de ce lobule; 2° que, réciproquement, les lésions du lobule pariétal inférieur entraînent toujours la déviation conjuguée des yeux, au moins d'une façon transitoire; 3° que les lésions bilatérales symétriques des lobules pariétaux inférieurs paraissent engendrer une forme d'ophtalmoplégie totale qui mériterait le nom d'ophtalmoplégie pseudo-nucléaire.

1. Il y avait, dans ce cas, des lésions bilatérales et d'âge différent dans l'écorce des deux hémisphères, s'étendant profondément dans la substance blanche et atteignant même d'un côté le noyau lenticulaire. Il y avait, de plus, un foyer assez volumineux dans la protubérance. (*Wernicke, Herderkrankung des unteren Scheitelläpchens. Archiv. für Psychiatrie und Nervenkrankheiten.* Bd XX, 1889, p. 243.)

Si ces conclusions étaient bien établies, l'existence des centres moteurs corticaux de la déviation conjuguée et la localisation de ces centres dans la région du lobule pariétal inférieur ne seraient plus douteuses Mais elles ne reposent pas, ce nous semble, sur des bases solides. Les principales raisons qui nous paraissent les infirmer sont les suivantes :

1° Les lésions du lobule pariétal inférieur ne sont pas toujours accompagnées de déviation conjuguée de la tête et des yeux. C'est ainsi que ce syndrome n'est pas signalé dans les Observations 32, 33, 34, 35, 36, 37 et 39, toutes relatives à des cas de destruction plus ou moins étendue des lobules pariétaux.

2° La déviation conjuguée de la tête et des yeux peut se montrer dans des cas où la région du lobule pariétal inférieur est indemne de toute altération appréciable. Exemple :

Obs. 130. — **Hémiplégie droite. — Déviation conjuguée des yeux vers la gauche. — Ramollissement circonscrit de la frontale ascendante gauche.**

Femme, 57 ans, frappée d'une attaque d'apoplexie le 7 mai 1878. Hémiplégie droite totale (face et membres), flaccide, plus marquée au membre supérieur qu'au membre inférieur. Paupière droite étalée sur le globe oculaire ; occlusion incomplète de cet œil. Déviation conjuguée des yeux vers la gauche. Sensibilité notablement diminuée sur tout le côté droit du corps. Aphasie transitoire. Mort le 27.

Autopsie. — Ramollissement avec pointillé hémorrhagique