de la frontale ascendante épargnant seulement 1 centimètre à l'extrémité inférieure et 2 centimètres à l'extrémité supérieure de cette circonvolution. Le ramollissement empiète sur le pied de la deuxième et laisse tout à fait intact le pied de la troisième frontale. Intégrité de la pariétale ascendante, du lobule de l'insula et de tout le reste de l'écorce. La lésion s'enfonce en forme de coin dans les faisceaux frontaux sans atteindre le pied de la couronne rayonnante dont elle reste distante de 1 centimètre. Coupe pariétale et pédiculo-pariétale, capsule interne, noyaux centraux sains. Hémisphère droit, cervelet, isthme de l'encéphale normaux. (Tripier, *Revue mens. de Méd. et de Chir.*, 1880, p. 134.)

3° Il n'est pas démontré du tout que les lésions bilatérales des lobules pariétaux inférieurs déterminent une ophtalmoplégie totale pseudo-nucléaire. Wernicke, qui a le premier affirmé l'existence d'un rapport de cause à effet entre la destruction des deux lobules pariétaux inférieurs et l'ophtalmoplégie totale, s'appuie sur trois observations. La première, empruntée à la Clinique d'Andral, n'a aucune valeur parce qu'il n'est question dans le texte original ni de déviation ni d'immobilité des globes oculaires, mais simplement d'une occlusion incomplète des paupières[1]. La deuxième est inutilisable parce qu'elle se rapporte à un cas de lésion traumatique du crâne avec fracture de la région pariétale gauche dans lequel la trépanation du point où siégeait la fracture fut suivie de la guérison complète

1. Andral. *Clinique médicale*, 3e édition, t. V. Maladies de l'encéphale. Obs. 15, p. 346.

d'une déviation permanente des globes oculaires vers le côté droit. Or il est évident que dans ces conditions rien ne permet d'affirmer que les deux lobules pariétaux inférieurs étaient altérés[1]. La troisième est accompagnée d'autopsie, mais les symptômes cliniques en sont très complexes et les détails anatomiques sont loin d'avoir toute la netteté désirable. Le malade qui en fait l'objet avait une paralysie avec contracture du membre supérieur droit et de la moitié droite de la face. Son langage était incompréhensible; ses globes oculaires déviés vers la gauche ne pouvaient plus être portés en haut, en bas ni à droite par l'effet de la volonté; mais cela arrivait quelquefois involontairement. Plus tard le malade ne put plus fermer volontairement les paupières, bien qu'il clignât d'une façon réflexe. Il eut du trismus, de l'immobilité générale des traits du visage. La déglutition devint difficile. La paralysie, primitivement limitée au bras droit et à la face, s'étendit au membre inférieur du même côté. A l'autopsie, on trouva sur chaque hémisphère un grand foyer de ramollissement cortical atteignant; à gauche, les deux circonvolutions ascendantes dans toute leur longueur, la partie inférieure du lobule pariétal, l'insula et la partie postérieure des trois circonvolutions frontales; à droite, les pieds des deux frontales inférieures et la partie de

1. Thomson. *Case of fracture of the Skull in which conjugate deviation of the Eyes which had excited for four months was removed by trephining*. Brain, 1883, t. VI, p. 99.

la frontale ascendante qui les limite. Le lobule pariétal inférieur gauche semble donc avoir été épargné. Et s'il en est ainsi, l'observation ne peut pas servir à démontrer les rapports de l'ophtalmoplégie totale avec les lésions bilatérales des lobules pariétaux inférieurs[1].

On voit combien sont peu concluants les documents invoqués par Wernicke en faveur de l'hypothèse qu'il a cherché à démontrer. Ajoutons que Wernicke lui-même a rapporté jadis l'observation d'une malade qui n'eut pas d'ophtalmoplégie totale, bien qu'on ait trouvé, à son autopsie, des foyers de ramollissement très étendus siégeant dans la région pariétale des deux hémisphères[2].

Enfin, il est une particularité très frappante dans l'histoire anatomo-clinique de la déviation conjuguée de la tête et des yeux : c'est qu'on n'a pas encore fourni une seule observation précise dans laquelle ce syndrome se soit montré seul à la suite d'une lésion destructive limitée de la région pariétale, comme se montre la paralysie isolée d'un membre ou d'un groupe musculaire à la suite des lésions circonscrites de la zone motrice. Landouzy, qui a recherché les cas de ce genre, n'en a trouvé que trois[3], et dans les trois il s'agissait de méningites diffuses, c'est-à-dire de lésions inapplicables à

1. Cette observation est empruntée à Tilerig (Petersb. med. Zeitschrift, 1874; p. 251). Nous ne la connaissons que par le résumé qu'en a donné Wernicke dans son mémoire des *Archiv. für Psychiatrie und Nervenkrankheiten*, 1889.

2. Wernicke. Lehrbuch der Gehirn Krankheiten, II, p. 210.

3. Ces trois cas appartiennent à Chouppe (*Bull. Soc. Anat.*, 1871, p. 380, Gauderon (*ibid.*, 1876, p. 272) et Martin (*ibid.*, 1877, p. 43).

l'étude des localisations cérébrales. Wernicke en signale deux autres dont la valeur n'est pas beaucoup plus grande. Le premier, dû à Oudin, est rapporté dans la thèse de Boyer avec un laconisme tel que toute discussion devient impossible. Nous le reproduisons textuellement :

Obs. 131. — *Déviation conjuguée des yeux sans paralysie :* on trouve un ramollissement cortical en dehors des points moteurs, occupant le bord antérieur du deuxième sillon temporal et un second situé juste sur le pli courbe et le lobule pariétal inférieur dans sa moitié postérieure. (Oudin, Obs. inédite communiquée à de Boyer et insérée dans la thèse de ce dernier. Paris, 1879. Obs. 89, p. 132.)

L'autre, emprunté à M. Grasset, est trop complexe pour qu'on puisse en tirer un enseignement précis. En voici le résumé :

Obs. 132. — Homme, hémiplégique gauche, gâteux et dément. Il a en outre de la glossoplégie allant jusqu'au mutisme. Il ne peut fermer les paupières. La tête est presque toujours déviée à gauche. Les yeux sont également dirigés vers la gauche et ne peuvent dépasser la ligne médiane qnand on dit au malade de regarder à droite.

Autopsie. — Ramollissement ancien du noyau lenticulaire droit. Ramollissement superficiel du pli courbe gauche. (Grasset, *Des localisations dans les maladies cérébrales*, Paris, 1880, p. 294.)

Le ramollissement du noyau lenticulaire droit expliquait l'hémiplégie gauche; celui du pli courbe gauche

rendait compte, d'après Grasset, de troubles de la motilité des yeux et des paupières. Mais l'observation n'en reste pas moins obscure et complexe, et Grasset lui-même, dans les réflexions qui la suivent, reconnaît que la glossoplégie, le mutisme, la dysphagie, la paralysie faciale, « semblent indiquer une lésion bulbaire restée inaperçue, et que le microscope aurait peut-être révélée. »

Il nous semble ressortir clairement des considérations précédentes que l'existence des centres corticaux de la déviation conjuguée de la tête et des yeux est encore douteuse et que leur localisation dans les lobules pariétaux inférieurs est loin d'être démontrée.

§ 4. — CENTRE DU RELEVEUR DE LA PAUPIÈRE SUPÉRIEURE

Dans l'hémiplégie vulgaire, le rameau de la troisième paire qui innerve le muscle releveur de la paupière supérieure conserve toute son activité fonctionnelle, de telle sorte que le globe oculaire reste découvert aussi bien du côté hémiplégié que du côté sain. Mais il n'y a pas de règle sans exception, et, dans quelques cas de lésions cérébrales, on observe une chute plus ou moins marquée de la paupière supérieure. Grasset[1] et Landouzy[2] ont pensé qu'il devait éxister dans le pli courbe un centre cortical pour le muscle releveur de la paupière supérieure et que, par conséquent, la blépharoptose

1. Grasset. *Progrès médical*, 27 mai 1876, p. 406.
2. Landouzy. *Archives générales de médecine*, 1377.

était liée à la destruction du pli courbe du côté opposé.

Cette opinion paraît confirmée par un certain nombre d'observations régulières. La première en date, celle de Grasset, ne nous paraît pas à l'abri de tout reproche. Elle se rapporte à un malade chez lequel on nota, dans le cours d'une méningite, une chute de la paupière supérieure du côté gauche. A l'autopsie, on trouva une large tache rouge-sale au niveau de laquelle existait un exsudat blanchâtre et une congestion vraie de la substance corticale. Cette plaque siégeait à l'extrémité supérieure de la scissure parallèle au voisinage immédiat du pli courbe du côté droit. Malheureusement les lésions n'étaient pas limitées à cette région. Il y avait, en outre, « des signes évidents de méningite diffuse à la convexité des deux hémisphères », et rien ne prouve que la chute de la paupière ait été la conséquence directe des lésions de l'extrémité supérieure de la scissure parallèle. Mais il y a d'autres cas plus précis parmi lesquels nous citerons les suivants :

Obs. 133. — **Ramollissement du pli courbe gauche. — Blépharoptose droite incomplète** (fig. 54).

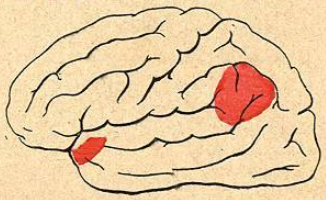

Fig. 54.

Homme, 44 ans, entré à l'hôpital pour une affection du cœur, est frappé tout d'un coup, sans perte de connaissance, de cécité et de surdité psychiques. Pas de paralysie des membres, mais

l'œil droit semble moins largement ouvert que celui du côté opposé et cligne à demi, comme si la paupière supérieure était légèrement abaissée. Mort trois jours après le début des accidents.

Autopsie. — Foyer de ramollissement rouge de la largeur d'une pièce d'argent de cinq francs occupant le lobule du pli courbe lui-même. (Chauffard, *Revue de Méd.* 1881, p. 940.)

Obs. 134. — **Ramollissement du pli courbe gauche. — Chute persistante de la paupière supérieure droite.**

Homme, 43 ans, atteint de rétrécissement mitral, est frappé, en 1883, d'une attaque d'apoplexie dont il se relève avec une blépharoptose du côté *droit* et une parésie légère des membres du côté *gauche*. La parésie se dissipe rapidement mais le ptosis persiste. La paupière supérieure droite recouvre complètement le globe de l'œil. Quand on la relève, on voit que l'œil est légèrement dévié en dehors. Affaiblissement progressif de la mémoire et de la volonté. En 1887, deuxième attaque d'apoplexie suivie d'hémiplégie gauche. Cinq jours après, troisième attaque et mort.

Autopsie. — En outre des foyers récents d'hémorrhagie qui ont causé les dernières attaques d'apoplexie, on trouve dans l'hémisphère gauche un ramollissement ancien, blanc jaunâtre, superficiel, occupant assez exactement la région du pli courbe, de forme ovalaire, s'étendant, dans la direction de la scissure parallèle, de l'extrémité de la scissure de Sylvius jusqu'à la scissure inter-pariétale. Rien d'anormal dans le bulbe ni dans la probubérance. Aucune altération des nerfs moteurs oculaires communs. Pas de lésion de l'orbite ni du sinus caverneux. (G. Lemoine, *Revue de médecine*, 1887, p. 579.)

Obs. 135. — **Ramollissement du lobule pariétal inférieur gauche. — Chute de la paupière supérieure droite** (fig. 55).

Homme vigoureux, 46 ans, se jette, étant en état d'ivresse, dans le canal de la Deûle pour se suicider. Transporté à l'hôpital, on constate le lendemain : 1° chute de la paupière supérieure droite, qui reste presque complètement abaissée tandis que l'autre se relève complètement; 2° abaissement de la commissure des lèvres du côté droit; 3° rotation à droite de la tête qui, placée dans la direction normale ou tournée à gauche, revient obstinément à sa position première. Pas de troubles de la motilité des membres. Mort le troisième jour.

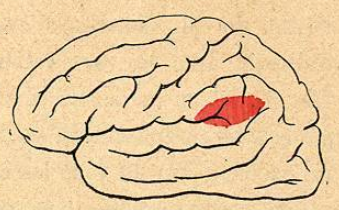

Fig. 46.

Autopsie. — Plaque, à teinte hémorrhagique, ayant 4 centimètres de long sur 3 de haut, dans laquelle la substance cérébrale est ramollie. Cette plaque occupe la moitié supérieure du tiers postérieur de la première circonvolution temporale, la moitié inférieure du lobule pariétal inférieur et la division antérieure du lobule du pli courbe. Elle empiète un peu sur la partie tout à fait inférieure et postérieure de la pariétale ascendante. La lésion est tout à fait superficielle, la substance blanche sous-jacente est intacte. Rien dans le reste de l'encéphale, qu'un peu d'athérome des artères à la base. (Surmont, *Th. doct.*, Lille, 1886.)

Ces observations paraissent confirmer les opinions de Grasset et de Landouzy. Nous hésitons cependant à

admettre l'existence dans le pli courbe d'un centre cortical pour le rameau de la troisième paire qui innerve le muscle releveur de la paupière supérieure :

1° Parce que dans un grand nombre de cas la chute de la paupière n'est pas signalée dans des observations où l'autopsie a révélé de profondes altérations de la région du pli courbe. C'est ainsi qu'elle n'est pas indiquée dans les observations 32, 33, 34, 35, 36, 37, 38. Et on ne peut pas objecter que les faits de ce genre sont exceptionnels, car Surmont, qui a réuni dans un excellent travail tous les cas de lésions destructives du pli courbe publiés dans ces dernières années, en a relevé *onze* avec blépharoptose plus ou moins complète, contre *cinquante* dans lesquels on n'a noté aucun trouble de la motilité des paupières ;

2° Parce que la blépharoptose est explicitement signalée dans un assez grand nombre d'observations où les lésions siégeaient en dehors et souvent fort loin de la région du pli courbe. Ainsi, nous la voyons coexister, dans l'Obs. 41 du présent ouvrage, avec un ramollissement de la zone motrice ne dépassant pas le pied du lobule pariétal inférieur; dans les observations 43 et 63, avec un ramollissement cortical de l'extrémité inférieure des circonvolutions ascendantes ; dans l'Obs. 130, avec un ramollissement de la frontale ascendante et du pied de la deuxième frontale.

Il résulte de tout ceci que les faits anatomo-cliniques sont loin d'avoir la concordance qui devrait exister si

le rameau de la troisième paire destiné au releveur de la paupière supérieure prenait réellement son origine dans le pli courbe. Néanmoins il faut reconnaître que les observations confirmatives que nous venons de rapporter donnent une certaine vraisemblance à l'opinion de Grasset et Landouzy. A notre avis, la localisation dans le pli courbe d'un centre cortical du rameau palpébral de la troisième paire ne doit pas être repoussée comme une hypothèse inacceptable. Mais elle n'est pas encore assez bien démontrée pour qu'on puisse l'admettre sans conteste.

Nous croyons, en revanche, qu'on peut rejeter d'ores et déjà, comme étant tout à fait improbable, l'opinion soutenue récemment par de Bosco, d'après laquelle le ptosis résulterait des lésions d'un centre cortical « siégeant sur les circonvolutions ascendantes, dans un point très voisin du sillon de Rolando, au-devant du centre du bras et au-dessus de celui de la face. »

§ 5. — CENTRE DU FACIAL SUPÉRIEUR

Dans les hémiplégies d'origine cérébrale les muscles de la partie inférieure de la face (orbiculaire des lèvres, mentonnier, zygomatiques, releveur de l'aile du nez, etc.) sont très souvent paralysés, tandis que les muscles de la partie supérieure du visage (frontaux, sourciliers, orbiculaire des paupières) sont presque toujours épar-

1. De Bosco. *Il Pisani Gazzetta sicula*, fasc. 1, 1893.

gnés. Dans quelques cas cependant ils sont plus ou moins atteints. Pour expliquer ces cas exceptionnels, on a supposé que les fibres du facial supérieur avaient, dans les circonvolutions, une origine distincte de celle du facial inférieur, et Exner et Paneth ayant démontré que chez les animaux l'excitation du pli courbe détermine des contractions des paupières du côté opposé, on en a conclu que le centre cortical du facial supérieur devait se trouver, chez l'homme, dans la région du pli courbe (Mendel). Aucune observation anatomo-clinique précise ne confirme cette hypothèse. Dans tous les cas rapportés par les auteurs, il s'agissait, ou bien de lésions des masses centrales des hémisphères cérébraux, ou bien de lésions corticales si étendues qu'elles ne pouvaient utilement servir à la détermination d'une localisation fonctionnelle [1]. Dans ces conditions, il est prudent d'attendre que des observations nouvelles et véritablement démonstratives viennent fournir la solution du problème.

§ 6. — CENTRE DES MUSCLES MASTICATEURS

Les muscles masticateurs puisent-ils leur innervation centrale dans certains points limités de l'écorce cérébrale? Les physiologistes affirment que oui. Ferrier, chez le chien et le singe, Gad, chez le lapin, ont obtenu

1. Voyez à ce sujet : Hallopeau. Note pour servir à déterminer le trajet intra-cérébral du faisceau supérieur du facial. *Revue mensuelle de médecine et de chirurgie*, t. III, 1879, p. 937.

des mouvements de mastication par l'excitation électrique de la surface du cerveau. Beevor et Horsley placent le centre cortical des muscles masticateurs à la partie inférieure de la circonvolution frontale ascendante du singe. En est-il de même chez l'homme? Cela est encore douteux, car les faits anatomo-cliniques de nature à confirmer cette localisation sont encore trop peu nombreux pour qu'il soit possible de se faire une opinion sur ce sujet. Lépine[1], Langer[2], Picot[3], ont rapporté quelques exemples de trismus dans des cas de lésions cérébrales étendues ou diffuses. Mais nous ne connaissons pas un seul cas précis de paralysie des muscles masticateurs dépendant d'une lésion corticale limitée. Hirt[4] a bien publié, en 1887, une observation de ce genre de paralysie. Mais il s'agit d'un cas complexe, avec lésions corticales multiples et sclérose des cordons postérieurs, qui ne peut pas servir à l'étude méthodique des localisations cérébrales. La question de l'existence des centres corticaux de la mastication chez l'homme est donc posée, mais les documents concrets manquent encore pour la résoudre.

1. Lépine. *Du trismus d'origine cérébrale.* Revue de médecine, t. II, 1882, p. 849.
2. Langer. *Ueber Kaummusculatur und Trismus bei Herderkrankungen des Gehirns.* Wiener mediz Woch., n° 5, 1886.
3. Picot. Leçons de clinique médicale, 1892.
4. Hirt. *Zur localisation der corticalen Kaumustkulatur bei Menschen.* Berl. klin. Wochenschrift, juillet 1887, p. 488.