rable term. of pericard (Edinb. J. of m. s., 1851). — SKODA. Diagn. des adh. du péricarde, 1852. — FOURNIER. Th. de Strasbourg, 1863. — RAYNAUD. Bull. Soc. anat., 1860. — JACCOUD. Traité de pathologie et Gaz. hebd., 1861. — LACROUSILLE. Péricardite hémorragique, th. de Paris, 1865. — CAZES. Adhérences du cœur, th. de Paris, 1875. — A. LAVERAN. Pronostic de la symph. card. (Gaz. hebd., 1875). — QUÉNU. Symph. cardiaq., foie cardiaq. (Soc. an., 1878). — HAYEM et GILBERT. Symph. cardiaque et des lésions qui peuvent en résulter (Union méd., 1884). — F.-FRANCK. Des bruits extr.-cardiaques des adhérences du péricarde (Tribune médic., janv. 1886). — FRANTZ-RIEGEL. Valeur diagno. du collap. vein. diastolique de Friedreich (Rev. Hayem, 1885). — FRANÇOIS-FRANCK. Contrib. au diag. de l'adh. du péricarde (Gaz. hebd., nov. 1885). — MOREL-LAVALLÉE. Etude de la symphyse card., th. Paris, 1886. — TISSIER. Péric. tub. adhésive (Soc. an., 1888). — NORTHRUP. Péricarde adhérent chez un enfant de 13 mois (N. York. med. Record. 1889). — POTAIN. De la symphyse cardiaque (Un. médic. n° 22, 1890).

MALADIES DU MYOCARDE.

Les altérations du muscle cardiaque tendent à reprendre la place importante que leur avaient assignée autrefois Sénac, Corvisart, Kreysig; les recherches modernes sur les cardiopathies indépendantes des lésions valvulaires ont jeté sur elles un jour tout nouveau que les travaux tout récents de Rindfleisch, Renaut, Romberg, Bard et Philippe, Huchard, Weber, Charrin, etc., ont singulièrement élargi.

Nous passerons en revue successivement les principales inflammations et dégénérescences du myocarde : myocardite aiguë ou chronique, hypertrophie, atrophie, dilatation, anévrysmes, ruptures et tumeurs du cœur. Puis, comme la plupart de ces modalités du *muscle cœur* ont le fâcheux inconvénient d'entraver au plus haut degré son fonctionnement et de jeter le trouble jusqu'aux dernières limites du système circulatoire, nous insisterons particulièrement sur le syndrome clinique qui, depuis Beau, porte le nom d'*asystolie*, et qui peut être considéré comme la terminaison commune des principales affections du cœur.

MYOCARDITES.

Le mot de *myocardite* a été introduit dans la science par Sobernheim en 1837 ; mais les observateurs avaient depuis longtemps noté la possibilité de l'inflammation propre du tissu du cœur : Benevieni, Nicolas Massa, ont rapporté des faits de suppuration cardiaque ; au commencement du siècle, Corvisart, Laennec et, un peu plus tard, Bouillaud ont décrit la *cardite*, avec

ses trois modes de manifestation : le ramollissement rouge, le ramollissement blanc, le ramollissement jaune.

Mais il s'était glissé dans les observations de ces auteurs une confusion inévitable, et de nombreuses erreurs d'interprétation avaient été commises. C'est ainsi que des cas de péricardite, d'abcès métastatiques, de kystes fibrineux intra-cardiaques, de dégénérescences graisseuses, figurent au milieu d'elles. Le microscope seul pouvait apporter quelque clarté dans ce sujet difficile.

Jusqu'à ces derniers temps, on a décrit, avec Virchow, une *myocardite parenchymateuse* et une *myocardite insterstitielle*, suivant que le processus inflammatoire était supposé porter primitivement sur la fibre musculaire elle-même, ou sur le tissu connectif périphérique. Hayem a particulièrement bien étudié la myocardite insterstitielle, celle de la dothiénentérie principalement; sa description de la myocardite parenchymateuse est un peu trop schématique. D'ailleurs, d'après Ranvier, la fibre musculaire du cœur ne serait jamais altérée primitivement ; dans la cardite, ses lésions ne se montrent que lorsqu'elle a été comprimée, étouffée par un exsudat ou par des globules de pus. Mais ces vues trop exclusives ont été infirmées depuis par les travaux de Romberg, Charrin, etc. : la fibre musculaire cardiaque peut être altérée directement par les micro-organismes ou leurs produits solubles. Charrin l'a démontré expérimentalement au dernier congrès de Berlin.

La *myocardite* est *aiguë* ou *chronique*.

MYOCARDITE AIGUE. — La myocardite aiguë, *primitive*, est exceptionnelle ; le rôle joué à cet égard par l'action du froid, par le traumatisme de la région précordiale, par les efforts musculaires violents, n'est pas encore bien démontré. La *myocardite secondaire*, au contraire, est fréquente ; l'inflammation de l'endocarde et du péricarde, les états infectieux tels que le typhus, la variole, la scarlatine, les maladies pyohémiques, ont sur sa production une influence considérable.

L'altération est partielle ou généralisée. La *myocardite partielle* s'observe de préférence au niveau du ventricule gauche chez l'adulte, au niveau de l'infundibulum de l'artère pulmonaire chez l'enfant (Parrot toutefois n'aurait pas rencontré un seul cas de myocardite primitive de l'infundibulum chez le nouveau-né). *Généralisée* ou diffuse, elle peut envahir le tissu musculaire du cœur dans toute son étendue ; mais il y a toujours prédominance des accidents dans le ventricule gauche.

Au *point de vue anatomique* les lésions paraissent devoir se diviser en deux grands groupes, suivant que le processus inflam-

matoire est franchement suppuratif, ou qu'il se borne à une prolifération conjonctive avec dégénérescence de la fibre musculaire.

Dans le premier cas, on constate l'existence de véritables abcès dans l'épaisseur des parois du cœur. Tantôt le pus est simplement infiltré dans les interstices des fibres musculaires, qui sont alors comme macérées et présentent un aspect *violacé* caractéristique, ou bien il est collecté en un nombre plus ou moins considérable de petits foyers miliaires, sans membrane enveloppante ; tantôt enfin on trouve des foyers plus volumineux, mais plus rares : ceux-ci sont comme enkystés, et le pus qu'ils renferment contient des fibres musculaires dilacérées, des globules sanguins et des granulations pigmentaires. Les abcès du cœur étant fréquemment d'origine métastatique, il n'est pas rare de trouver autour de la collection purulente des vaisseaux oblitérés.

Ceci justifie, dans une certaine mesure, la division adoptée par Stokes, qni distingue les foyers purulents intracardiaques en *foyers phlegmoneux* et *foyers phlébitiques*.

Les abcès du cœur, dans *quelques cas rares*, sont susceptibles de résolution ou de résorption. Ils peuvent subir la transformation caséuse, puis crétacée (Fœrsters) ; plus souvent ils s'ouvrent, ils se rompent, et déterminent soit une péricardite suraiguë (ouverture dans le péricarde), sóit les accidents de l'endocardite ulcéreuse (ouverture dans les cavités). La production d'un anévrysme partiel en est le plus souvent la conséquence ; si l'abcès siège dans la cloison, la perforation du septum en est la suite presque nécessaire (Laennec, Testa).

La *myocardite diffuse* non suppurative se rencontre surtout dans les fièvres graves, les états infectieux, avec ou sans élévation notable de la température (typhus, variole, scarlatine, granulie aiguë), mais plus particulièrement dans la dothiénentérie et la diphtérie (Birch-Hirschfeld, Leyden, Rabot et Philippe). Dans ces différents cas, le cœur, flasque et pâle, présente la *coloration feuille morte* ; il est friable et se laisse facilement déchirer.

Quant aux lésions histologiques elles portent à la fois sur la fibre musculaire et sur le tissu conjonctif interstitiel ; rarement isolées (Romberg), elles pourraient cependant se présenter séparément comme dans la diphtérie par exemple, où Rabot et Philippe n'ont rencontré que des noyaux de myocardite interstitielle franchement inflammatoire et indépendants de toute lésion vasculaire. On sait, en effet, qu'il y a quelques années Landouzy et Siredey avaient pensé devoir rattacher ces lésions myocarditiques des pyréxies infectieuses à l'endartérite des vaisseaux intracardiaques, parfois observée en pareil cas. Les recherches plus récentes aux-

quelles nous venons de faire allusion semblent bien prouver que les agents infectieux sont susceptibles d'impressionner directement les éléments cellulaires du myocarde.

Le *diagnostic des abcès du cœur* est à peu près impossible à établir ; c'est à peine si ces abcès peuvent être soupçonnés d'après les accidents provoqués par leur rupture. Le plus souvent ils ne se reconnaissent que sur la table d'amphithéâtre ; encore faut-il les distinguer avec soin des *kystes fibrineux à contenu puriforme* (végétations globuleuses de Laennec), qui sont des tumeurs intra-cardiaques pouvant toujours se détacher de la paroi, et ne contenant jamais de fragments de tissu musculaire.

La *myocardite diffuse*, au contraire, bien que d'un diagnostic encore difficile, à cause des conditions au milieu desquelles elle se rencontre, peut assez souvent se reconnaître. MM. Desnos et Huchard, dans leur étude de la myocardite dans la variole, divisent en deux périodes les symptômes par lesquels elle a l'habitude de se révéler : c'est d'abord une *phase d'excitation* qui se traduit par des battements tumultueux et une certaine tension du pouls, puis une *phase de dépression qui correspond à la dégénérescence du cœur ;* les bruits du cœur deviennent sourds, intermittents, irréguliers ; des souffles apparaissent ; en même temps se manifestent des signes d'anémie périphérique (délire, convulsions, syncope, etc.). Chez l'adulte on observe parfois du collapsus et de véritables crises angineuses.

Chez l'enfant la symptomatologie est un peu différente. Il existe au début quelques troubles digestifs peu prononcés : coliques sourdes, vomissements faciles (Rabot, Philippe, Huguenin), les urines sont le plus souvent albumineuses, et l'on observe de grandes crises dyspnéiques qui s'accentuent au moment de la mort. Le pouls est faible, vide, arythmique ; parfois une syncope met brusquement fin à l'évolution morbide. Celle-ci peut même chez l'enfant être le seul indice révélateur de l'altération du myocarde : « le premier et le dernier accident que rien ne permettait de prévoir » (Huguenin).

La guérison pourtant peut s'obtenir dans près de la moitié des cas.

Myocardite chronique. — Les lésions myocarditiques aiguës produites par les maladies infectieuses (diphtérie, dothiénentérie, tuberculose) sont susceptibles de passer à l'état chronique. Toutefois, la myocardite chronique est le plus souvent chronique d'emblée et résulte soit d'une irritation lente et primitive du tissu conjonctif interstitiel (Bard et Philippe), soit d'un travail de sclérose,

consécutif à l'endartérite des vaisseaux propres du cœur de la *coronarite primitive* d'Odriozola, Steinberg, Huchard et Weber. La cirrhose du cœur (sclérose dystrophique de Huchard) a donc sa place bien marquée aujourd'hui dans la nosologie cardiaque ; et les vues déjà anciennes de Corvisart « De tous les tissus du cœur que frappe la cardite, le cellulaire est le plus atteint » se trouvent pleinement confirmées.

La myocardite interstitielle chronique a le plus souvent comme point de départ un de ces états constitutionnels variés, créant des toxémies dont l'effet immédiat est de provoquer l'irritation des parois vasculaires et une tendance à la production du tissu de sclérose. C'est à ce titre qu'on a successivement incriminé : le rhumatisme (Dittrich), l'alcoolisme et la syphilis (Dittrich, Virchow, Lancereaux), la chloro-anémie (Déjerine), le diabète, la grossesse, l'abus de tabac, etc. Enfin, depuis la discussion de la Soc. méd. des hôpitaux de 1879, il est bien admis maintenant que la myocardite interstitielle chronique accompagne le plus souvent les hypertrophies cardiaques secondaires et plus particulièrement celles du mal de Bright (Charcot, Debove, Letulle).

Les lésions de la myocardite interstitielle chronique sont *diffuses* ou *circonscrites*. Diffuses, elles communiquent à l'organe une coloration grisâtre avec augmentation marquée de la consistance du tissu ; circonscrites, elles se présentent sous forme de petits îlots blancs, nacrés, assez résistants et dont la coupe révèle la nature fibroïde. Ces îlots qui se développent de préférence à la pointe du cœur peuvent aller jusqu'à revêtir l'aspect d'un véritable tissu de cartilage (cas de Corvisart) ou d'ossification (cas de Sénac).

Parfois ces lésions sont absolument isolées et indépendantes de toute altération vasculaire ou myopathique (Bard et Philippe) ; mais dans la majorité des faits on constate à côté d'elles des altérations prononcées des artères coronaires, altérations auxquelles Steinberg, Hoffmann, Huchard et Weber veulent subordonner les lésions du myocarde. Un certain nombre d'autopsies concluantes et plus particulièrement celles de Steinberg et de Hoffmann montrent en effet les foyers de myocardite parfaitement limités à l'aire anatomique de la branche vasculaire altérée ou oblitérée. L'artère coronaire gauche est plus spécialement dégénérée, et surtout sa branche circonflexe (Rindfleisch).

Consécutivement à ces lésions on peut observer soit de la dilatation des cavités cardiaques (Huchard et Weber), soit de l'atrophie, soit de l'hypertrophie du myocarde. Tout dépend du degré et de la rapidité d'évolution des lésions des coronaires (Hoffmann et Weber). L'atrophie de la fibre musculaire cardiaque semble en

tous cas devoir être attribuée à l'ischémie vasculaire qui provoque sa destruction : la production du tissu scléreux ne serait que secondaire (Hoffmann).

Le siège de ces altérations scléreuses n'est point indifférent : lorsqu'elles intéressent les muscles papillaires elles peuvent entraîner leur rétraction et déterminer de véritables insuffisances orificielles (Hamernyk, Parrot). Nous savons enfin, depuis les travaux de Prus (1835), Rokitansky et Pelvet, que la myocardite scléreuse est le point de départ le plus habituel des anévrysmes du cœur. Dans un travail récent, Romberg signale la périnévrite des nerfs péricardiaques comme accompagnant fréquemment la myocardite de la fièvre typhoïde et de la diphtérie : cette périnévrite manquerait au contraire dans la myocardite scarlatineuse.

Le diagnostic de la myocardite chronique n'est pas toujours aisé, bien que de nombreux auteurs aient cherché à en décrire les signes révélateurs. Au début surtout (période de latence), elle est particulièrement délicate à déceler : un certain degré d'hypertension articielle, avec un état léger de dyspnée, de la tendance à l'oppression sous l'influence de l'effort, de la disposition aux intermittences avec inégalité de la pulsation radiale, de la disposition à la congestion pulmonaire au niveau des bases, etc. peuvent en faire soupçonner l'existence, surtout s'il existe en même temps un peu d'hypertrophie ou de dilatation du ventricule gauche.

Plus tard, les phénomènes sont plus nets, les accidents d'asthénie cardiaque s'accentuent, la dilatation cardiaque se dessine, la congestion pulmonaire s'affirme, l'albumine apparaît dans l'urine, l'arythmie se précise, arythmie caractérisée par des faux pas du cœur, des pulsations inégales suivies parfois d'une série de battements précipités et équidistants (sorte de salves) qui donnent au rythme cardiaque le caractère d'un vrai rythme *embryocardique* ou constituent de véritables accès de tachycardie (Fraentzel). Quand les battements cardiaques se ralentissent on perçoit souvent un souffle que certains auteurs sont tentés d'attribuer à une insuffisance mitrale fonctionnelle, mais qui, est plus vraisemblablement un souffle extra-cardiaque ou d'insuffisance tricuspidienne.

A cette période de la maladie, la myocardite chronique se rapproche beaucoup du type classique des affections valvulaires mal compensées ; le tableau clinique a quelque ressemblance aussi avec celui de la néphrite interstitielle arrivée à la période d'asystolie ; mais il s'en distingue par ce fait que sous l'influence de l'administration de la digitale les accidents cèdent souvent très vite, dans la myocardite chronique, et que les urines ne

renferment pas de vrais cylindres épithéliaux, cylindres manquant rarement dans le cours des néphrites.

Sous le nom de *myocardite segmentaire essentielle*, le professeur Renaut a décrit tout récemment une altération spéciale du muscle cardiaque, fréquente surtout chez les vieillards et se caractérisant par une dissociation segmentaire des fibres musculaires du cœur dont le tissu conjonctif est ramolli comme s'il avait baigné dans de la soude caustique ; cette dissociation se présente sous forme de petits foyers isolés, ou en groupes diffus qui atteignent surtout les muscles papillaires du cœur. Le cœur est généralement hypertrophié et son tissu mou et friable. L'endocarde et le péricarde sont généralement normaux.

Le syndrome correspondant à cet état anatomique, d'après Renaut est le suivant :

1° *Arythmie* : pouls multiforme arythmique, le tracé accusant les variations de hauteur des révolutions sphygmographiques ;

2° Disparition du choc localisé de la pointe ;

3° Matité précordiale rectangulaire.

L'auscultation accuse de la faiblesse des bruits normaux et une grande irrégularité de rythme. De temps à autre on perçoit un souffle mésosystolique, principalement dans la région mésocardiaque. Les phénomènes de stase sont peu marqués : parfois on constate un peu d'œdème périmalléolaire ; il n'y a pas de congestion hépatique.

La mort arrive le plus souvent par syncope ou par asystolie. La digitale, l'ergotine associées aux boissons stimulantes semblent être les meilleurs moyens à opposer à cet état pathologique.

DÉGÉNÉRESCENCES. HYPERTROPHIE. ATROPHIE, ETC.

Dégénérescence graisseuse. — La dégénérescence graisseuse du cœur est la conséquence, l'aboutissant d'un certain nombre d'états dyscrasiques ou constitutionnels qui ont altéré la nutrition des tissus en général et celle du cœur en particulier : ainsi agissent la vieillesse, l'alcoolisme, certaines intoxications (phosphore, arsenic, antimoine), mais avant tout, suivant Virchow et Zinker, les grandes pyrexies infectieuses, ou certaines anémies graves (Strümpell). Elle peut résulter aussi d'un *processus morbide local* (hypertrophie, dilatation, athérome des coronaires) qui a altéré ou épuisé la vitalité de l'organe.

La fibre musculaire a perdu sa striation ; elle est devenue friable, *granuleuse* et *réfringente*, suivant le degré de l'infiltration ; elle communique à l'organe examiné d'ensemble une teinte

pâle caractéristique. Celui-ci, rendu flasque et peu résistant, se trouve naturellement prédisposé aux *ruptures* et aux *hémorragies interstitielles*.

Les muscles papillaires sont souvent altérés à un degré plus prononcé que le reste du cœur ; leur rupture a été plusieurs fois observée (Rendu, Raynaud).

La *dégénérescence graisseuse vraie* doit être distinguée de l'*état graisseux* du cœur, qui dépend d'un *simple dépôt de graisse dans les mailles du tissu conjonctif interstitiel* et au-dessous du feuillet viscéral du péricarde. Cette accumulation est parfois considérable, et dans certains cas le cœur est comme enseveli dans une enveloppe graisseuse d'une grande épaisseur. C'est ce que l'on observe fréquemment chez les obèses, et aussi, à un moindre degré, chez les arthritiques. Mais chez le goutteux, surcharge et dégénérescence graisseuses marchent souvent de pair ; car celui-ci présente tout à la fois et la tendance à l'obésité qui entraîne l'engraissement du cœur et la dyscrasie constitutionnelle qui en désorganise les éléments.

Strümpell, qui a fait dans ces derniers temps une étude approfondie du *cœur gras*, estime que la surcharge graisseuse du cœur est rarement très abondante, et que le plus souvent c'est à l'hypertrophie concomitante qu'il faut attribuer l'augmentation de la matité précordiale et la déviation de la pointe. Cette hypertrophie aurait comme origine la suractivité cardiaque que nécessite la gêne circulatoire occasionnée par les dépôts de graisse et le manque d'exercice chez les obèses ; c'est elle aussi qui commanderait la symptomatologie relevée en pareil cas.

Plus tard la fibre musculaire dégénérant à son tour, les accidents se rapprochent beaucoup de ceux que détermine la dégénérescence primitive du myocarde. Aussi, peut-on dire que, quel que soit le point de départ du processus dégénératif, le résultat auquel celui-ci aboutit est identique : c'est le fonctionnement défectueux de la fibre cardiaque. Le cœur ne se contracte plus qu'avec peine, le pouls devient petit et parfois irrégulier, la circulation pulmonaire s'embarrasse, les accidents de l'anémie artérielle apparaissent. Toutefois la physionomie de ces accidents est un peu différente, suivant que la dégénérescence graisseuse s'est produite progressivement, comme cela arrive habituellement pour le cœur préalablement hypertrophié, ou qu'elle s'est montrée brusquement, comme, par exemple, dans les états graves infectieux. Dans le premier cas le malade offre surtout de l'irrégularité du pouls avec ou sans intermittences ; le pouls est mou, dépressible, quelquefois notablement ralenti ; en même temps on note un état de malaise général que caractérisent

surtout des tendances au vertige, des menaces de chute et souvent un état nauséeux tout spécial. Comme signe physique, on constate que le premier bruit du cœur est devenu sourd, éloigné, mal frappé ; le second bruit ne s'altère que plus tard, et souvent il paraît dédoublé (Potain).

Quand la dégénérescence graisseuse s'est produite brusquement, la scène est un peu différente : ce qui domine alors, c'est la tendance à la syncope et au collapsus ; le premier bruit s'assourdit rapidement, parfois jusqu'à n'être plus perçu (Stokes) ; ou bien le petit silence s'allonge et les deux bruits se succèdent à intervalles presque égaux, de façon à simuler le rythme d'un pendule ou les battements du cœur fœtal. Des souffles peuvent encore apparaître, mais leur mécanisme n'est pas encore élucidé : certains cliniciens admettent l'existence d'une insuffisance temporaire qui aurait sa raison d'être dans la paralysie des muscles tenseurs des valvules.

La dégénérescence graisseuse du cœur, quand le malade a échappé à la mort par syncope ou par rupture du cœur, aboutit le plus souvent aux accidents classiques de l'asystolie.

L'*indication thérapeutique* fournie par la constatation d'un pareil état morbide est formelle. Quelle que soit sa cause ou son origine, on doit s'abstenir de toute médication débilitante, et s'adresser aux toniques (quinquina, digitale, alcool, caféine), qui seuls peuvent parer aux accidents syncopaux ou de collapsus.

Dans la surcharge graisseuse du cœur consécutive à l'obésité, on peut retirer des avantages de la méthode d'Œrtel appliquée avec prudence. Cette méthode, qui consiste surtout dans la privation de boissons et une gymnastique raisonnée, en diminuant la masse d'eau accumulée dans l'organisme, en déchargeant le rein, tend à régulariser le budget des liquides dans l'organisme, et rétablit parfois l'équilibre dans les fonctions nutritives (Lichteim).

Dégénérescence pigmentaire. — Elle accompagne la dégénérescence graisseuse et se rencontre fréquemment chez le vieillard : elle est caractérisée par le dépôt de granulations jaunâtres de nature encore indéterminée, autour des noyaux de la fibre musculaire. Elle s'observe, mais à un degré beaucoup plus accentué, *dans la mélanémie*. Dans ce cas, les granulations ne se déposent pas seulement dans l'intérieur de la fibre musculaire, elles envahissent le tissu connectif interstitiel, où elles apparaissent sous forme d'îlots. Tout récemment MM. Laborde, Rondeau et Pilliet ont décrit une altération spéciale avec pigmentation de la fibre musculaire cardiaque, sous l'influence de l'empoisonnement par le sublimé : cette pigmentation proviendrait pour M. Pilliet de la destruction de l'hémoglobine de la fibre cardiaque même.

Le professeur Renaut a bien décrit aussi les altérations cardiaques propres à l'asystolie ; il a signalé, à côté de modifications remarquables survenues dans la structure de la fibre musculaire (dislocation de la fibre dont les anastomoses ont été rompues et desoudées par résorption du ciment unitif), un dépôt de granulations pigmentaires dans la fibre elle-même et dans l'interstice des faisceaux primitifs. Ces granulations sont disposées en lignes parallèles à l'axe de l'élément musculaire, et se distinguent des granulations graisseuses en ce qu'elles ne se colorent pas par l'acide osmique.

Syphilis du cœur. — La syphilis tertiaire porte directement parfois son action sur le muscle cardiaque. Signalée d'abord par Virchow en 1859, elle a été dans ces dernières années l'objet d'importants travaux de la part de Bogaslowski, de Zakarine de Moscou, de Ch. Mauriac en France, plus récemment enfin de Semmola de Naples.

Elle se manifeste par deux ordres de lésions distinctes : 1° la nodosité gommeuse ; 2° la sclérose interstitielle avec périartérite des petits vaisseaux musculaires.

Les faits de gomme du cœur sont loin d'être rares. Ricord, Lancereaux, Virchow en ont rapporté un certain nombre, L. Jullien en a cité dix-huit observations et B. Teissier en a présenté un exemple très remarquable il y a quelques années. Les gommes siègent indistinctement dans les parties auriculaires ou ventriculaires ; souvent en nombre et de volume restreints, elles peuvent d'autres fois farcir complètement le tissu du cœur comme dans le dernier cas de B. Teissier ; elles restent en général à l'état de noyaux durs et résistants ; elles sont susceptibles d'ailleurs de se ramollir et de se vider dans le torrent circulatoire comme dans l'observation d'Hutchinson et celle d'Oppolzer.

La sclérose interstitielle syphilitique est uniformément répandue, elle s'étend même aux parois aortiques qu'elle transforme quelquefois en tissu très épais et quasi cartilagineux. Cette sclérose interstitielle unie à la périartérite des artères nourricières qui diminue l'irrigation des parois cardiaques suffit à expliquer l'atrophie de la fibre musculaire (avec ou sans dégénérescence graisseuse) qui est signalée dans la plupart des observations.

Les altérations coïncident souvent avec des syphilis en apparence peu graves et les malades succombent dans la grande majorité des cas d'une façon subite ou avec des accidents d'asystolie

aiguë. Cette mort rapide nous paraît être surtout le fait de la myocardite compliquée d'aortite chronique, lésions qui exposent éminemment soit à l'arrêt, soit à la distension brusque et paralytique du cœur.

Pour le professeur Semmola toute arythmie cardiaque rebelle aux moyens hygiéniques ou pharmaceutiques communs trahirait une myocardite syphilitique.

Atrophie cardiaque. — A la suite de certaines maladies de longue durée, de la fièvre typhoïde et de la tuberculose par exemple, on rencontre parfois une diminution notable du volume du cœur, diminution de volume qui peut coïncider avec la flaccidité ou avec la rétraction, le ratatinement de la fibre musculaire cardiaque (Cénas, Bizot, Ducastel, Spatz). Cette atrophie peut être totale et porter tout à la fois sur les cavités ventriculaires et auriculaires. Cénas a vu la capacité de ces dernières tomber de cinquante-cinq centimètres cubes à vingt-cinq centimètres cubes. D'autres fois l'atrophie porte seulement sur le cœur gauche et les cavités droites restent normales ou dilatées.

Chez le vieillard le cœur tend aussi à diminuer de volume; d'après les pesées de du Castel, Haushalter, Brousse, le poids du cœur tombe à 360 grammes pour l'homme et à 270 pour la femme, entre 70 et 90 ans et le diamètre des faisceaux primitifs varie de 30 à 90 μ.

Cliniquement, l'atrophie du cœur se traduit par de la faiblesse de pouls et une diminution de la matité précordiale ; mais, si le cœur atrophié est entouré d'une épaisse couche de graisse, fait qui est loin d'être rare, le diagnostic est à peu près impossible.

Hypertrophie et dilatation.. — Il y a quelques années encore, l'hypertrophie essentielle du cœur jouait un grand rôle dans l'histoire de la pathologie cardiaque. Sénac, Corvisart, Forget, Grisolle, Friedreich, n'avaient pas hésité à lui attribuer une importance considérable ; aussi s'attachait-on à décrire avec soin le complexus symptomatique qui semblait lui appartenir, et en particulier les accidents de congestion cérébrale et la *disposition apoplectique* qui devaient en être la conséquence. Aujourd'hui, sans rejeter l'existence de l'hypertrophie essentielle du cœur, on tend à la considérer comme assez rare. Cependant, la plupart des cliniciens admettent que les efforts répétés, un exercice musculaire excessif, des palpitations nerveuses prolongées, et toutes les causes susceptibles de les provoquer (émotions morales vives, abus du thé et du café), enfin certaines dispositions héréditaires peuvent en favoriser le développement. Cela ne nous paraît pas douteux : nous n'en voulons pour preuve que l'*hypertrophie* qui

apparaît parfois dans le cours de la maladie de Graves, ou goître exophthalmique. La question, d'ailleurs, a été tranchée dans ce sens par Pitres dans sa thèse d'agrégation: s'appuyant sur les travaux de Peacock, de Baur, de Thurn, et surtout de Da Costa et de Seitz, enfin sur une série d'expériences personnelles, Pitres a démontré que le cœur était susceptible de *se fatiguer*. « Sa fatigue se traduit par une diminution dans l'énergie des systoles et par une résistance moins grande à la distension. » Par suite de cette diminution dans l'énergie contractile du cœur, la circulation intra-cardiaque devient languissante, la pression augmente dans les cavités qui se distendent. Pour maintenir l'équilibre circulatoire, le cœur se trouve alors en présence d'un surcroît de travail à accomplir ; s'il en est capable, il augmente de volume et la *dilatation s'accompagne d'hypertrophie ;* autrement, il se produit une *dilatation simple*. Le cœur augmente aussi de volume *pendant la grossesse ;* le fait est établi depuis longtemps par les recherches de Larcher, de Blot, de Ménière et de Gerhardt. Durozier a constaté pendant la vie cette modification du volume cardiaque par la percussion ; mais l'augmentation disparaît sitôt l'accouchement accompli, pour reparaître avec la fluxion lactée ; elle dure alors pendant tout le temps de l'allaitement. Les femmes qui ont eu plusieurs enfants ont le cœur plus gros que les nullipares ou les primipares (Duroziez).

A côté de l'hypertrophie de la grossesse il faut signaler l'*hypertrophie dite de croissance*, décrite plus spécialement par le prof. Sée et qui semble résulter d'un défaut de parallélisme entre le développement du cœur et celui des autres organes. L'hypertrophie de croissance se produirait de préférence chez les héréditaires (névropathes ou dégénérés). Cette opinion, défendue récemment par Bloch du Havre, est basée sur ce fait : de l'existence simultanée, chez ces malades, de certaines anomalies, comme des malformations crâniennes, des altérations dentaires, des vices de conformation du thorax, etc.

Mais l'hypertrophie du cœur *est presque toujours secondaire : elle est générale* ou *partielle*.

Elle est générale quand elle succède à une *péricardite* qui a laissé des adhérences et altéré en même temps la structure même de la fibre cardiaque : double modalité anatomique qui entraîne d'un côté l'*hypertrophie*, par suite de l'obstacle apporté à la contraction du cœur, de l'autre la *dilatation*, en diminuant la résistance de l'organe aux pressions intérieures. L'hypertrophie généralisée peut se montrer aussi à la suite de certaines lésions valvulaires, qui, ayant déterminé une distension successive de tous les orifices, ont provoqué dans les cavités un travail hyperplasique destiné à vaincre l'obstacle qui résulte du jeu insuffisant des valvules.

L'hypertrophie limitée est de beaucoup plus fréquente, soit qu'elle succède à des altérations valvulaires du cœur gauche, ou qu'elle soit consécutive à des affections du poumon ou aux lésions d'orifice des cavités droites, auquel cas on la constate au niveau du cœur droit.

L'hypertrophie limitée au ventricule gauche est souvent liée aux altérations du rein ; on peut dire qu'elle est la règle dans la néphrite interstitielle, ainsi que l'ont démontré les remarquables travaux de Traube et du professeur Potain. Elle s'observe encore dans les diverses circonstances où la circulation artérielle éprouve quelque entrave, comme dans les faits d'athéromasie généralisée, d'anévrysme de l'aorte, ou même des gros troncs artériels. Bucquoy, Duroziez et Léger ont prouvé qu'elle est presque constante dans les cas d'aortite aiguë.

Letulle a étudié avec grand soin les altérations histologiques présentées par le cœur ainsi hypertrophié : ces altérations, selon lui, subissent deux phases successives : dans une première, la fibre musculaire s'hypertrophie ; de 8 à 24 μ elle peut atteindre 30 et 32 μ ; dans la seconde, cette fibre diminue de volume et les travées connectives s'épaississent.

Il en est des dilatations comme des hypertrophies ; elles aussi peuvent être partielles. Les dilatations partielles s'observent principalement dans les cavités droites, et résultent le plus souvent d'un trouble, d'une gêne dans la circulation pulmonaire (emphysème, bronchite chronique, tuberculose, scoliose vertébrale, etc.). En pareil cas la dilatation se trouverait singulièrement favorisée par la stase des veines coronaires que l'on trouve presque toujours extrêmement dilatées. La paroi ventriculaire, n'étant plus irriguée par un sang suffisamment oxygéné, n'aurait pas la force de résister à la distension (Morison).

C'est très probablement aussi sur les cavités droites que portent ces dilatations passagères ou durables qui sont le fait des efforts prolongés, du surmenage, des marches forcées par exemple, dilatations signalées déjà par Peacok chez les mineurs de Cornouailles et par Da Costa et Seitz chez les soldats pendant la guerre de Sécession d'Amérique ainsi que nous le rappelions plus haut. Mais depuis ces premières observations complétées déjà par les travaux de Pitres, de nouvelles recherches ont été faites, qui permettent mieux d'en saisir la portée et d'en pénétrer le mécanisme. Nous signalerons principalement celles de Fraentzel, de Leyden et de Sommerbrodt. Ce dernier observateur, cherchant à se rendre compte de la raison pour laquelle tous les sujets soumis aux mêmes conditions de surmenage ne présentent pas de la dilatation aiguë du cœur, croit pouvoir trouver la cause de ces différences dans la mise en jeu d'un mécanisme de compensation se produisant sous l'influence de l'effort respiratoire et contrebalançant l'augmentatation de pression artérielle qui serait pour lui la première conséquence de la fatigue du cœur [1].

Nous ne saurions accepter sans réserve la théorie de Sommerbrodt qui nous paraît reposer sur des prémisses non encore démontrées. Nous avons eu nous-mêmes l'occasion d'étudier d'une façon très complète les changements de volume du cœur et de la pression vasculaire sous l'influence de la marche (concours de Lyon 1892), et ce que nous avons constaté de la façon la plus nette, c'est que la marche forcée (course de 80 kilom.) a pour résultat immédiat de produire chez tous les sujets indistinctement une diminution de la pression vasculaire de 3 à 4 centimètres en moyenne ; et chez presque tous une dilatation des cavités droites qui se traduit par une déviation de la pointe du côté de l'aisselle de 1 à 2 centimètres dans la moitié des cas, de 3 à 4 pour les autres. Une fois sur dix, la pointe est restée fixe ;

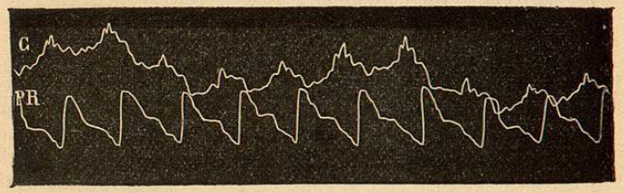

Fig. 11. — Tracé I, recueilli avant la marche. C, Tracé cardiogr. — R. tracé de la pulsation radiale.

deux fois seulement on l'a trouvée légèrement abaissée. Nous pensons donc qu'en pareil cas, cette dilatation aiguë du cœur est bien

1. Voici comment Sommerbrodt interprète et décrit ce mécanisme de compensation :

L'effort musculaire en diminuant l'oxygène du sang augmente la production de l'acide carbonique ; sous cette influence les centres respiratoires se trouvent excités ; et il se produit des inspirations plus répétées et plus profondes. Consécutivement à cette suractivité respiratoire, la pression intra-bronchique s'élève et produit l'excitation des extrémités sensitives des nerfs respiratoires. Cette excitation devient elle-même le point de départ d'un réflexe qui entraîne la dépression vaso-dilatatoire des vaisseaux de l'abdomen ou de la périphérie. C'est cette dépression vasculaire qui contrebalancerait l'augmentation de pression consécutive à l'effort. Chez les sujets dont les vaisseaux auraient perdu leur souplesse, ou chez lesquels l'attitude nécessitée par l'effort s'opposerait à l'accomplissement des mouvements respiratoires profonds qui assurent la production du relâchement vasculaire, la cardiopathie deviendrait facilement réalisable.