chronique de la crosse de l'aorte qui s'est propagée aux valvules sigmoïdes et qui en a modifié la structure de façon à produire, soit un rétrécissement, soit une insuffisance, soit les deux lésions à la fois. C'est ce processus morbide que l'on veut affirmer, quand on dit que ces lésions sont plutôt des lésions *vasculaires* que des lésions cardiaques proprement dites. De même c'est en agissant sur la structure des parois artérielles et particulièrement sur celle de l'aorte que l'arthritisme, la goutte, la syphilis, l'impaludisme, l'usage exagéré du tabac et de l'alcool peuvent provoquer le développement d'une insuffisance aortique. Le *tabes dorsalis*, cause fréquemment invoquée comme source des lésions aortiques, entraîne ces lésions d'orifice non-seulement par le mécanisme de l'aortite, mais par un processus tout spécial que nous nous sommes appliqué à mettre en lumière (voir thèses de Zohrab et de Bonnefoy) et qui consiste dans des troubles de nutrition analogues au mal perforant; ces troubles trophiques entraînent la perforation spontanée des sigmoïdes et le syndrome clinique qui lui correspond.

Nous avons montré (voy. p. 82), en étudiant l'étiologie générale des lésions valvulaires, que divers traumatismes, certains chocs sur le thorax ou les efforts violents qui poussent au summum la tension vasculaire intra-aortique, peuvent provoquer une rupture des valvules et créer *ipso facto* une véritable insuffisance aortique. Nous avons constaté nous-mêmes quelques-uns de ces faits à l'histoire desquels Nélaton a consacré, il y a quelques années, une monographie importante.

1° *Rétrécissement.* — Au point de vue anatomique, on peut distinguer trois formes de rétrécissement aortique : 1° le rétrécissement par coarctation simple de l'anneau fibreux qui soutient les valvules; 2° le rétrécissement par végétations sur la face ventriculaire des valvules; 3° le rétrécissement sous-aortique décrit par Vulpian et Peter, et qui résulte du resserrement du canal qui précède l'ouverture de l'aorte. Quand une endocardite a amené l'adhérence de deux valvules, l'orifice est naturellement rétréci; dans ce cas il y a presque toujours une insuffisance concomitante.

Souvent le rétrécissement aortique n'existe qu'à un faible degré; alors la lésion, en quelque sorte latente, n'entraîne pas de troubles fonctionnels bien marqués, elle ne révèle sa présence que par un léger souffle systolique au premier temps et à la base.

Mais, quand la coarctation est portée à un plus haut degré, les signes physiques s'accentuent et les symptômes ont un caractère plus sérieux; on peut les résumer ainsi : 1° souffle dur et râpeux au premier temps et à la base, se propageant dans la direction

de l'aorte; 2° hypertrophie du cœur souvent très accentuée; 3° pouls petit, serré, *mais toujours régulier* (fig. 20), et comme conséquence de la petitesse de l'ondée sanguine, anémie généralisée dans tout le domaine de la circulation artérielle.

Fig. 20. Rétrécissement aortique. — La ligne ascensionnelle est courte, péniblement ascendante, et indique que le sang éprouve de grandes difficultés à pénétrer dans l'aorte.

L'ischémie cérébrale, qui est le résultat nécessaire des rétrécissements aortiques prononcés, explique la tendance aux lipothymies, au vertige, à la syncope.

Le rétrécissement aortique peut être accompagné de douleurs sourdes rétro-sternales, de crises violentes de dyspnée, de vomissements. Les rapports de la crosse de l'aorte avec le plexus cardiaque donnent la clef de ces accidents; le pneumogastrique est certainement en cause, ainsi qu'en témoigne la douleur qu'on provoque souvent par une pression même modérée au niveau de son trajet, dans la région du cou; mais il n'y a là rien qui soit spécial au rétrécissement aortique, dans l'insuffisance on rencontre des phénomènes absolument analogues.

Le diagnostic du rétrécissement aortique doit reposer sur la coexistence des différents signes que nous avons énumérés; on pourrait tomber dans l'erreur si l'on se bornait à le baser sur la constatation d'un caractère unique, sur l'existence du souffle par exemple. En effet, le souffle systolique *de la base n'est pas propre au rétrécissement de l'aorte;* il est de règle dans l'aortite chronique et il accompagne souvent l'anémie; si l'on joint à cela que dans ce dernier cas les tendances syncopales, les palpitations et la dyspnée ne sont point rares, on comprendra la nécessité d'un examen approfondi et d'une analyse méthodique des symptômes. En dehors des caractères du souffle qui est plus rude et qui s'étend plus avant dans l'aortite (Peter), qui est au contraire plus doux, plus mobile, dans l'anémie et revêt souvent les caractères du souffle mésosystolique auquel Potain attribue une origine extra-cardiaque (voir p. 18), l'état général du malade sera apprécié avec soin, car il comporte un des éléments les plus importants du diagnostic. Frantzel attribue une grande valeur à la disparition du claquement systolique de la fémorale comme signe de rétrécissement aortique.

Le rétrécissement aortique peut être longtemps toléré sans pro-

duire de troubles fonctionnels graves ; il n'expose pas à des complications qui lui soient spéciales. La mort subite est rare, à moins d'insuffisance concomitante.

2° *Insuffisance.* — Anatomiquement parlant et en examinant la question à un point de vue purement général [1], cette lésion ne présente rien de spécial : c'est une endocardite aiguë ou chronique dont les altérations propres nous sont déjà connues ; mais au point de vue pathogénique et surtout symptomatique, elle offre une série de circonstances bien dignes d'attirer l'attention. Quelquefois elle se développe brusquement ; on peut en quelque sorte la voir naître sous ses yeux, comme, par exemple, lorsque l'on assiste à une déchirure des valvules, soit dans un traumatisme, soit dans le cours d'une endocardite ulcéreuse ; mais dans la majorité des cas elle s'installe lentement, car elle succède à l'affection que nous aurons à décrire bientôt sous le nom d'aortite chronique avec dilatation de la crosse. Elle se révèle par un ensemble de symptômes très caractéristiques : c'est d'abord un *souffle diastolique* à la base, souffle humé, doux, se propageant souvent le long de l'aorte [2] ; et perçu d'une façon cons-

1. La description ci-dessus ne vise en effet que les lésions de l'insuffisance aortique commune et ne s'applique pas aux cas, rares il est vrai, où l'insuffisance résulte d'une déchirure produite brusquement sous l'influence d'un traumatisme ou bien d'une petite adhérence qui a lié entre eux les bords libres de deux valvules et s'oppose à leur abaissement complet. L'insuffisance aortique peut résulter encore de l'absence d'une des sigmoïdes (Landouzy, J. Teissier), ou des déchirures ovalaires signalées par Houel et Cossy, et qui ressemblent beaucoup aux perforations spontanées, suite de raréfaction de tissu dont l'un de nous a fourni un certain nombre d'exemples (dans l'ataxie locomotrice principalement). Chacun de ces cas a son anatomie pathologique qui lui est propre et ne saurait rentrer dans une description d'ensemble.

2. Jusqu'à il y a peu de temps on croyait, et beaucoup de médecins croient encore, que le bruit du souffle diastolique de la base était nécessairement symptomatique d'une insuffisance d'orifice. Depuis les belles recherches de Potain sur les souffles extra-cardiaques, la valeur séméiologique du bruit diastolique s'est un peu modifiée ; on sait maintenant que ce phénomène physique peut avoir une autre cause que le reflux de l'onde diastolique dans le ventricule ; il peut naître en dehors du cœur ; M. Potain est même disposé à penser que le susurrus diastolique siégeant sur le bord gauche du sternum et se propageant vers l'appendice xiphoïde a le plus souvent une origine extra-cardiaque.

Quant au *souffle diastolique* perçu exclusivement *dans l'aisselle*, il est fort probable qu'il trahit le plus souvent une insuffisance très légère (de préférence une perforation valvulaire, ainsi que nous en avons montré un très bel exemple à la Société de médecine de Lyon, déc. 1886).

En pareil cas, les valvules ne sont pas assez altérées pour empêcher la production du claquement sigmoïdien qui paraît normal ; mais le

tante [1]. Ce bruit de souffle ne s'entend souvent que dans une région extrêmement limitée ; parfois seulement sur le bord gauche du sternum en se rapprochant de l'appendice xiphoïde ; ou même exclusivement, mais dans des cas beaucoup plus rares, à la pointe, du côté de l'aisselle. Aussi doit-il être *cherché avec soin ;* son existence dans la majorité des faits devenant pathognomonique. Ce souffle, dans quelques cas, a un *timbre piaulant intense* et peut être perçu à une certaine distance du malade ; en pareille circonstance, il révèle presque toujours une insuffisance par déchirure valvulaire avec débris flottant dans le courant sanguin (Schrœtter, B. Teissier, Tikingen).

Le pouls est large, fort, bondissant, mais très dépressible ; il a été bien étudié par Corrigan, d'où le nom de *pouls de Corrigan* dont on se sert souvent pour le caractériser. Cette modification du pouls est due à un soulèvement énergique de l'artère, suivi d'un brusque retrait de la colonne sanguine, qui semble retrocéder après avoir frappé la pulpe du doigt. Le tracé sphygmographique traduit nettement ces différentes particularités : ligne ascensionnelle rectiligne et élevée, petit crochet au sommet, suivi d'un court plateau, descente graduelle avec indication du dicrotisme normal (fig 21).

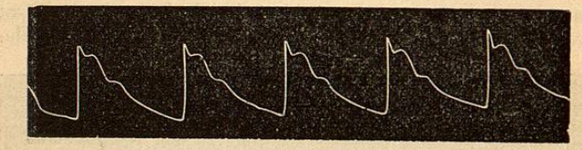

FIG. 21. — Pouls radial dans l'insuffisance aortique (Lorain).

Le crochet qui caractérise le sommet de la pulsation est souvent très accentué, ainsi qu'on peut le voir sur le tracé recueilli chez un malade du professeur B. Teissier, mais le phénomène est plutôt en rapport avec l'état de la tension artérielle qu'avec le degré de l'insuffisance (fig. 22). Longtemps le crochet de Corrigan a été considéré comme une preuve de la rentrée, dans la cavité ventri-

petit pertuis donne lieu à une onde récurrente qui s'accompagne d'un léger souffle, qui se propage avec elle directement dans le sens de la pointe du cœur.

1. Les médecins anglais, et en particulier Broadbent, Sanson, Stephen Mackenzie et Milner Fothergill, ont insisté sur certains signes stéthoscopiques qui précéderaient l'apparition du bruit de souffle diastolique lorsque l'insuffisance s'établit lentement ; ce serait d'abord le renfoncement du deuxième claquement valvulaire à la base, puis l'effacement progressif de ce second bruit jusqu'à la production du souffle.

culaire, d'une portion de la colonne sanguine lancée par la systole. Cette façon de voir ne saurait être maintenue ; le crochet de

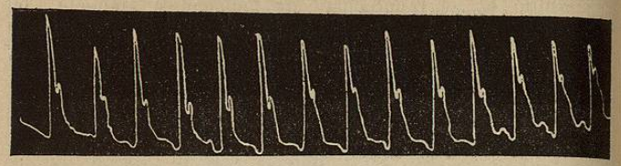

FIG. 22. — Insuffisance aortique.

Corrigan a été retrouvé dans un certain nombre de maladies : nous l'avons constaté à la fin de la colique de plomb ; Quinquaud l'a observé dans la chlorose, dans la fièvre typhoïde, dans l'état puerpéral. Il tient, dans l'insuffisance aortique, à la grande brusquerie de la contraction du cœur et à la résistance rencontrée par l'ondée sanguine dans le réseau capillaire périphérique en état de spasme permanent (François-Franck, Potain).

L'auscultation de l'artère fémorale révèle souvent l'existence d'un double souffle (Duroziez) ; le premier est dû au retrécissement artificiel du vaisseau comprimé par le stéthoscope et n'a rien de pathologique; le second est attribué par l'auteur au retrait de la colonne sanguine. Sans percevoir ce double souffle,

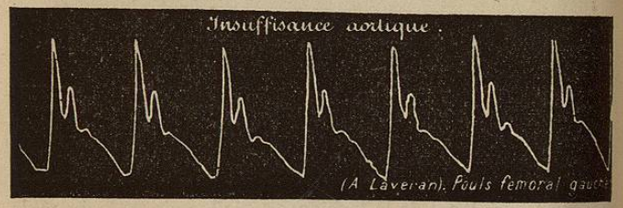

FIG. 23.

on peut sentir un double choc, un *double ton*, suivant l'expression de Skoda, ou un double claquement (Duroziez)[1], et ce signe

1. Duroziez a montré que partout où le sang coule avec rapidité dans des vaisseaux suffisamment larges et soumis à des tensions brusques il peut se former des claquements. Dans la carotide on perçoit normalement un double claquement. Dans la fémorale le 1er claquement seul est parfois physiologique, le second est anormal et révèle l'existence d'une insuffisance aortique. Pour Frantzel ce 1er claquement

a une valeur presque égale à celle du premier (Duroziez, Frantzel). Le pouls fémoral recueilli au sphygmographe présente les mêmes particularités que le pouls radial (fig. 23).

Il en est du double souffle de Duroziez comme du crochet de Corrigan, il n'est point spécial à l'insuffisance aortique. Alvaraga, le premier, en a contesté la valeur ; il a été retrouvé depuis chez les typhiques, les chlorotiques, les saturnins (Potain) ; il ne tient probablement pas à la production d'une onde récurrente, mais à des modifications de tension et de vitesse qui donnent naissance à des ondées successives comme dans le dicrotisme normal (Toussaint)[1]. D'autres fois, comme dans les observations de Friedreich et de Senator, ce double souffle crural serait un *souffle artérioso-veineux*, et cest le second souffle qui se passerait dans la veine, ainsi qu'on l'observe dans certains cas de chloroses graves, où le timbre et le caractère du second souffle attestent nettement son origine veineuse.

Les artères du cou sont ordinairement soulevées par des pulsations énergiques, appréciables pour le malade lui-même ; et ces pulsations paraissent *retarder sensiblement sur la systole cardiaque*. Ce signe, étudié déjà par William Henderson (1837), a été mis en relief dans ces derniers temps par F. Roncati et surtout par R. Tripier (de Lyon), qui a été amené, à la suite de nombreuses observations, à le considérer comme un témoignage d'une lésion grave. Pour R. Tripier, ce retard tiendrait au conflit de la

résulte de l'augmentation de tension brusque qui se produit dans la fémorale au moment de la systole alors que l'onde récurrente venait d'y abaisser la pression. Plus ce claquement systolique est fort, plus l'insuffisance aortique serait certaine.

1. Dans de très importantes expériences, François-Franck a bien montré qu'il ne fallait pas toujours chercher, comme on avait trop eu de tendance à le faire, l'explication des principaux symptômes et signes de l'insuffisance aortique dans la production de l'onde de retour intraventriculaire. Il a même fait voir que le bruit de soufle diastolique de la base ne lui était pas intimement lié, puisqu'on pouvait chez le chien provoquer tout le syndrome de l'insuffisance aortique, y compris le *double souffle fémoral* et le *bruit diastolique cardiaque*, par simple lésion du bulbe aortique, sans déchirure des valvules sigmoïdes (Congrès de Blois, 1884). Il est fort probable que la lésion du plexus nerveux aortique jouait ici un rôle capital en déterminant dans le torrent de la circulation des modifications de pression capables de donner lieu aux phénomènes physiques préalablement signalés.

Ceci nous explique encore pourquoi en clinique on peut observer chez certains névropathes des accidents particuliers correspondant à peu près au syndrome de l'insuffisance aortique (y compris le tracé cardiographique) et auxquels nous avons donné le nom d'aortisme, bien que ces malades ne présentent pas la plus légère trace de cette lésion d'orifice.

colonne systolique avec l'ondée de retour. Dans un travail plus récent, G. Roque a repris les vues de M. Tripier et cherché à mettre en relief la valeur seméiologique de ce retard carotidien, mais en la restreignant aux cas d'insuffisance aortique d'origine valvulaire, sans lésion de l'aorte. François-Frank pense que le fait, vrai au point de vue objectif, a reçu une interprétation défectueuse, tenant à une illusion du toucher qui laisse facilement confondre avec la systole ventriculaire le brusque soulèvement diastolique, qui existe, d'après Marey, dans les cas d'insuffisance aortique large. Non seulement le retard du pouls n'est pas exagéré, mais il est notablement diminué dans l'insuffisance aortique pure, ce qui se comprend aisément d'ailleurs, puisque le cœur peut agir dès le début de la systole sur le sang qu'il contient; car en pareil cas la résistance des valvules sigmoïdes est supprimée par le fait de l'insuffisance, et l'onde systolique rencontre ensuite dans le système artériel une *pression élevée* très favorable à la rapidité de sa propagation (François-Franck) [1].

En effet, si jusqu'à ces dernières années nous avons cru et écrit avec la plupart des pathologistes que la pression artérielle était notablement abaissée dans l'insuffisance aortique, et expliqué même par cet abaissement de pression la plupart des signes physiques ou fonctionnels présentés par les malades qui en étaient atteints, nous sommes obligé aujourd'hui de nous incliner devant l'évidence des faits et de reconnaître avec M. le professeur Potain et François-Franck qu'il y avait là une erreur d'observation qu'il n'est plus permis maintenant de soutenir. La pression artérielle, non seulement n'est pas inférieure à la moyenne (16 à 18 centimètres de mercure) dans l'insuffisance aortique ; mais elle lui est presque constamment supérieure (de 21 à 25, Potain) ; elle seule est capable de réaliser ce degré de pression qu'on ne retrouve guère que dans la néphrite interstitielle (Potain). Les observations cliniques réitérées du savant maître de la Charité et dont nous avons maintes fois vérifié l'exactitude à l'aide du sphygmo-manomètre qui lui appartient, et les expérimentations de François-Franck nous semblent bien avoir tranché définitivement cette importante question. Quant à la raison de cette augmentation de pression, nous pensons devoir l'attribuer avec François-Franck à une double cause : 1° à une sur-activité du muscle cardiaque, à une augmentation de l'énergie systolique, résultat direct d'une

1. On sait en effet, d'après les enseignements de la physiologie, que la transmission des ondes liquides s'opère avec une rapidité d'autant moindre que la pression est plus basse dans les conduits élastiques qu'elles parcourent.

réplétion diastolique exagérée ; 2° à une influence vaso-motrice périphérique mise en jeu par voie réflexe et directe et provoquant un spasme vasculaire qui lutte contre les afflux sanguins violents et tend à préserver des chocs les éléments anatomiques. C'est ce spasme vasculaire périphérique qui contribue puissamment à la restauration de la pression sanguine, qui sans lui tomberait nécessairement au-dessous de la moyenne, ainsi que cela peut se voir d'ailleurs dans les insuffisances aortiques tardivement développées chez des malades dont le cœur est frappé déjà de myocardite chronique et dont le système capillaire a perdu son élasticité.

A l'augmentation de la pression sanguine et au spasme des vaisseaux périphériques est liée l'existence d'un phénomène spécial qui s'observe très fréquemment dans le cours de l'insuffisance aortique et qu'on désigne sous le nom de *pouls capillaire*. Ce phénomène, bien observé par Quincke (1868), Gripat, Tapret et plus récemment par Renault et Legroux, est particulièrement sensible au niveau de l'ongle du pouce et sur les taches vaso-motrices provoquées par la pression au niveau du front ; il consiste en une série d'oscillations synchrones aux mouvements du cœur et provoquant alternativement de la rougeur et de la pâleur de la peau ou de l'ongle (pouls sous-unguéal) ; l'état de pâleur correspond précisément à chaque systole et révèle le spasme capillaire déterminé par le choc de l'ondée systolique. Ce phénomène toutefois n'est pas fatalement lié à l'existence de l'insuffisance aortique; nous l'avons observé nous-même en dehors de toute cardiopathie, dans le cours de l'ataxie locomotrice, par exemple. Mais on peut en rapprocher les deux signes suivants décrits récemment comme révélateurs de la maladie de Corrigan ; 1° le pouls capillaire visible de la luette et du voile du palais (signe de Frédérick Muller) et le pouls amygdalo-carotidien de Huchard ; phénomènes qui nécessitent aussi pour se produire une ondée systolique considérable, une impulsion cardiaque forte et pour le pouls capillaire visible de la luette la perte de l'élasticité des artérioles périphériques.

Le second élément qui contribue au rétablissement de la pression artérielle, c'est l'hypertrophie du cœur ; celle-ci est souvent considérable et peut atteindre très rapidement un développement notable ; toutefois elle est moins accentuée qu'en cas de rétrécissement pur. Elle manque dans les cas où le myocarde se trouvait primitivement altéré.

Le schéma suivant (fig. 24), dû à M. Marey, met en relief les principaux caractères de la pulsation cardiaque dans l'insuffisance aortique : une chute brusque et profonde de la ligne de descente qui indique une *diastole maxima*, et au lieu de la

ligne droite transversale représentant la durée de la diastole normale, une ligne progressivement ascendante, parfois parabolique, qui correspond précisément au choc précordial qu'on a confondu quelquefois avec la systole ventriculaire (*choc diastolique* simple ou double de l'insuffisance aortique, déjà signalé par Bouillaud).



Fig. 24. — Tracé cardiographique de l'insuffisance aortique (Marey). (Ligne pointillée.)

On retrouve les mêmes caractères bien qu'un peu moins nets, sur les tracés cardiographiques recueillis chez le malade à travers

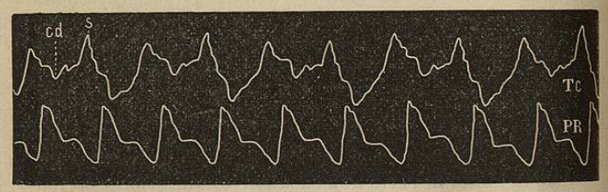

Fig. 25. — TC, tracé cardiographique de l'insuffisance aortique ; PR, pouls radial ; *s*, systole cardiaque brusque et brève suivie d'une chute sub-normale; *c d*, choc diastolique correspondant à une réplétion diastolique intense.

la paroi thoracique, ainsi que le prouvent les deux graphiques ci-dessous (fig. 25 et 26).

Les troubles fonctionnels ne sont pas moins intéressants à étudier que les signes physiques, mais il faut répéter ici ce que nous avons dit à propos du rétrécissement, à savoir qu'au point de vue fonctionnel la lésion anatomique peut rester longtemps silencieuse. A part quelques douleurs diffuses ou quelques accès de

dyspnée qui ouvrent parfois la scène, il faut mentionner des épistaxis souvent fréquentes, des phénomènes gastralgiques (Potain, Leared, Broadbent), remarquables par leur grande ténacité, une tendance marquée à la syncope, enfin une pâleur parfois si accentuée, que, rapprochée de quelques malaises éprouvés par le patient (dyspnée et palpitations), du facies habituellement anxieux du malade, elle peut suffire pour mettre sur la voie du diagnostic.

Le vertige est ici plus fréquent encore que dans les cas de rétrécissement pur, il peut aller jusqu'à la sidération. Signalons encore quelques troubles abdominaux qui peuvent être mis sur le compte de l'aortite généralisée (Potain).

Au temps où l'on admettait dans l'insuffisance aortique un abaissement notable de la pression artérielle, on n'était point embarrassé pour expliquer la pâleur de la face, le vertige et autres signes d'anémie cérébrale ; les doctrines nouvelles ne rendent pas moins bien compte de ces différents phénomènes, puisque le

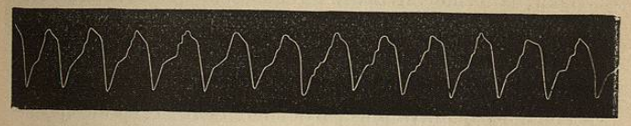

Fig. 26. — Pulsation cardiaque de l'insuffisance aortique (Franck).

spasme des capillaires périphériques crée localement un état relatif d'anémie parfaitement susceptible d'engendrer les mêmes symptômes.

L'insuffisance aortique plus qu'aucune espèce d'affection expose à la *mort subite*. Le mécanisme de cette terminaison fatale a depuis longtemps excité l'intérêt des médecins ; deux hypothèses principales ont été mises en avant pour l'expliquer : 1° celle de l'anémie cardiaque, par défaut d'irritation des coronaires ; 2° celle de l'anémie cérébrale. Nous avons vu, au début de cet exposé, que l'anatomie se refusait à la première interprétation, l'orifice des artères coronaires n'étant pas obstrué pendant la systole ventriculaire.

Broadbent a constaté dernièrement que la mort subite était surtout fréquente chez les malades qui avaient présenté des troubles gastriques marqués (8 fois sur 10) ; aussi, en pareil cas, il semble qu'on soit fondé à faire intervenir le pneumogastrique.

Quand le malade a échappé à cette terminaison soudaine, le processus pathologique poursuit son évolution ; à une période plus ou moins avancée la mort survient dans les mêmes condi-

tions que pour le rétrécissement. Le cœur se laisse distendre, l'orifice mitral est forcé, l'asystolie apparaît, et le malade succombe avec tout le cortège des congestions viscérales multiples qui est propre à l'asytolie et qui est la fin ordinaire des lésions de l'orifice mitral [1].

Le rétrécissement et l'insuffisance aortiques se compliquent fréquemment l'un l'autre. Nous ne ferons pas cependant de cette troisième modalité l'objet d'une description détaillée; les symptômes propres à chacune des deux lésions viennent se fondre, s'atténuer ou s'accentuer réciproquement, et il est facile de concevoir ce que cette complication peut apporter de spécial à l'expression symptomatique.

Par contre, nous croyons qu'il n'est pas inutile d'insister, comme l'ont fait plus particulièrement dans ces dernières années Peter et Huchard, sur les caractères symptomatiques qui distinguent les deux formes anatomiques principales de la maladie de Corrigan: la forme valvulaire ou endocarditique et la forme artérielle, cette dernière ayant une évolution tout à fait spéciale exposant le malade aux accidents de l'insuffisance rénale et à la mort subite par le fait des lésions de cardiosclérose qui en sont en quelque sorte le satellite nécessaire.

A elle appartiennent plus particulièrement : 1° les mésopragies viscérales (insuffisance de fonctionnement, Potain) : cérébrales (vertige artériosclérreux de Grasset), cardiaques (angine de poitrine, Huchard), rénales (insuffisance urinaire); 2° les symptômes toxiques relevant de l'insuffisance rénale; 3° le souffle diastolique rapeux avec dilatation aortique et éclat clangoreux du deuxième bruit; 3° le pouls plus franchement athéromateux avec hypertension artérielle plus prononcée; 4° la tendance à la dilatation cardiaque que favorise la pression artérielle forte concurremment avec les altérations du myocarde; 5° enfin la fréquence des accidents bulbaires et des crises d'ango-pectoris qu'expliquent les lésions

1. Il est bon de savoir cependant que l'insuffisance aortique est la lésion d'orifice susceptible d'être le plus longtemps et le plus facilement compensée. Nous connaissons pour notre compte des malades dont la lésion aortique remonte à plus de trente années, d'autres chez lesquels les accidents vont en s'améliorant chaque jour ; le degré de l'insuffisance s'atténue, ce résultat pouvant être acquis par différents mécanismes. Parmi ceux-ci, un des plus importants est celui qui a été mis en relief par Parrot, et qui consiste en la production d'une sorte de *plateau musculaire* qui diminue la lumière de l'orifice insuffisant et permet l'affrontement des valvules. Ce plateau est l'analogue de celui que l'on rencontre chez les animaux dont l'orifice aortique doit supporter de fortes pressions ; c'est un argument de plus à l'appui de la doctrine qui admet la surélévation de la pression artérielle dans la maladie de Corrigan.

d'artérite généralisée et les altérations concomitantes des artères coronaires.

Orifice mitral. — Les lésions valvulaires de l'orifice mitral, mieux que celles de l'orifice aortique, se prêteraient à une description générale. Mêmes causes, mêmes conséquences, même terminaison, coexistence fréquente des différents modes d'altération, tout cela justifie le titre de *maladie mitrale* sous lequel les auteurs anglais surtout se plaisent à les présenter. Restant fidèle à notre plan général, nous étudierons successivement le rétrécissement et l'insuffisance, en insistant sur les signes souvent fort délicats qui servent à distinguer ces deux lésions ; mais nous ne manquerons pas de faire remarquer en même temps qu'au point de vue clinique, c'est l'altération de l'orifice mitral qu'il importe avant tout d'établir, car ce diagnostic seul commande le pronostic et régit le traitement.

1° *Rétrécissement mitral.* — Sans doute l'endocardite est une des causes les plus habituelles du rétrécissement mitral; toutefois, parmi les lésions valvulaires, il en est peu qui puissent plus facilement se développer en dehors de tout processus inflammatoire. La coarctation par induration fibreuse simple est extrêmement fréquente, et bien souvent on rencontre des rétrécissements de l'orifice auriculo-ventriculaire gauche qui se sont développés lentement, progressivement, sous la seule influence d'un processus scléreux, du rhumatisme chronique ou même de la seule prédisposition qui caractérise le sexe féminin. Le rétrécissement mitral et plus particulièrement le rétrécissement mitral pur est en effet une maladie spéciale à la femme (78 pour 100, Dyce-Duchworth, Duroziez, Landouzy) ; celle-ci a, en quelque sorte, congénitalement une tendance à l'étroitesse de cet orifice, qu'il vienne se joindre à cela une disposition rhumatismale prononcée ou des grossesses répétées, la coarctation physiologique passera bientôt à l'état pathologique. Duroziez a remarqué que les jeunes femmes atteintes de rétrécissement mitral avaient souvent été réglées d'une façon tardive, mais très abondante.

La coarctation est souvent considérable, laissant passer parfois à peine un tuyau de plume d'oie ; sous l'influence de la pression exercée par le courant sanguin, l'orifice auriculo-ventriculaire tend à s'abaisser, à s'allonger en doigt de gant et à venir faire saillie dans la cavité ventriculaire où il se présente à la façon d'un museau de tanche formant une saillie fibreuse indurée et immobile. Dans une autopsie récente, nous avons trouvé cet orifice complètement ossifié en même temps que l'auricule gauche dont la paroi était réduite à l'état de véritale paroi calcaire.

Les signes physiques du rétrécissement mitral sont particulièrement intéressants.

Mentionnons avant tout la *petitesse* et la *régularité* du pouls (fig. 27); ce dernier caractère toutefois n'est pas absolu, il peut faire défaut lorsque la maladie tend à la période asystolique. L'ondée sanguine, que chaque systole ventriculaire pousse dans l'aorte, réduite souvent à de très faibles proportions, par suite de l'obstacle apporté par le rétrécissement au passage du sang de l'oreillette dans le ventricule, donne la raison de ces différentes particularités.

Fig. 27. — Pouls du rétrécissement mitral : malade au repos (Lorain).

L'examen du cœur fournit des signes bien autrement importants; sans parler de l'*hypertrophie* qui est généralement minime et qui ne suffit pas à provoquer une déviation très notable de la pointe, la palpation révèle fréquemment la présence d'un *frémissement tout particulier de la pointe*, d'une sorte de thrill dont la coexistence *avec la diastole* a la plus haute valeur diagnostique; *c'est le frémissement cataire diastolique*, dû probablement à l'arrivée dans le ventricule de la colonne liquide mise en vibration au niveau des lèvres du rétrécissement.



Fig. 28. — Rétrécissement mitral, frémissement diastolique (J. Teissier). — TC, tracé cardiaque; PR, pulsat. radiale; *f d*, frémissem. diast.; *ss*, systole cardiaque.

Le tracé cardiographique (fig. 28) traduit très exactement ce phénomène.

A l'auscultation, on constate l'existence des trois modifications suivantes qui sont caractéristiques : A. *dédoublement du deuxième temps à la base;* B. *Souffle diastolique à la pointe;* C. renforcement de ce souffle, prolongé pendant le grand silence, au moment de la présystole, ou *souffle présystolique.*

La réunion de ces trois modifications essentielles imprime à la révolution cardiaque un rythme tout particulier qu'on a l'habitude de désigner sous le nom de *rythme mitral.* Il suffit souvent de modifications anatomiques légères pour lui donner naissance. Tout récemment encore nous faisions la nécropsie d'une malade qui avait présenté pendant la vie le type du rythme mitral pur, et nous constations seulement la présence de deux petits noyaux inflammatoires sur une des valves de la mitrale.

Dès 1853, Hérard a insisté sur la valeur de ces divers signes, montrant qu'ils peuvent se présenter isolément ou réunis chez le même malade, et qu'en définitive il n'y a là que trois modes de manifestation différents d'une même lésion anatomique : le rétrécissement de l'orifice auriculo-ventriculaire.

Potain a cherché à établir la signification de chacun de ces signes et leur condition d'existence, principalement celles du dédoublement du deuxième temps, dont la valeur avait depuis longtemps été mise en relief par Bouillaud.

Le *dédoublement du deuxième temps* semble être le signe le plus constant du rétrécissement mitral; il peut exister en dehors

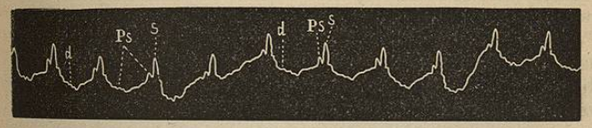

Fig. 29. — Rétrécissement mitral (tracé cardiographique, dédoublement du deuxième bruit (J. Teissier). — *p s*, présystole; *s*, systole; *d*, correspondant au dédoublement indiqué sur ce tracé par deux petites oscillations au bas de la ligne de descente qui suit immédiatement la systole.

de toute espèce de souffle. Pour qu'il soit caractéristique, *il ne doit pas être modifié par les mouvements de la respiration,* ce qui le distingue absolument des dédoublements physiologiques (Potain)[1]. Dans ces conditions il peut être très nettement relevé par le levier cardiographique; le tracé 29 en est un bel exemple. Quant à son mécanisme, il a été différemment interprété. Le dédoublement a été attribué par Bouillaud à une diastole s'effectuant

1. Nous rappelerons ici les principales modifications physiologiques et pathologiques dans lesquelles on peut entendre le *dédoublement du deuxième bruit* (claquement asynchrone des valvules sigmoïdes pulmonaires et aortiques), *bruit de rappel.*

1° *Dédoublement normal* du deuxième bruit : s'entend chez un sixième