jamais d'ictère et se caractérise par le volume considérable et la dureté ligneuse du foie, la conservation très nette du bord tranchant, l'absence de nodosités à sa surface ; si le malade a eu antérieurement une tumeur de la choroïde, le diagnostic n'est pas douteux. D'après Nothnagel cité par Chauffard, la présence de l'acétone dans l'urine serait constante en ce cas.

Le cancer du foie peut être confondu avec l'*hépatique syphilitique*, qui s'en distingue par la dureté et le plus gros volume des bosselures, l'absence d'ictère, le gonflement de la rate, l'existence d'accidents syphilitiques antérieurs, une cachexie moins avancée. La notion étiologique servira encore pour caractériser la *dégénérescence amyloïde* (scrofule, suppurations prolongées, etc.), qui se distingue également par l'absence d'ictère et d'ascite, par l'état lisse du foie et l'hypertrophie concomitante de la rate, et souvent l'albuminurie. Les *abcès du foie* se séparent des foyers cancéreux ramollis par leurs causes et leur marche spéciales, l'existence de la fièvre, etc. Le *cancer de l'épiploon*, lorsque la masse indurée est très volumineuse, peut être confondu avec le cancer du foie, comme Frerichs en a publié un très remarquable exemple.

J. Simon conseille avec raison, avant de porter un diagnostic définitif, de vider avec soin l'intestin du malade. Il a vu, en effet, une accumulation de matières fécales chez un sujet atteint d'ictère catarrhal un peu tenace, prise, par un praticien très distingué, pour un cancer du foie.

Traitement. — Le traitement ne peut être que palliatif et symptomatique. Il faut soutenir les forces du malade par un régime aussi fortifiant que possible, lui donner des préparations toniques, le quinquina, le fer, les eaux ferro-gazeuses ; on excitera son appétit par les amers, la teinture de noix vomique ; plus tard on aura recours au régime lacté. Les douleurs locales seront combattues par les frictions narcotiques, les injections hypodermiques de morphine. Si l'ascite amenait de graves accidents, il faudrait ponctionner.

Cruveilhier. Atlas d'anat. pathologique, 1830-1842. — Andral. Clinique médicale, t. IV. — Van der Byl. Trans. of the pathol. Society, t. IX. — Lebert. Traité des maladies cancéreuses, 1851. — Naunyn. Ueber Entwickelung des Leberkrebses (Reichert's u. du Bois-Raymond's Arch., 1866). — Fitzier. Beiträge zur Histogenese des Leberkrebses. Tubingen, 1868. — Savart, Dubar, Chuquet. Bull. Soc. an. — Joffroy. Soc. biol., 1869. — Kottmann. Prim. Carc. der Leber bei einem. 9-jähr. Kinde (Corr. Blatt. der Schweitz. Aerzte, 1872). — Lépine. Cancer primitif du foie (Soc. anat., 1873). — Crouse. Philad. med. and surg. Reporter, 1874. — Cornil et Ranvier, Man. d'histol. path., 3e partie, 1876. — Frerichs, Rendu. Loc. cit. — Latil. Cancer mélanique du foie (Soc. anat., 1878). — Leduc. Eod. loc., 1879. — Hayem et Gilbert. Rev. de méd., 1883. — Bouveret. Note sur le développement du cancer primitif du foie (Rev. de méd., 1884). — Gilbert. Contribution à l'étude du cancer primitif du foie, th. de Paris, 1886. — Cyr. Traité pratique des maladies du foie. Paris, 1887. — Hanot et Gilbert. Etudes sur les maladies du foie, 1888. — Brousse et Rauzier. Contrib. à l'étude du cancer prim. du foie (Gaz. hebd, de Montpellier, 1889). — Benecke. Contribut. à l'étude des tumeurs du foie (Virchow's Arch., 1889). — West. Sarcome du foie (Lond. path. soc., 1890). — Hansemann. Sur le cancer primitif du foie (Berlin. klin. Woch., 1890). — Poulaillon. Cancer primitif du foie (Bull. Soc. an. 1890). — Withe. Cancer primitif du foie (Guy's hosp. Rep., 1891). — Morin. Epith. primitif de la vésicule biliaire, th. Paris, 1891. — Litten et Senator. Sarcome mélan. du foie (Berlin. klin. Woch., 1892).

KYSTES HYDATIQUES.

La connaissance des kystes hydatiques du foie remonte fort loin. Les travaux d'Hippocrate, de Galien, d'Arétée, contiennent des faits de kystes aqueux du foie qui ne peuvent être rattachés qu'à des hydatides. Plus tard, Bonnet, Rivière, Redi, Tyson, etc., en rapportèrent quelques observations assez précises ; mais la nature parasitaire de l'affection ne fut bien établie qu'après les travaux de Pallas (1760), de Rudolphi, et surtout de Bremser (1821) qui, le premier, donna une description exacte de l'échinocoque humain. Les helminthologistes de notre époque, Küchenmeister, von Siebold, Leuckart, van Beneden, Davaine, Raphaël Blanchard, Moniez (de Lille), en précisant la série des transformations des cestoïdes, ont bien établi la pathogénie de cette maladie, dont l'étude clinique, commencée par Laennec, s'est continuée jusqu'à nos jours et a été très complètement exposée dans l'excellent traité de Davaine.

Étiologie. — *Développement des hydatides.* — Presque inconnus dans l'Amérique du Sud, peu rares en certaines contrées de l'Allemagne (Silésie) ou de la Suisse (Zurich) (Biermer), les kystes hydatiques du foie se rencontrent avec une extrême fréquence en Islande et en Australie. En Islande, un sixième des décès leur serait imputable (Esricht, Hjaltelin) ; en Australie, 1 sujet sur 39 en serait affecté (Mac-Gillavry).

En France, sans être exceptionnel, le hyste hydatique du foie est plus rare ; à Rouen, il s'observe plus souvent qu'à Paris (Leudet). C'est sur des sujets de vingt à quarante-cinq ans qu'il se développe de préférence.

L'échinocoque est la phase vésiculaire de l'évolution d'un ver cestoïde (*Tænia echinococcus*), qui vit sur le chien (Küchenmeister, Siebold) et arrive seulement chez lui à un complet développe-

ment. Un œuf de ce tænia absorbé par l'homme ou par un herbivore se ramollit au contact des liquides digestifs, se segmente rapidement et donne naissance à un embryon exacanthe. Celui-ci est entraîné par le sang de la veine porte ou chemine directement dans les tissus après avoir perforé la muqueuse gastro-intestinale, et finalement se fixe en un point du parenchyme hépatique, où il perd ses crochets et se transforme en une vésicule très ténue qui grossit très lentement.

Arrivée à un certain degré de développement, la poche hydatique possède une double paroi dont l'externe, anhyste et transparente, est composée de feuillets régulièrement stratifiés qui lui donnent une apparence absolument caractéristique (fig. 67)[1].

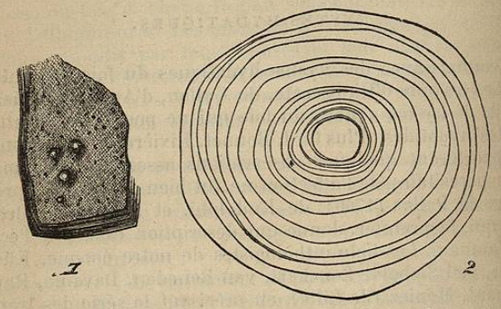

Fig. 67. — Hydatide de l'homme. — 1, fragment de grandeur naturelle ; la tranche montre les feuillets dont le tissu se compose ; à la surface externe existent des bourgeons hydatiques, à divers degrés de développement (acéphalocyste exogène de Kühn). — 2, un des bourgeons comprimé et grossi 40 fois ; il est formé, comme l'hydatide souche, de feuillets stratifiés ; la membrane germinale ne s'est point encore développée dans la cavité centrale. Il n'y a pas de trace d'échinocoque (Davaine).

La couche interne, *membrane fertile* de Robin, membrane *germinale* (Ranvier), n'est pas moins spéciale ; elle présente un aspect granuleux dû à une foule de petites élevures, d'abord sessiles, puis pédiculées et kystiques, se garnissant ultérieurement à leur extrémité libre de quatre ventouses et d'une couronne de crochets, ce qui leur donne l'apparence d'une tête de

1. Le kyste hydatique est entouré d'une troisième membrane fibreuse, épaisse, fermée par prolifération du tissu connectif interstitiel avec lequel elle se continue directement ; cette membrane ne lui appartient donc point en propre.

tænia. Ces petits corps peuvent rester adhérents par leur funicule à la membrane bourgeonnante ; mais le plus souvent ils se détachent, deviennent libres dans la cavité et constituent ce qu'on appelle plus spécialement l'*échinocoque*. Vu à l'œil nu, l'échinocoque présente à peine le volume d'un petit grain de semoule ; au microscope, on distingue une tête et une vésicule caudale séparées par une partie rétrécie ou col (fig. 68) ; le plus souvent, la tête est repliée dans l'intérieur de la vésicule[1]. Elle représente exactement la tête du tænia correspondant et porte en général de 28 à 52 crochets (Küchenmeister). Le corps de l'échinocoque est incrusté de sels calcaires.

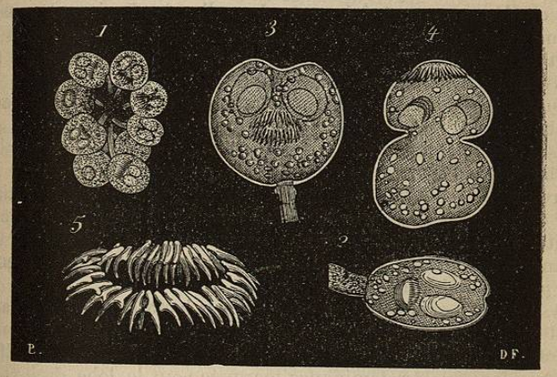

Fig. 68. — Echinocoque de l'homme. — 1, groupes d'échinocoques encore adhérents à la membrane germinale par un funicule, grossi 40 fois. — 2, échinocoque grossi 107 fois ; la tête est invaginée à l'intérieur de la vésicule caudale ; il existe un funicule. — 3, le même, comprimé ; la tête rétractée, les ventouses, les crochets et les corpuscules calcaires sont apparents à l'intérieur. — 4, échinocoque, grossi 107 fois ; la tête est sortie de la vésicule caudale. — 5, couronne de crochets, grossie 300 fois (Davaine, *Entozoaires*).

La vésicule hydatide peut renfermer elle-même des vésicules plus petites, susceptibles de donner naissance encore à une seconde série d'échinocoques (*vésicules mères*, *vésicules filles*). De

1. Rokitansky a assigné à l'échinocoque les dimensions suivantes : le diamètre longitudinal varie de 1/9 à 1/3 de millimètre, et le transversal de 1/12 à 1/4.

telle sorte qu'un kyste peut renfermer trois et souvent quatre générations d'hydatides.

Dans certains cas, la vésicule mère ne possède pas de membrane fertile, et par suite ne produit pas d'échinocoques ; c'est l'*acéphalocyste* de Laennec. L'acéphalocyste est cependant susceptible de produire dans sa cavité des hydatides filles *qui sont fertiles*. Il y a là, au point de vue du développement, une certaine obscurité qui demanderait de nouvelles recherches expérimentales.

Dans quelques cas rares, enfin, c'est une autre espèce de ver que renferme la vésicule : le *Cysticercus cellulosæ*, qui est au *Tænia solium* ce que l'échinocoque est au *Tænia echinococcus*. Les cysticerques sont fréquents dans l'espèce bovine et constituent d'autre part ce qu'on appelle la ladrerie du porc ; mais ce sont là des faits peu communs chez l'homme et dont nous ne pouvons ici nous occuper spécialement.

Quant au mode de propagation, du chien à l'homme ou aux herbivores, il est facile à comprendre : les œufs du tænia, expulsés par le chien avec les cucurbitins, se disséminent sur les herbes ou les plantes potagères où, grâce à leur résistance, ils peuvent attendre fort longtemps leur absorption. Cette origine est des plus nettes chez les Islandais, par exemple, qui vivent continuellement avec plusieurs chiens dans leurs huttes : un Islandais sur quarante (Finsen), et même sur sept (Thorstensen), est porteur de kystes hydatiques.

Anatomie pathologique. — Les kystes hydatiques siègent dans toutes les parties du foie, aussi bien dans le lobe droit que dans le lobe gauche, à la face inférieure qu'à la surface convexe. Il y a cependant une prédominance marquée pour le lobe droit et la face convexe. Il n'est pas rare de trouver plusieurs kystes du foie chez le même individu, mais guère plus de quatre ou cinq ; Murchison cependant en a rencontré plusieurs centaines dans le même foie. Les déformations auxquelles les kystes hydatiques donnent lieu sont variables suivant le volume et la situation de ceux-ci. Si le kyste est peu volumineux, on observe une voussure légère au creux épigastrique ou dans l'hypochondre droit ; quand la poche hydatique est considérable, le foie remplit la partie supérieure de l'abdomen, refoule et comprime les viscères thoraciques (dans un cas de Frerichs, le kyste remontait jusqu'à la deuxième côte), ou descend jusque dans la fosse iliaque. Les kystes de la face inférieure sont souvent pédiculés.

La présence de l'hydatide au milieu du parenchyme hépatique détermine un certain degré d'irritation aboutissant à la formation d'une coque fibreuse, très résistante, vasculaire, se continuant

sans ligne de démarcation bien tranchée avec le tissu hépatique environnant. Si le kyste est très volumineux, les cellules hépatiques sont comprimées, déformées, atrophiées, et disparaissent parfois complètement.

Il peut même arriver que, sous l'influence de cette irritation de voisinage, il se fasse un véritable travail inflammatoire qui aboutisse à la suppuration (abcès périkystiques de Budd).

Les éléments canaliculés (vaisseaux sanguins, vaisseaux biliaires) sont exceptionnellement comprimés ; ils peuvent pourtant être oblitérés (Cadet de Gassicourt). Faille a même publié un fait de thrombose de la veine cave inférieure. Plus souvent ils sont perforés, d'où la possibilité de la présence de la bile ou du sang dans le liquide kystique.

Le contenu du kyste varie suivant que les vésicules filles qu'il renferme sont vivantes ou mortes. Dans le premier cas, les vésicules filles et les échinocoques nagent dans un liquide très clair et transparent, parfois opalin, neutre ou légèrement alcalin, de densité faible variant de 1009 à 1015. Ce liquide, composé d'eau en grande partie (98 pour 100), est caractérisé par sa richesse en chlorure de sodium et par l'absence absolue d'albumine, ce que Gubler explique par ce fait que les hydatides absorbent les matières albuminoïdes pour leur développement. On y a quelquefois constaté la présence du sucre (Cl. Bernard).

Dès que l'hydatide est morte, soit par suite d'une irritation traumatique, soit par pénétration dans la poche kystique de bile ou de sang, le liquide devient albumineux et perd sa limpidité. Il se produit concurremment une résorption des liquides et une accumulation de matériaux solides, débris d'échinocoques et d'hydatides, crochets, etc., qui deviennent demi-solides et puriformes ou finissent par acquérir une consistance caséeuse et semblable à du mastic. Lorsqu'il renferme de la bile, ce qui est assez fréquent, le contenu du kyste s'infiltre de petits grains d'hématoïdine, qui ont été signalés depuis longtemps (Virchow, Robin, Charcot, Davaine, etc.), mais que l'on avait à tort attribués à des hémorragies intrakystiques : cette hématoïdine dérive directement de la bile (Valentiner, Habran). La paroi des kystes se modifie également : au début de cette sorte de régression, elle se plisse et devient moins friable ; peu à peu son épaisseur augmente, et finalement elle s'infiltre de sels calcaires (Cruveilhier, Frerichs, Landouzy, Lépine, etc.). Elle peut même subir la transformation osseuse (Cornil).

Mais le liquide kystique peut subir la transformation purulente, ce qui constitue toujours une complication très sérieuse. Le mécanisme de cette transformation a suscité des discussions et des

recherches intéressantes. Les travaux de Chauffard et Widal semblent en avoir pourtant donné la clé. A l'état limpide, le liquide hydatique est absolument stérile et la membrane qui le limite est un filtre excellent pouvant laisser passer certaines substances colorantes ou médicamenteuses, mais s'opposant absolument au passage des microbes. Lorsque la suppuration se produit, il faut que la membrane enveloppante se soit laissée forcer, déchirer et le plus souvent cet accident est la conséquence *d'une périkystite septique*, périkystite qui a le plus souvent pour point de départ une infection biliaire (Dupré), mais qui peut se développer à la suite d'un apport d'éléments infectieux par voie veineuse (cas de Letulle). L'infection du kyste par ponction septique ne viendrait qu'en seconde ligne (26 p. 100 Raffé).

Description. — Il n'est pas rare de trouver dans les autopsies des kystes hydatiques à tous les degrés de développement, qui pendant la vie n'ont donné lieu à aucun symptôme appréciable (13 fois sur 17 observations recueillies à Berlin, Heller). Généralement ces kystes hydatiques n'atteignent pas le volume du poing; lorsqu'ils dépassent ces dimensions, ils amènent des troubles fonctionnels qui ne peuvent rester inaperçus. Les premiers symptômes n'ont cependant rien de caractéristique: ce sont des douleurs vagues, une sensation de gène et de pesanteur persistante dans l'hypochondre droit, parfois des irradiations douloureuses vers l'épaule, des troubles dyspeptiques, une éruption d'urticaire (Dieulafoy). Les épistaxis sont assez fréquentes à cette période de début (Monneret, Davaine).

Lorsque ces signes fonctionnels existent depuis quelque temps, le foie présente presque toujours une certaine augmentation de volume; on trouve même souvent une *voussure* très nettement limitée à un point de la surface hépatique. Plus tard, le foie devient très volumineux, il dépasse les fausses côtes et s'étend dans la cavité abdominale; il est alors facile de sentir le kyste hydatique sous forme d'une tumeur lisse, arrondie, rénitente. La fluctuation existe quelquefois, mais ce n'est pas un phénomène constant. La percussion, pratiquée en même temps que la palpation, sur les doigts écartés, permet de constater, dans des cas très rares à la vérité, un frémissement particulier, *frémissement hydatique*, qui est absolument pathognomonique (Frerichs). On a attribué le frémissement à la vibration des membranes et à la collision des hydatides filles (Briançon, Cruveilhier); Jobert l'aurait constaté cependant dans des cas où la poche était uniloculaire et ne renfermait pas d'hydatides libres. D'après Davaine, il faut, pour que le frémissement se produise, que le liquide soit très fluide et à une tension moyenne, que la paroi de la poche

soit souple et élastique, que sa cavité soit volumineuse, toutes conditions qui se trouvent assez rarement réunies pour expliquer le peu de fréquence de ce phénomène.

L'ictère et l'ascite s'observent assez rarement dans les kystes hydatiques du foie, à moins que ceux-ci, siégeant à la face inférieure du foie, ne compriment les gros vaisseaux portes et les grandes voies biliaires. Il faut signaler également la possibilité de palpitations cardiaques par déplacement du cœur, la dyspnée par refoulement du poumon droit, la toux hépatique, la compression de la veine cave, et l'œdème consécutif des membres inférieurs, etc., enfin l'obstruction intestinale (Havage).

Sauf de rares exceptions, les hydatides ne donnent lieu à aucune douleur, s'il n'y a pas de périhépatite concomitante. Il n'existe pas non plus de réaction générale; le kyste évolue sans fièvre, du moins tant qu'il n'est pas purulent. Malgré cela, les forces du malade finissent par diminuer, l'amaigrissement devient considérable et l'émaciation du tronc et des membres fait un contraste frappant avec le volume souvent énorme de l'abdomen; c'est une véritable cachexie.

Les kystes hydatiques du foie peuvent se rompre dans les cavités voisines. Dans un relevé de 166 cas, C. Davaine est arrivé aux résultats suivants :

Échinocoques ayant pénétré dans le thorax.	4
— ouverts dans la plèvre.	9
— ouverts à la base du poumon ou dans les bronches.	21
— communiquant avec les voies biliaires. .	8
— ouverts dans la cavité abdominale. . .	8
— ouverts dans l'estomac ou l'intestin. . .	22
— dans d'autres conditions.	94

La rupture du kyste dans les voies aériennes est aussi fréquente, d'après cette statistique, que l'ouverture dans le tube digestif. Si le liquide du kyste pénètre dans la plèvre avant la formation d'adhérences, le malade éprouve brusquement une douleur déchirante dans le côté, une anxiété extrême, et il se développe une pleurésie presque fatalement mortelle. Si, au contraire, les adhérences ont eu le temps de s'organiser pendant la transformation purulente du contenu kystique, il survient une toux sèche et quinteuse, et, au milieu d'un accès, le malade rejette par vomique une grande quantité de pus. Cette vomique se distingue de toutes les autres par la présence de crochets et de débris de membranes d'hydatides au milieu des crachats : le liquide expectoré renferme parfois de la bile, ce qui est toujours d'un fâcheux augure (Rendu), parfois aussi des débris gangre-