Les symptômes de la cholécystite, lorsqu'il n'existe pas de tumeur biliaire formée par la distension de la vésicule, ne diffèrent pas sensiblement de ceux de l'angiocholite généralisée, ou sont même beaucoup plus difficiles à reconnaître ; l'ictère fait souvent défaut. La cholécystite peut rester à l'état latent (Cadéac) et ne se traduire que par la rupture subite et rapidement mortelle (Littré, Cruveilhier). Des hématémèses peuvent être observées dans la cholécystite ulcéreuse ; Budd en a rapporté un exemple.

Lorsque la vésicule est distendue par la bile et le pus, on observe, outre la douleur localisée et les symptômes généraux de l'inflammation des voies biliaires, la présence d'une tumeur plus ou moins volumineuse, dans l'hypocondre droit. Cette tumeur, formée par la vésicule, fait saillie au-dessous du rebord des fausses côtes, en dehors du muscle grand droit de l'abdomen; parfois elle prend un grand développement, atteint l'ombilic ou descend même dans la fosse iliaque. C'est dans ces cas, assez rares d'ailleurs, que l'on a pu par la ponction retirer plusieurs litres de bile de la vésicule. Lorsque la tumeur est aussi volumineuse, elle peut donner lieu à des troubles circulatoires et digestifs par la compression qu'elle exerce sur les vaisseaux voisins et sur le pylore.

La rupture de la vésicule avant la formation d'adhérences avec les organes du voisinage, peut entraîner très rapidement la mort; le plus souvent ces adhérences ont le temps de s'établir et la perforation de la vésicule donne lieu aux diverses fistules que nous avons signalées. La mort survient parfois au milieu des symptômes de l'ictère grave.

Le pronostic, quoique grave, n'est pas nécessairement fatal; la guérison a été observée dans un certain nombre de cas.

Le traitement médical ne diffère pas de celui de l'angiocholite catarrhale ou purulente (révulsifs, saignées locales, opium, morphine, salol, dont la valeur antiseptique biliaire est aujourd'hui bien démontrée. Le traitement chirurgical par la *cholécystotomie* (Marion Sims), indiquée par Petit dès 1743, a été pratiquée par G. Brown, Marion Sims et Lawson Tait et a donné deux cas de guérison sur trois opérations. Ces praticiens vont même plus loin, et, reprenant les idées de Thudichum et de Handfield Jones, conseillent la cholécystotomie pour l'extraction des cholélithes de la vésicule, opération exécutée avec succès depuis par Heymaux et Thirias[1] et de nombreux chirurgiens après eux.

PETIT. Mém. de l'Acad. royale de méd., 1743. — LITTRÉ. Dict. en 30 vol.,

1. Dans un très intéressant mémoire publié par Harley, sur la ponction exploratrice appliquée au diagnostic des calculs biliaires, le savant médecin anglais conseille de recourir plus fréquemment à cet important moyen de recherche, et surtout de ne jamais tenter cette redoutable opération de la cholécystotomie sans avoir fait l'exploration préalable avec le trocart mousse. Il a fixé très exactement les règles de cette exploration nouvelle qu'il recommande de faire à moitié chemin d'une ligne réunissant l'ombilic à la partie la plus basse du bord inférieur du foie.

1833. — LOUIS. Recherches sur la fièvre typhoïde, 1841. — LEUDET. Bull. de la Soc. anat., 1853. — LABBÉ. Eod. loc., 1858. — THUDICHUM. The Lancet, 1859. — LEARED. Pathol. Trans., t. X. — OGLE. Saint-Georges hosp. Rep., 1868. — HAGENMÜLLER. De la cholécystite dans la fièvre typhoïde, th. de Paris, 1876. — MARION SIMS, BROWN. Cholecystotomy in Dropsy of the Gall-Bladder (Brit. med. Journ., 1878). — LAWSON TAIT. Eod. loc., 1879. — LEGENDRE Obs. de cholécystite suppurée (Prog. méd., 1884). — HEYMAUX-THIRIAS. Acad. de Belgique, 1885. — HARLEY. On Soundig for Gall-Stones. Londres, 1885. — GILBERT et GIRODE. Etude bactériologique des voies biliaires (Soc. biologie. 1890). — CADÉAC. De la cholécystite suppurée, th. Paris, 1891. — E. DUPRÉ. Les infections biliaires, th. Paris, 1891. — A. LÉTIENNE. De la bile à l'état pathologique, th. Paris, 1891. — P. AUBERT. De l'endocardite ulcéreuse végétante dans les infect. biliaires, th. Paris, 1891. — RAYMOND. Sur les rapports de certaines affections du foie avec les infections microbiennes (Sem. méd., 1891). — GOLDENBERG. Cholangite suppurée (Deut. med. Woch., 1892).

MALADIES DES REINS ET DES VOIES URINAIRES.

CONSIDÉRATIONS ANATOMIQUES ET PHYSIOLOGIQUES.

L'appareil urinaire se compose des *reins*, qui sont chargés de l'excrétion de l'*urine*, et d'un système de conduits excréteurs comprenant les uretères, la vessie et l'urèthre.

Les reins sont des organes glanduleux pairs, au nombre de deux, situés à peu près symétriquement sur les parties latérales du rachis au niveau de la première et de la deuxième vertèbre lombaire; le rein droit est un plus bas que le rein gauche. Les reins sont en rapport : en arrière, avec les premières vertèbres lombaires, les piliers du diaphragme et le carré des lombes ; en haut, ils sont enveloppés et coiffés par les *capsules surrénales* ; en avant, le rein droit est en rapport avec la face inférieure du foie et le rein gauche avec la rate. Le reste de leur face antérieure est recouvert par le côlon dans ses portions ascendante et descendante.

La *forme* du rein rappelle celle d'une fève ou d'un haricot : il est allongé de haut en bas, aplati d'avant en arrière, convexe en dehors, concave et échancré en dedans. Dans quelques cas rares,

le rein offre une disposition lobulée analogue à celle qu'on observe chez beaucoup d'animaux et chez le fœtus ; le rein globuleux est encore moins fréquent, si ce n'est à l'état pathologique. Le *volume* du rein est assez variable : d'après Sappey, la longueur moyenne du rein est de 12 centimètres, sa largeur de 6 1/2 à 7 centimètres, et son épaisseur de 3 centimètres environ. La longueur est la dimension la plus variable, elle oscille entre 10 et 15 centimètres. Le *poids* du rein, évalué par Heckel à 111 grammes, est, d'après Sappey, de 170 grammes ; on peut admettre le chiffre de 150 grammes comme moyenne. Les variations parfois considérables de la forme, du volume et du poids des reins ont une très grande importance au point de vue de l'anatomie pathologique.

Le rein est entouré d'une couche cellulo-graisseuse plus ou moins abondante, qui contribue à le maintenir dans la position qu'il occupe et qui est le siège des abcès périnéphrétiques ; il possède également une tunique propre ou *capsule*, de nature fibreuse, mince et transparente, qui le recouvre dans toute son étendue et pénètre même dans son intérieur en accompagnant les vaisseaux au niveau de l'échancrure (*hile*). La capsule du rein adhère à la glande au moyen de fibres conjonctives extrêmement déliées, qui naissent de sa face interne et pénètrent plus ou moins profondément dans l'épaisseur du parenchyme. A l'état normal il est facile de détacher la capsule, mais dans certaines maladies, la néphrite interstitielle par exemple, cet enlèvement ne se fait pas sans déchirures du tissu rénal.

Lorsqu'on pratique une coupe du rein parallèlement à ses faces, on s'aperçoit immédiatement que la surface de section du parenchyme présente deux substances différentes : l'une, interne, pâle, d'aspect strié et rayonné, substance *médullaire*, se divisant elle-même en deux zones, la *zone papillaire* et la *zone limitante* ou intermédiaire ; l'autre, externe, rougeâtre, d'apparence granuleuse, substance *corticale*. La substance médullaire est formée, chez l'homme, de dix à vingt faisceaux ou cônes, reposant par leur base sur la substance corticale et ayant leur sommet vers le hile ; on leur a donné le nom de *pyramides de Malpighi*. Les stries qui donnent leur aspect spécial aux pyramides ont reçu le nom de *tubes de Bellini*, et se perdent dans la substance corticale ou granuleuse, où elles forment de petits prolongements très ténus, connus sous la dénomination de *prolongements de Ferrein* ou de *rayons médullaires*. La substance corticale a environ 1 centimètre d'épaisseur et forme une couche continue, qui envoie entre les pyramides des prolongements irréguliers auxquels on donne le nom de *colonnes de Bertin*.

Au point de vue histologique, le tissu rénal présente à étudier des canalicules urinifères, du tissu conjonctif et des vaisseaux.

Le système des *canalicules urinifères* (fig. 69) se compose d'un très grand nombre de tubes offrant une disposition identique et dont il suffit d'étudier un seul pour connaître tous les autres.

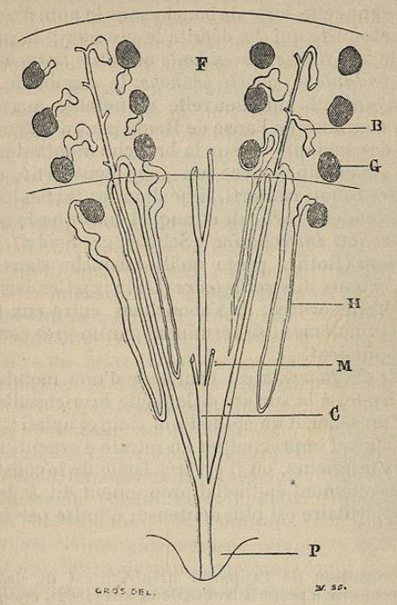

FIG. 69. — Schéma des canalicules urinifères.

F. Couche corticale.
B. Tube contourné.
M. Tube collecteur de moyen calibre.
P. Papille.
G. Glomérule.
H. Anse de Henle.
C. Tube collecteur.

L'origine de tous les tubes urinifères est un petit appareil vasculaire spécial, le *glomérule de Malpighi*, ou, pour parler plus exactement, une enveloppe membraneuse entourant ce glomérule, la *capsule de Bowman*. De la capsule de Bowman part un tube

d'abord étroit (*col de la capsule*), puis bientôt large et irrégulier, auquel ses nombreuses sinuosités ont fait donner le nom de *tube contourné* (*tubuli contorti*). Les tubuli contorti se rétrécissent bientôt et donnent naissance à un tube droit, uniforme, rectiligne, descendant du côté de la papille, puis se recourbant après un trajet variable et remontant jusqu'au niveau des tubes contournés : on désigne cette sorte de boucle sous le nom d'*anse de Henle*, d'après l'anatomiste qui l'a décrite le premier ; la première portion s'appelle la *branche descendante* ou *petite branche*, la seconde *branche ascendante* ou *grosse branche*, le canalicule, après s'être recourbé, ayant subi une nouvelle et notable augmentation de volume. La courbure de l'anse de Henle peut d'ailleurs porter sur la branche descendante ou sur la branche montante. La branche ascendante se continue avec un tube contourné, rappelant les sinuosités des tubuli contorti, situé dans les parties les plus superficielles de la couche corticale et auquel on donne le nom de *canal intermédiaire* ou *intercalaire* (Schweigger-Seidel), de *canal de communication* (Roth), parce qu'il débouche dans un dernier système de canaux dits *collecteurs* (Ludwig). Ces derniers canaux sont de différents ordres; ils s'abouchent entre eux pour former des troncs et finalement se terminent par un gros conduit unique à l'orifice papillaire[1].

La *capsule de Bowman* est composée d'une membrane fondamentale anhyste, à la surface de laquelle Frerichs, dès 1863, avait reconnu la présence d'un épithélium clair et aplati ; celui-ci est très visible après l'imprégnation au nitrate d'argent, surtout chez les vertébrés inférieurs, où il est très facile de le constater. L'existence d'un revêtement épithélial proprement dit à la surface du bouquet glomérulaire est plus douteuse; admise par Isaac, elle est

1. Cette conception de l'appareil urinifère est de date encore récente ; elle remonte à peine à trente deux ans (1862), époque à laquelle Henle (de Gœttingue) publia ses premiers travaux.

Avant lui le schéma de l'appareil excréteur de l'urine était beaucoup moins compliqué ; il ne comprenait que trois pièces : 1° le *glomérule*, dont Huscke a reconnu la nature vasculaire, et que Bowman démontra communiquer avec le tube contourné ; 2° le *tube contourné ;* 3° les *tubes droits* que Bellini avait découverts, juste deux cents ans auparavant, en instituant dans le laboratoire de Borelli le système d'injections qui devait servir à déceler successivement tous les éléments constitutifs du rein.

Quant à l'existence de cet appareil singulier qu'on appelle l'*anse* de Henle, elle serait justifiée par l'embryologie : Walter Pye semble avoir démontré, en 1875, qu'elle est le fait d'une jonction prématurée entre le glomérule et le tube contourné qui, continuant à se développer, se recourbe sur lui-même en subissant des modifications caractéristiques.

révoquée en doute par Ziegler, Renaut, Hortolès et Hansemann ; pour Renaut et Hortolès les cellules constatées à la surface du peloton vasculaire ne sont que des cellules du tissu connectif ; pour Cornil et Brault, il s'agit d'un vernis protoplasmatique avec gros noyaux irrégulièrement disséminés, vernis protoplasmatique résultant de la fusion des cellules de l'épithélium cubique qui recouvre directement le glomérule chez le nouveau-né ou le fœtus. L'épithélium des tubuli contorti, auquel est dévolu le rôle principal dans la sécrétion urinaire, offre une disposition caractéristique : les cellules ont un diamètre de 15 μ en moyenne et une disposition cunéiforme qui ne laisse qu'une très faible lumière au centre du canalicule; elles sont pâles et troubles, finement granuleuses et très sensibles aux réactifs. Heidenhain, qui a beaucoup insisté sur leur structure, a montré que leur protoplasma s'était en partie transformé en petits cylindres ou bâtonnets très fins, qui donnent à la coupe du canalicule urinaire un aspect radié (fig. 70) qui disparaît du reste très rapidement sur le cadavre. Le noyau, peu visible avant l'action des réactifs, est entouré de protoplasna. Quant à l'extrémité libre de la cellule, elle paraît recouverte par un plateau strié (Virchow, Cornil et Brault).

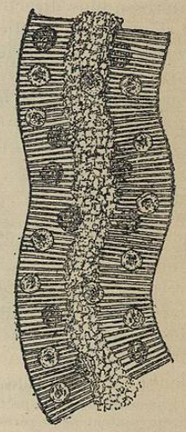

Fig. 70. — Tube contourné avec l'épithélium à bâtonnets (d'après Heidenhain, Schultze's *Archiv. für mikroskopische Anatomie*, Band, X, 1874).

L'épithélium de la branche ascendante de Henle est de tous points comparable à celui qui tapisse les tubuli contorti ; dans la branche descendante, au contraire, l'épithélium est clair et pavimenteux, semblable à celui des vaisseaux sanguins; de petits renflements correspondent aux noyaux des cellules. L'épithélium des tubes intermédiaires, clair et sans bâtonnets, se rapproche de l'épithélium cylindrique; il en est de même dans les premiers tubes collecteurs. Dans les gros canaux au voisinage de la papille, l'épithélium est clair, franchement cylindrique, appliqué sur une membrane à double contour (membrane anhyste pour Ludwig, gaine lymphatique pour Debove) et il laisse au centre du tube une lumière de plus en plus grande.

Les coupes histologiques du rein ont un aspect très variable suivant qu'elles ont été pratiquées dans le sens longitudinal ou

dans le sens transversal par rapport à la direction des pyramides. Sur une coupe *longitudinale*, la zone *papillaire* ne renferme que des tubes collecteurs et l'extrémité inférieure des anses de Henle; dans la zone *limitante*, on trouve des tubes collecteurs, des branches descendantes et ascendantes de Henle; dans la zone *corticale* enfin, on trouve de dehors en dedans la capsule du rein, une couche mince formée par les canaux intermédiaires et des tubuli contorti, les prolongements de Ferrein et le *labyrinthe* (Ludwig), ce dernier étant composé d'artérioles portant les glomérules sur leurs ramifications latérales et de tubes contournés. Le labyrinthe est, au point de vue topographique, la région qui intéresse plus directement le médecin, puisque c'est elle qui est le siège de prédilection des principales altérations constituant le processus des néphrites.

Les coupes *transversales* des pyramides de Malpighi varient d'aspect suivant la hauteur à laquelle elles sont exécutées. Sur une coupe transversale (fig. 71) pratiquée vers le milieu de la substance corticale, parallèlement à la surface du rein, les glomé-

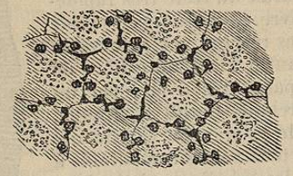

Fig. 71. — Coupe horizontale de la substance corticale. Les lobules rénaux se présentent sous l'aspect de figures polygonales; les vaisseaux interlobulaires représentent des figures étoilées (Rindfleisch, *Traité d'histologie pathologique*).

rules de Malpighi circonscrivent, comme autant de petits jalons, des espaces à peu près symétriques qui correspondent à des parties similaires du rein auxquelles on a donné le nom de *lobules rénaux*. Chacun de ces lobules est constitué ainsi qu'il suit : au centre se trouve une série de petits orifices arrondis, de diamètre inégal, qui représentent la coupe transversale d'une pyramide de Ferrein ; autour de ce faisceau central de tubes droits, les tubes contournés à épithélium trouble dessinent des figures très irrégulières ; enfin le lobule est limité par une couronne de glomérules. Cette coupe du rein est très importante, au point de vue de l'anatomie pathologique; les principales lésions rénales

siègent, en effet, dans la substance corticale, où elles atteignent soit les tubes contournés, soit les glomérules et le tissu conjonctif qui unit entre eux les différents éléments constitutifs du lobe rénal.

Les coupes transversales que nous reproduisons sont empruntées à Henle (fig. 72 et 73). Il est bon de rappeler ici les dimensions relatives des principaux diamètres représentant la coupe des éléments divers susceptibles d'être observés dans ces préparations ; le souvenir de ces rapports peut en faciliter la détermi-

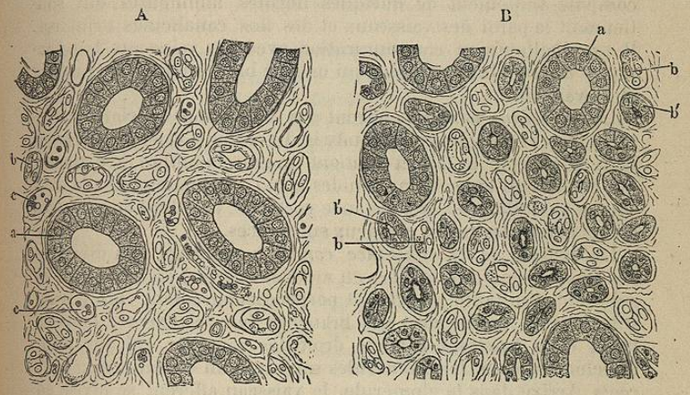

Fig. 72 et 73. — Coupes transversales.

Fig. 72 A, au voisinage du sommet. — *b, b*. Coupes transversales des canalicules de Henle avec épithélium transparent. — *c, c*. Coupes transversales des vaisseaux sanguins (Henle).

Fig. 73 B, plus près de la base. — *a, a*. Coupes transversales des canalicules de Bellini. — *b, b*. Coupes transversales des canalicules de Henle avec épithélium granuleux.

nation. Le glomérule mesure en général 200 μ, le tube contourné 60 μ; la partie descendante de l'axe de Henle 15 μ, comme les cellules de l'épithélium à bâtonnets ; la branche montante 50 μ et enfin le tube collecteur 60 μ (Farabeuf).

Le *tissu conjonctif*, décrit pour la première fois par Goodsir en 1842, est aujourd'hui bien connu, grâce aux recherches de Beer, Ludwig, Kolliker, etc. ; dans les cas pathologiques, la prolifération de ses éléments le rend très apparent. Il est inégalement dis-

tribué ; la capsule fibreuse du rein envoie dans l'intérieur du parenchyme des prolongements fibreux qui n'empêchent pas la décortication, ainsi que nous l'avons déjà dit, sauf les cas d'inflammation. Très visible à l'extrémité des pyramides de Malpighi, où il limite nettement les canaux collecteurs, le tissu conjonctif est également très net autour des glomérules (Axel Key), où il présente un certain degré de laxité qui en favorise beaucoup l'inflammation, principalement dans la scarlatine (glomérulo-néphrite de Kelsch). Suivant Axel Key, le tissu connectif pénétrerait même dans l'intérieur du glomérule. Dans le reste du rein il se compose seulement de quelques fibrilles lamineuses qui soutiennent la paroi des vaisseaux et des fins canalicules urinaires. Il est d'ailleurs en communication avec les vaisseaux lymphatiques du hile de la capsule, qui ont été bien étudiés par Ludwig et Zawarykin.

Les *vaisseaux sanguins* offrent des dispositions spéciales nettement mises en évidence par Ludwig. Les artères rénales pénètrent dans le rein par le hile et donnent un grand nombre de divisions qui cheminent entre les pyramides et qui, parvenues entre la substance médullaire et la substance corticale, émettent deux ordres de vaisseaux destinés à ces deux substances.

Les *artères de la substance corticale*, naissant des divisions des artères rénales disposées en arcades (Bertin) au niveau de la substance limitante, se portent perpendiculairement vers la capsule du rein en formant des branches *interlobulaires ;* dans ce trajet elles émettent à angle droit des rameaux qui pénètrent directement dans les glomérules sous le nom de *vaisseaux afférents*. Arrivé dans le glomérule, le vaisseau afférent se divise en branches ayant la forme d'anses qui se transforment en un véritable réseau capillaire et se réunissent plus tard, pour constituer un *vaisseau efférent*. Celui-ci sort du glomérule en s'accolant au vaisseau afférent, puis se résout en un fin lacis de capillaires qui entourent les glomérules, les tubuli contorti et les rayons médullaires. Il est à remarquer que le système sanguin glomérulaire constitue un veritable petit système porte, système où la pression intérieure se trouve naturellement plus élevée, et où les phénomènes de transsudation seront par cela même plus actifs.

Les *artères de la substanee médullaire* proviennent des *vaisseaux droits*, les *vasa recta* comme on les appelle encore, et qui ont eux-mêmes deux origines : les uns naissent directement des artères rénales (Virchow, Ludwig), les autres proviennent des vaisseaux afférents glomérulaires et ont même été pendant longtemps considérés comme les seuls vaisseaux droits (Kolliker).

On les désigne aujourd'hui sous le nom de *vasa aberrantia*. Ils forment un lacis à mailles plus ou moins larges qui communique avec les vaisseaux de la substance corticale.

Le rein reçoit en outre des rameaux artériels d'origine *extrarénale*, ainsi qu'on a pu s'en assurer en poussant une masse d'injection dans l'aorte, après avoir lié ce vaisseau un peu au-dessus de l'origine des artères rénales[1].

Les veines suivent un trajet parallèle aux vaisseaux artériels ; les troncs veineux qui arrivent jusqu'à la surface du rein forment les *étoiles de Verheyen*. Cette disposition étoilée des veines à la surface des reins a été décrite quelquefois comme un état pathologique. Elle est en général le fait d'une stase sanguine prononcée.

Quant aux lymphatiques dont l'existence a été mise hors de doute par Ludwig et Zawarykin, ils pénètrent le rein soit par la capsule, soit par le hile ; ils forment des réseaux très évidents autour des tubuli et au-dessous de la capsule et constituent une gaine autour des tubes collecteurs (Debove). Ils ne seraient pas tapissés par un endothélium (Hortolès) ; ils seraient rares aussi dans l'intérieur des pyramides.

Les *nerfs* des reins proviennent du plexus solaire et, par son intermédiaire, du grand et du petit splanchnique ; ils ne présentent rien d'important à signaler, si ce n'est leurs rapports avec les plexus spermatiques et les terminaisons du pneumogastrique droit, rapports qui donnent la clef d'un certain nombre de phénomènes sympathiques observés dans le cours de certaines affections des reins. Leur terminaison dans le parenchyme est à peu près inconnue.

1. Cohnheim croyait autrefois que les vaisseaux du rein étaient des *artères terminales ;* mais des expériences récentes (Litten, Germont) ont montré que ces vaisseaux s'anastomosaient avec des artérioles émanées soit des artères lombaires, soit des artères capsulaires. L'expérience de Germont à cet égard est particulièrement intéressante et démonstrative : si l'on fait la ligature des vaisseaux du hile, et si l'on fait une coupe du rein parallèle à sa surface, on constate une hémorragie très apparente au niveau de la coupe, mais l'hémorragie prend fin si l'on détache la capsule.

Autre point important à signaler : c'est l'existence, chez les vertébrés inférieurs, d'une véritable circulation veineuse porte dans le rein. Un tronc veineux (*veina renalis advehens*) apportant du sang de la partie inférieure de l'abdomen va constituer un réseau capillaire autour des tubes contournés ; de ce réseau part un autre tronc veineux ramenant le sang à la veine cave inférieure (*veina renalis revehens*). Cette disposition prouve qu'il y a dissociation de fonction entre le glomérule et les tubes contournés, et permet d'étudier séparément par la ligature, le fonctionnement de la circulation propre à ces éléments divers.