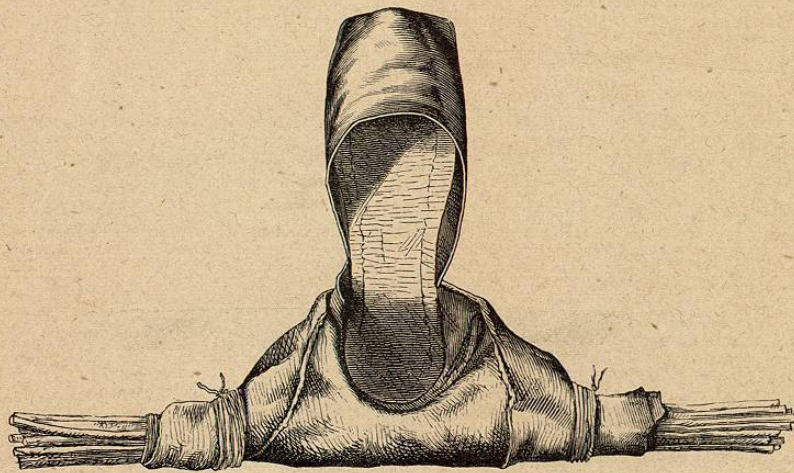


jusqu'au milieu de la cuisse, et roulé jusqu'au périnée. Dans le but d'empêcher les oscillations latérales de la jambe, on utilise comme appareil la *botte* du blessé; on la fend en avant sur la ligne médiane jusqu'au niveau de l'interligne articulaire métatarso-phalangien; de là on fait partir de chaque côté deux nouvelles incisions elliptiques aboutissant au bord antérieur du talon; la tige de la botte est ensuite roulée autour d'un faisceau de branchages, d'une étroite attelle de bois ou du sabre du blessé, et liée aux deux bouts avec une ficelle (fig. 231).

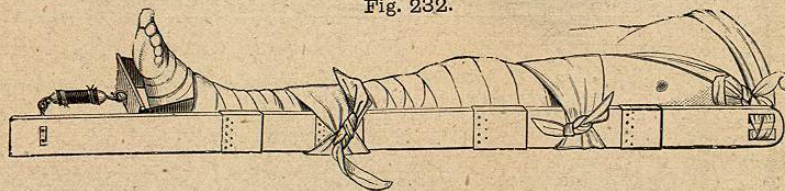
Fig. 231.



Botte d'ordonnance coupée utilisée comme moyen de contention du pied.

On peut aussi se servir pour l'extension élastique d'une *attelle de bois* facile à démonter, divisée qu'elle est en cinq pièces garnies de douilles en fer-blanc pour l'emboîtement réciproque des diverses sections (fig. 232).


Fig. 232.



Attelle faite de plusieurs pièces pour l'extension élastique de la cuisse.

A la division inférieure s'adapte pour l'usage un crochet de fer (fig. 233) auquel se fixe l'anneau à extension. A la division supérieure se trouvent

Fig. 233.



Crochet mobile de l'attelle précédente.

deux trous au travers desquels passent la ceinture et le tube de caoutchouc du sous-cuisse. Si l'on n'utilise pas le pantalon comme moyen de contre-extension, on s'en sert comme garniture entre l'attelle et le membre. Cette attelle, avec son crochet et ses deux anneaux de caoutchouc, prend si peu de place qu'on peut en porter plusieurs

dans le sac à pansement sur le champ de bataille.

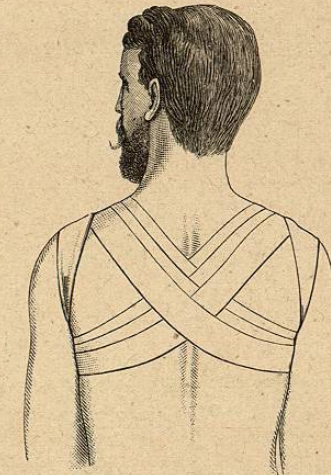R. BANDAGES DU TRONC.

1. Bandage roulé de la poitrine (fig. 234).
2. Bandage croisé du dos (fig. 235).

Fig. 234.



Fig. 235.



- 3. Bandage de corps (fig. 236).
- 4. Grand triangle de la poitrine (fig. 237).
- 5. Le même vu par derrière (fig. 110).

Fig. 236.





Fig. 237.



- 6. Bandage latéral à deux mouchoirs (fig. 238).
- 7. Bandage en bavette (ou carré de la poitrine) (ROSER) (fig. 239).

Fig. 238.

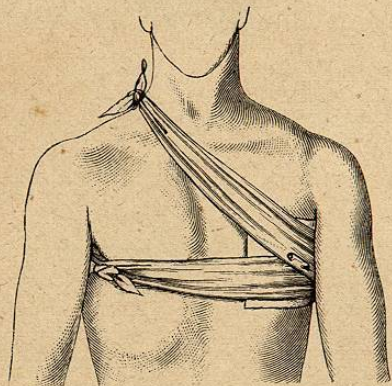


Fig. 239.

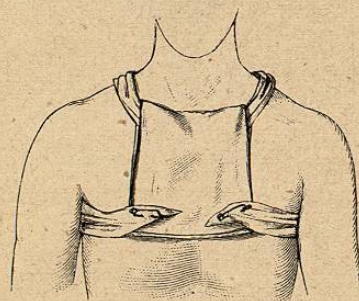
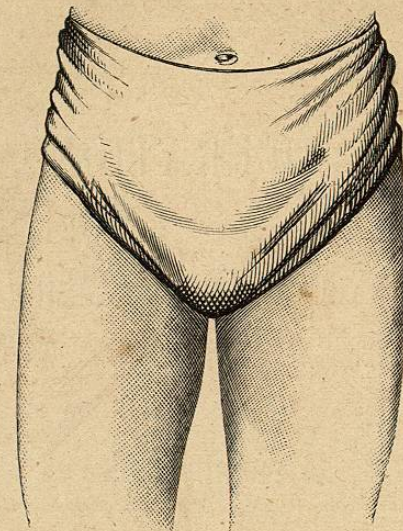


Fig. 240.



- 8. Grand triangle pelvien antérieur (fig. 240).
- 9. Grand triangle pelvien postérieur (bonnet des fesses) (fig. 177).
- 10. Bandage en T, simple et double (v. fig. 35).