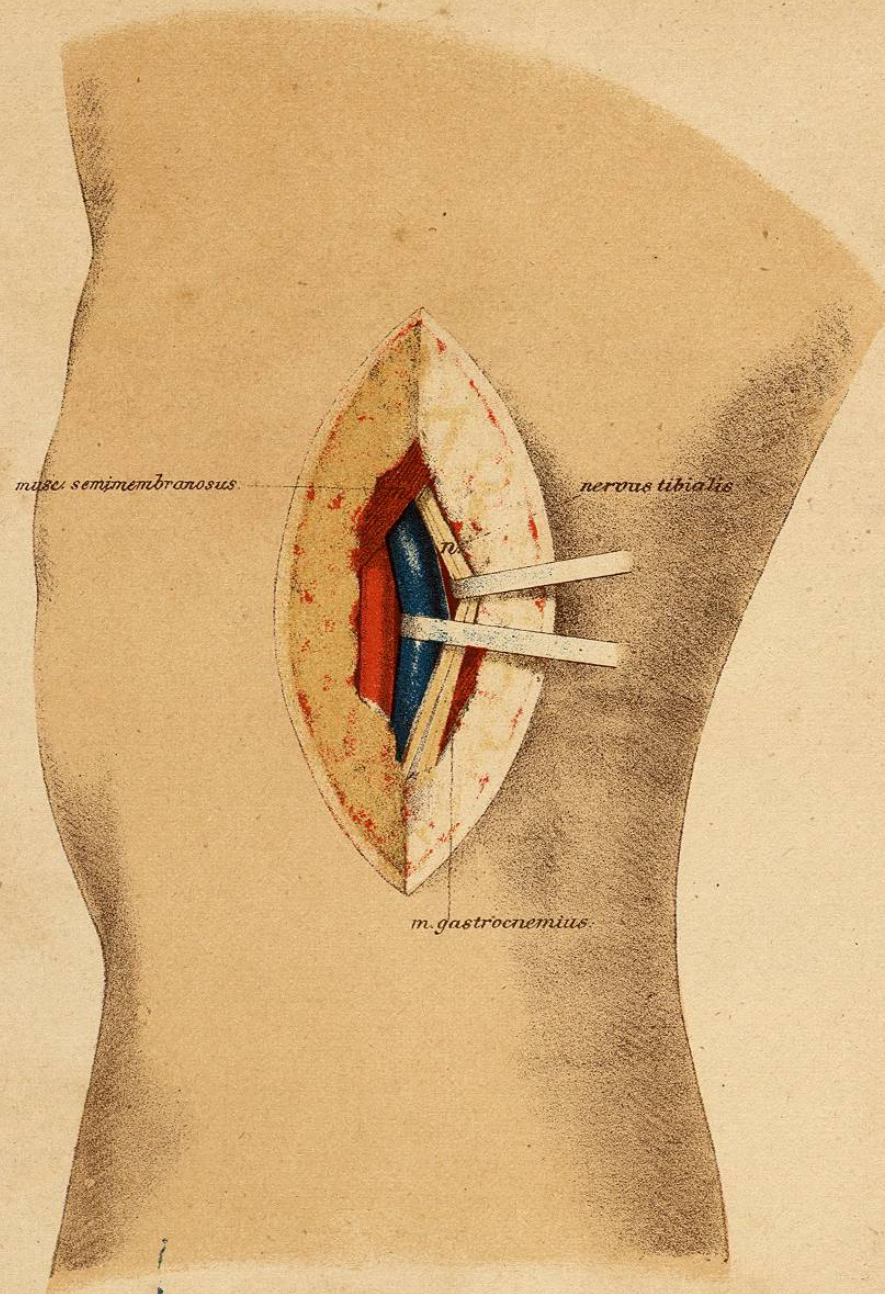

Pl. XVIII.

Ligature de l'artère poplitée (côté droit).

1. *Incision de la peau* : longueur 8<sup>cm</sup>. Parcourant toute la hauteur du creux poplité sur le *bord externe* du m. demi-membraneux.
2. *Division de l'épaisse couche de tissu cellulaire* jusqu'à ce que le *nerf tibial* soit visible.
3. Le *n. tibial* est attiré *en dehors*; derrière lui et un peu *en dedans* se trouve la *veine poplitée*, qui est disséquée et *rejetée en dehors*; en *arrière* de la veine et un peu *en dedans* se trouve l'*artère*.

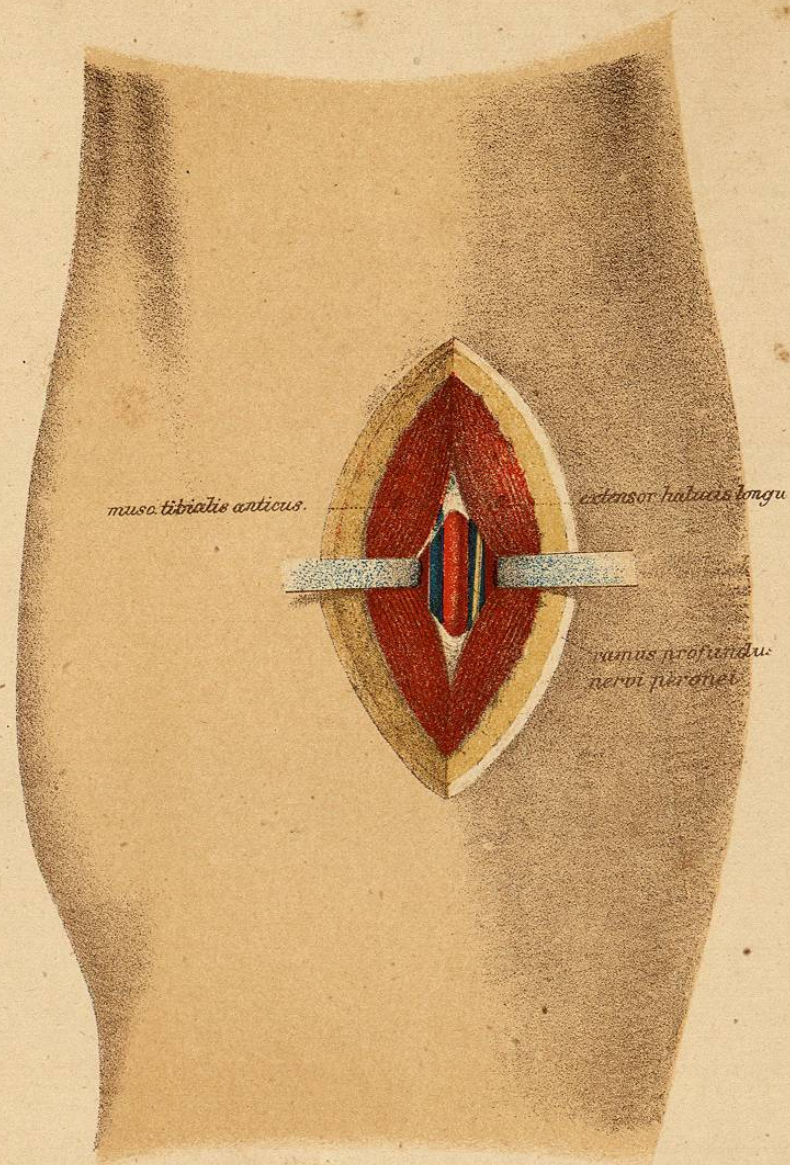
## Pl. XIX.

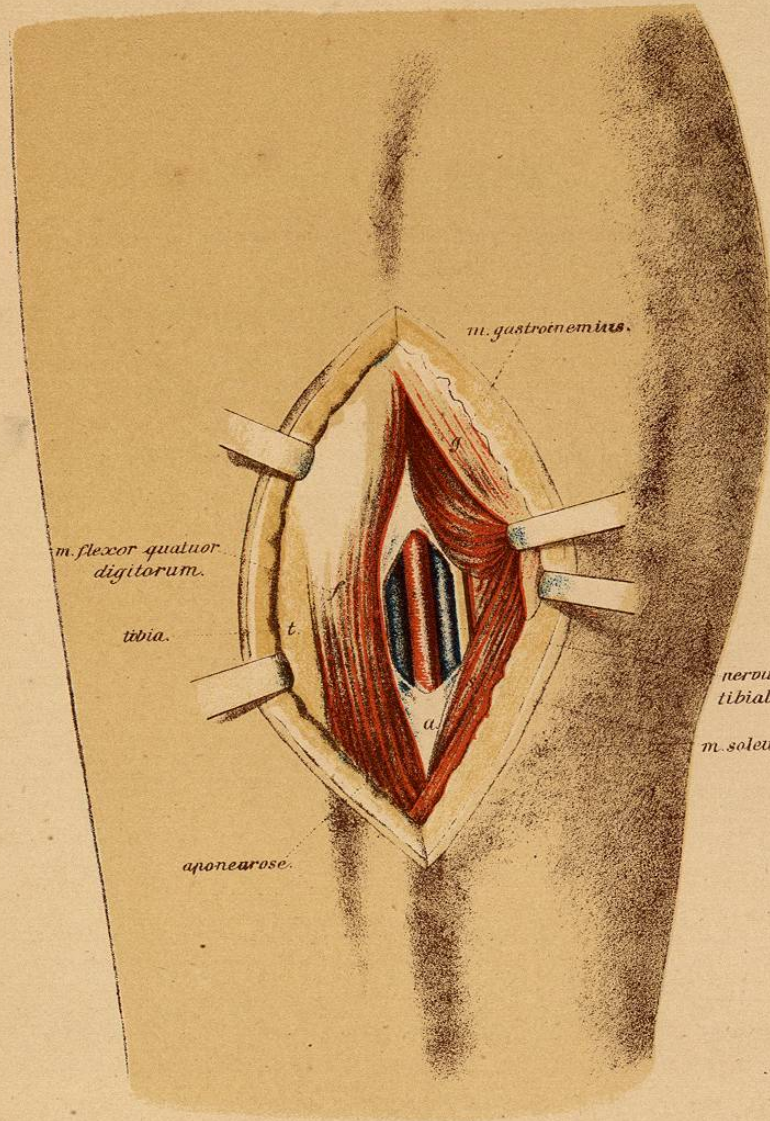
Ligature de l'artère tibiale antérieure au tiers supérieur de la jambe  
(côté gauche).

1. *Incision de la peau* : longueur 6—8<sup>cm</sup>. A 3<sup>cm</sup> en dehors de la crête du tibia (au milieu de l'espace compris entre le tibia et le péroné).

2. *Division de l'aponévrose*. On cherche ensuite l'interstice situé entre le *m. jambier antérieur* et le *long extenseur du gros orteil*; cet interstice est élargi avec l'extrémité du *doigt indicateur*, jusqu'à ce que l'aponévrose profonde apparaisse.

3. *L'aponévrose profonde divisée avec prudence*, on voit l'artère accompagnée de deux veines; à son côté externe est le *rameau profond du nerf péronier*.





Pl. XX.

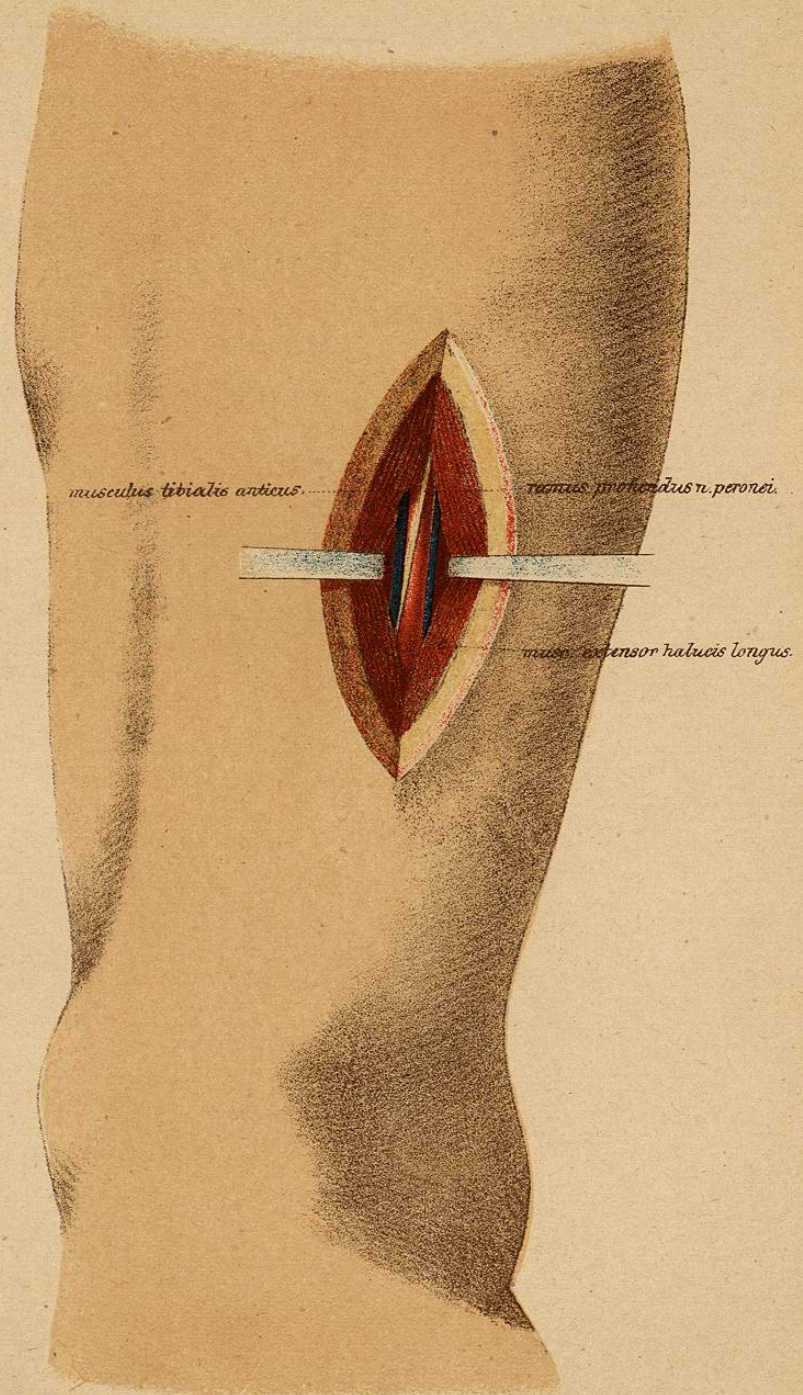
Ligature de l'artère tibiale postérieure au tiers supérieur de la jambe (côté droit).

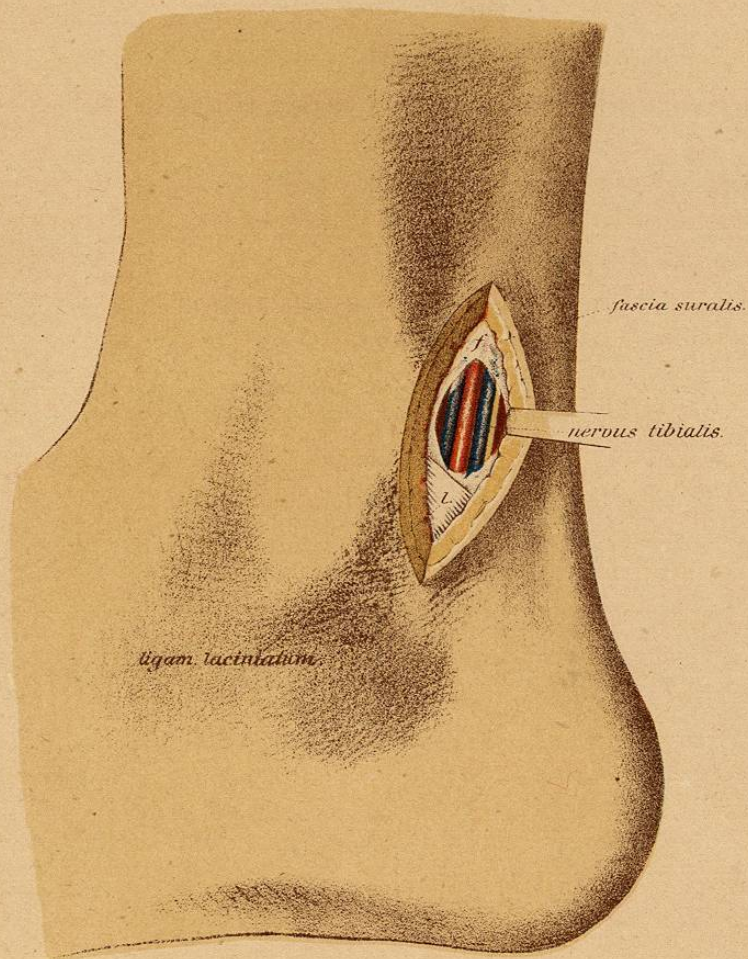
1. *Incision de la peau* : longueur 8—10<sup>cm</sup>. A un centimètre en dedans du tibia.
2. Après la *division de l'aponévrose*, le bord du *jumeau interne* et celui du *soléaire* sont séparés du *long fléchisseur commun des orteils*, réclinés en *arrière*, et l'interstice musculaire est élargi avec l'extrémité du doigt, jusqu'à ce qu'on arrive sur l'*aponévrose profonde*, formée des expansions fibreuses du soléaire et de l'aponévrose jambière.
3. *Celle-ci divisée*, paraît l'*artère* entre deux veines; un peu plus en arrière est le *nerf tibial postérieur* (n. tibialis).

## Pl. XXI.

Ligature de l'artère tibiale antérieure au tiers inférieur de la jambe  
(côté gauche).

1. *Incision de la peau* : longueur 5—6<sup>cm</sup>. Longeant en dehors, à un travers de doigt, la crête du tibia.
2. Division de *l'aponévrose*. L'interstice, qui se trouve entre le *jambier antérieur* et *l'extenseur propre du gros orteil*, est élargi avec le *doigt*, jusqu'à ce qu'on soit sur le ligament interosseux (2—3<sup>cm</sup> de profondeur).
3. C'est sur ce ligament qu'est *l'artère*, entre deux veines, accompagnée en avant et en dedans par le rameau profond du *nerf long péronier latéral* (nervus peroneus).





Pl. XXII.

Ligature de l'artère tibiale postérieure derrière la malléole interne  
(côté droit).

1. Incision de la peau : longueur 3—4<sup>cm</sup>. Au milieu de l'espace compris entre la malléole interne et le tendon d'Achille.
2. Division de l'aponévrose jambière.
3. Immédiatement au dessous est l'artère entre deux veines ; en arrière se trouve le nerf tibial postérieur.

NB. Il faut se garder d'ouvrir les gâines des tendons du jambier postérieur du long fléchisseur commun des orteils et du long fléchisseur du gros orteil.