

sent sur le trajet des lymphatiques qui se présentent sous forme de cordons moniliformes (obs. de Lailler) ou de larges cordes à renflements inégaux (obs. de Hallopeau et Goupil). Mais le caractère le plus remarquable de l'affection est l'existence d'ampoules molles, souvent réductibles, sur le trajet des lymphatiques. Celles-ci sont tantôt des saillies du volume d'une noisette, molles, pseudo-fluctuantes, repo-

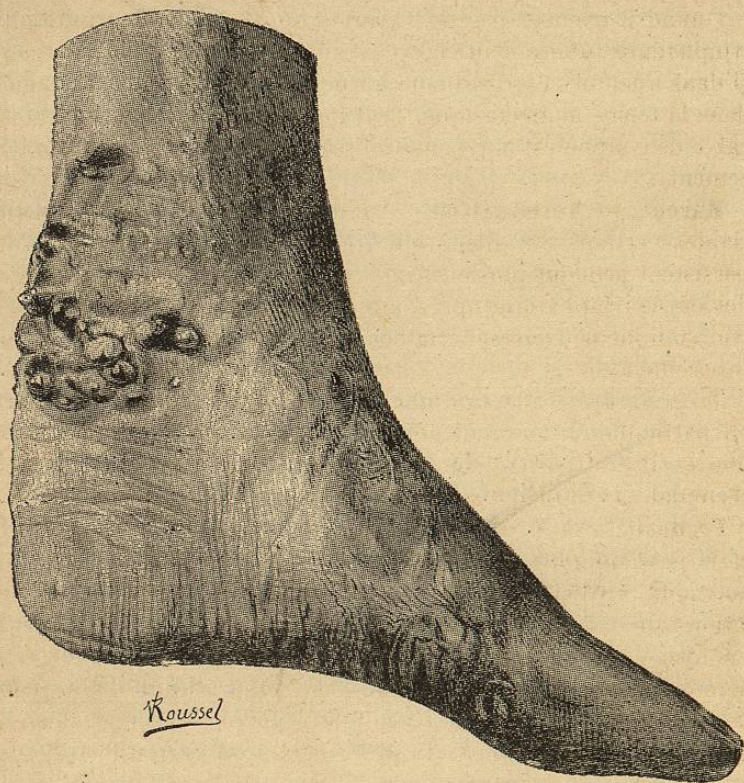


Fig. 20. — Lymphangiectasie suppurative d'origine tuberculeuse (Musée de l'hôpital Saint-Louis).

sant sur un fond rouge où le stylet pénètre et se meut sans résistance; tantôt des nodosités peu saillantes, du volume d'une lentille, reposant sur une zone violacée, renfermant un liquide séreux, et rangées en traînées irrégulières (fig. 20). On a trouvé dans le pus des tumeurs le bacille de Koch en assez grand nombre, mais de faible virulence. On ne sait pas encore s'il faut attribuer ces lésions à une compression ou une oblitération des vaisseaux par des amas tuberculeux ou au développement de nodules tuberculeux dans leurs parois.

D. TYPE RÉTICULAIRE. — Il se traduit par des lésions tuberculeuses de la peau sur le trajet des lymphatiques et sa description se confond

en partie avec celle de la tuberculose cutanée. Dans un cas de Hanot, il s'agit de deux ulcérations tuberculeuses le long des lymphatiques internes de l'avant-bras; dans un autre cas de Jeanselme, c'est une série de petits lupus suivant le trajet des lymphatiques au membre supérieur.

Ces faits sont encore à l'étude et l'origine lymphatique des lésions n'y est pas absolument démontrée.

Quand il n'existe pas de tuberculose viscérale concomitante, la lymphangite tuberculeuse n'éveille aucune réaction générale; à peine si dans quelques cas on a noté un peu d'amaigrissement. Cependant, dans la forme angiectasique, la déperdition d'une quantité considérable de lymphes est une cause puissante de dénutrition et d'affaiblissement.

Marche. — Terminaison. — L'évolution est essentiellement variable; certains cas guérissent très rapidement (Merklen); d'autres persistent pendant plusieurs mois. Mais on ne sait pas encore ce que devient le lymphatique après la guérison et si les tubercules d'origine lymphatique peuvent se terminer par sclérose comme d'autres lésions tuberculeuses.

Trop souvent l'affection gagne les ganglions, puis les viscères et en particulier le poumon, entraînant la mort du malade. D'autres fois les ulcérations cutanées deviennent le point de départ d'infections secondaires et la mort survient par septicémie.

Pronostic. — Il est relativement bénin, comme le font prévoir et le petit nombre des bacilles et leur peu de virulence. La forme polynodulaire est la plus bénigne, réserves faites au sujet de l'inoculation tuberculeuse possible de la peau autour des orifices fistuleux. La forme paucinodulaire traduit une tendance plus grande à la généralisation du microbe; c'est dans ces cas surtout qu'il faut redouter la tuberculose pulmonaire. Des quatre malades atteints de la forme angiectasique et cités par Goupil, deux sont morts de tuberculose pulmonaire, les deux autres sont sortis guéris de l'hôpital, mais on ne sait ce qu'ils sont devenus.

Diagnostic. — Dans sa forme classique (tronculo-noueuse ou polynodulaire en séries) la lymphangite tuberculeuse offre un aspect et une évolution clinique caractéristiques qui permettent de la différencier des autres variétés de lymphangite noueuse, syphilitique, cancéreuse, chronique simple. De plus, les caractères de l'ulcération, des nodosités (véritables gommages lymphatiques tuberculeuses), l'examen du pus contenant les bacilles de Koch, affirmeront la nature tuberculeuse de la lymphangite.

C'est surtout avec la *lymphangite syphilitique gommeuse* que la lymphangite tuberculeuse peut être confondue, soit avant l'ulcération, soit après l'ulcération. Le siège des nodosités, la coexistence d'autres accidents spécifiques ou tuberculeux, le traitement d'épreuve,