

*Première étape. — Localisation monoganglionnaire.* — Dans une des régions citées plus haut, on constate la présence d'un ganglion dur, à peu près indolent, ganglion dont l'existence n'est établie que par hasard et quand il est déjà assez gros. Le volume du ganglion augmente soit rapidement, en quelques mois, soit très lentement, en plusieurs années (six à sept ans).

Il peut acquérir le volume d'une mandarine; alors, ou il reste dur sans adhérence, ou il se ramollit et forme un pseudo-abcès donnant naissance à un ulcère néoplasique.

C'est surtout au cou, et principalement dans les ganglions situés sous le sterno-mastoïdien, qu'on observe les tumeurs malignes

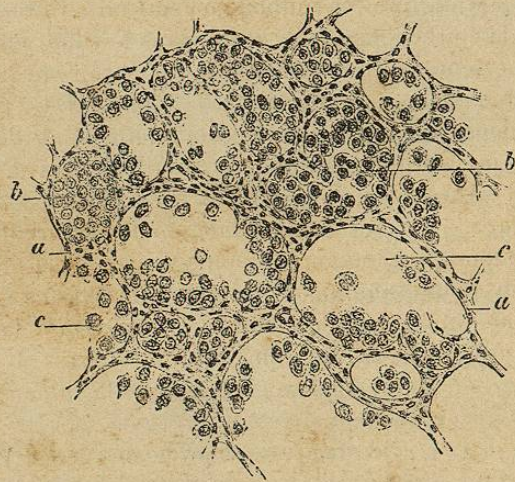


Fig. 27. — Sarcome alvéolaire des ganglions lymphatiques. — a, stroma; — b, stroma, flot de cellules; — c, alvéoles avec cellules libres. (ZIEGLER, *Anatomie pathologique.*)

primitives ganglionnaires. Il est fréquent de voir débiter l'affection par une simple gêne dans les mouvements du cou, puis des douleurs frontales surviennent (elles sont d'ailleurs fréquentes dans les tumeurs du corps thyroïde, dans celles de la partie antérieure de la région temporale); le malade ressent parfois des bruissements dans l'oreille, soit que la carotide subisse une légère compression, soit qu'il s'agisse d'un trouble nerveux. La tumeur peut, en se développant, déjeter le larynx en dehors, déterminer des troubles de la digestion, de la phonation et de la respiration, puis adhérer aux parties molles, détruire le sterno-mastoïdien ou se fixer aux parties voisines du squelette du cou. En général, la néoplasie ganglionnaire forme une masse homogène, une tumeur lobuleuse unique.

Le Dentu divise les tumeurs ganglionnaires du cou en *tumeurs dures* et en *tumeurs molles*; les premières sont des épithéliomas, les secondes des sarcomes. Il n'est pas toujours facile d'établir le siège

ganglionnaire de la tumeur; il existe en effet des tumeurs molles et des tumeurs dures du corps thyroïde. Les sarcomes du corps thyroïde, masses molles, forment ordinairement un demi-cylindre pré-laryngo-trachéal, ils se développent très rapidement, ils s'accompagnent souvent de douleurs aiguës et parfois de fièvre. Les squirres du corps thyroïde, masses dures, ressemblent parfois à certains goitres durs, ligneux, mais il y a un signe capital pour diagnostiquer les tumeurs du corps thyroïde, c'est le déplacement léger de la tumeur dans les mouvements d'ascension du larynx; toutefois ce n'est pas un signe pathognomonique, puisqu'on peut le rencontrer dans d'autres tumeurs cervicales, et par exemple dans le cas d'épithélioma ganglionnaire plaqué sur le larynx, que cet épithélioma soit primitif ou secondaire à une ulcération épithéliomateuse située dans le sillon intermédiaire entre le repli aryéno-épiglottique et le bord postérieur du cartilage thyroïde, comme dans une observation de Le Dentu.

Les carcinomes branchiogènes de Volkmann sont des tumeurs beaucoup plus petites que les tumeurs ganglionnaires, à développement rapide et situées beaucoup plus en dedans que celles-ci.

*Deuxième étape. — Diffusion régionale.* — Il est rare que la localisation reste monoganglionnaire; le plus souvent à la mono-adénite succède la polyadénite régionale, les ganglions voisins se prennent peu à peu et plus ou moins rapidement; il en résulte la formation d'une masse polyganglionnaire adhérente à la peau, et souvent le derme s'infiltré de nodules de même nature que la tumeur ganglionnaire.

*Troisième étape. — Généralisation ganglionnaire.* — Les ganglions d'une région étant dégénérés, les voies lymphatiques charrient des embolus néoplasiques qui peuvent, soit se greffer sur la paroi même des lymphatiques, soit déterminer des adénites néoplasiques profondes et viscérales qui entraînent rapidement la mort par cachexie.

Le *diagnostic* de néoplasme primitif des ganglions du cou ne doit être porté qu'avec beaucoup de réserve, car il existe des dégénérescences secondaires tardives à siège ganglionnaire anormal, des dégénérescences de ganglions n'ayant aucune corrélation anatomique avec l'organe primitivement lésé, témoin les cas d'adénites cervicales secondaires dans certains cancers de la prostate et du rectum. Pour éviter les causes d'erreur, il faut explorer avec soin tous les territoires lymphatiques et, pour les adénites néoplasiques cervicales, en particulier, il faudra examiner les fosses nasales, l'arrière-cavité naso-pharyngienne, la partie inférieure du pharynx et la partie la plus élevée de l'œsophage, le sillon entre le repli aryéno-épiglottique et le cartilage thyroïde, le frein de la langue, la lèvre inférieure, où peuvent exister des ulcérations épithéliales de un à quelques millimètres de diamètre.

*Traitement.* — Le seul traitement est l'ablation ganglionnaire