grande partie de la paroi antérieure du vagin, depuis le tubercule antérieur, jusque près du col. Par cette incision, le vagin est décollé, le cul-de-sac péritonéal ouvert, l'utérus et les annexes sont attirés hors de la vulve. C'est là un perfectionnement important, car cette incision médiane donne beaucoup plus de jour que l'incision de Dürrhsen, d'autant plus qu'on peut au besoin l'agrandir encore par des débridements transversaux. Par ce procédé, on y voit donc relativement fort bien et, en tirant sur l'utérus qu'on fait basculer en avant (fig. 65), on amène les annexes sans avoir à tirer sur elles, avantage sérieux sur la voie postérieure dans laquelle l'utérus est beaucoup plus difficile à faire basculer, si bien qu'on est obligé, pour abaisser les annexes, de les saisir et de les attirer directement, au risque de les déchirer.

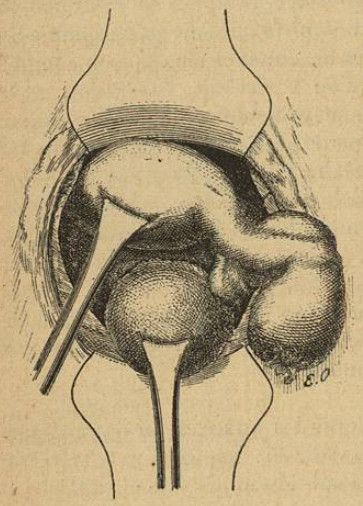

Fig. 65.
Salpingectomie antérieure.

Mais, par contre, ce procédé a des inconvénients. Il expose davantage à la blessure de la vessie et des uretères, qui cependant est assez rare pour qu'on puisse n'en pas tenir compte. Il y en a un plus grave, qui tient à la situation ordinaire des annexes malades. Celles-ci sont presque toujours plus ou moins prolabées dans le cul-de-sac postérieur, et dès lors il est souvent difficile de les faire passer en avant de l'utérus, par une manœuvre qui nécessite des tractions souvent assez énergiques pour déchirer les organes et provoquer des ennuis de toute sorte.

C'est pourquoi je pense que la voie postérieure sera plus

généralement indiquée. On ne choisirait la voie antérieure que si on avait en même temps l'intention, en cas de rétroflexion, de pratiquer une vagino-fixation. De même si, au cours d'une vagino-fixation, on apercevait des annexes malades, on en profiterait pour les enlever.

Telle est cette opération. Lorsque les circonstances sont favorables, elle est très simple, très bénigne et c'est, pour ainsi dire, l'opération idéale.

Que peut-on concevoir en effet de meilleur et de plus simple que d'enlever par exemple une trompe malade par une simple incision du cul-de-sac postérieur ? Il n'y a ni cicatrice abdominale, ni éventration consécutive possible, et les chances d'infection sont réduites à leur minimum, parce qu'on n'entre pour ainsi dire pas dans le ventre, et que, si les annexes infectées ont été ouvertes, le drainage se fait de lui-même.

Malheureusement les cas sont tout à fait rares dans lesquels les choses se passent aussi simplement. Dès que les annexes sont sérieusement malades et que leur extirpation est indiquée, il y a presque toujours des adhérences sérieuses avec les organes voisins et en particulier avec le rectum et l'intestin. Or il est absolument impossible de se rendre compte de la situation et de la résistance de ces adhérences autrement que par l'examen direct, impossible par la voie vaginale. Dans l'incertitude où l'on est, dans l'impossibilité d'effectuer des tractions sérieuses de peur de déchirer l'intestin, on déchirera la plupart du temps les annexes qui viendront par lambeaux et seront enlevées dans des conditions aveugles et en somme bien moins satisfaisantes que par la laparotomie.

D'autre part, si les lésions sont bilatérales, l'extirpation des annexes par le vagin n'a plus de raison d'être et c'est à l'hystérectomie qu'il faut avoir recours.

L'extirpation vaginale des annexes n'est donc discutable que dans les cas de lésions unilatérales, à condition que ces lésions soient simples, ce qui est la plupart du temps impossible de savoir exactement. Dans le doute, mieux vaut la laparotomie qui peut se terminer soit par l'extirpation des annexes d'un seul

côté, si la lésion est simple, soit par l'extirpation bilatérale ou mieux encore l'hystérectomie abdominale si la lésion est double.

Les *indications* de la salpingectomie vaginale sont donc exceptionnelles. Elles peuvent cependant se présenter. Il n'est pas très rare de rencontrer d'un seul côté des annexes douloureuses, mobiles, prolabées dans le cul-de-sac postérieur où il est facile de les sentir. Dans ces conditions l'extirpation par la voie vaginale me paraît parfaitement acceptable et peut même, si l'on est bien sûr de la mobilité de la tumeur, être considérée comme l'opération de choix.

Il est cependant une circonstance qui fait que, malgré tout, cette opération se pratique assez fréquemment. Il n'est pas rare d'ouvrir le cul-de-sac postérieur pour aller à la recherche de quelque suppuration qu'on croit devoir ouvrir par le vagin. Il n'est pas rare non plus, croyant se trouver en présence d'une annexite double, d'ouvrir le cul-de-sac postérieur comme premier temps d'une hystérectomie vaginale. Mais on peut se tromper et rencontrer, au lieu de la collection purulente que l'on pensait ouvrir, une salpingite peu adhérente et assez facile à extirper, ou bien encore au lieu des lésions bilatérales en vue desquelles on voulait sacrifier l'utérus, des lésions unilatérales qui contre-indiquent l'hystérectomie. Il est alors tout naturellement indiqué d'enlever la trompe malade et dans ces conditions la salpingectomie vaginale, bien que n'étant, en somme, qu'une opération de circonstance, n'en sera pas moins la meilleure.

SALPINGECTOMIE ABDOMINALE

L'extirpation des annexes par la laparotomie, qui a provoqué pendant près de vingt ans l'enthousiasme universel, est à bon droit nommée l'opération de Lawson Tait qui, en 1872, fut le premier à la pratiquer et à en préciser les indications. Terrillon, Terrier, Bouilly, Pozzi, furent parmi les premiers à l'introduire en France où elle a été depuis, et par tous les chirurgiens, pratiquée un nombre incalculable de fois. Mais

dans ces dernières années, lorsque, sous l'impulsion de Péan, de Segond et d'un grand nombre d'autres chirurgiens, cette conviction commença à se faire dans l'esprit de beaucoup d'opérateurs que, lorsque les annexes des deux côtés sont malades, mieux vaut en même temps sacrifier l'utérus, la salpingectomie simple fut peu à peu abandonnée pour l'hystérectomie vaginale ou abdominale, et il semble qu'elle soit destinée à perdre de plus en plus de terrain.

Il n'en est pas moins vrai qu'il est un cas dans lequel elle conservera toujours des indications et restera toujours l'opération idéale, c'est celui dans lequel les annexes ne sont malades que d'un seul côté. Dans ces conditions il ne saurait être question de sacrifier l'utérus et l'extirpation simple des annexes conserve tous ses droits. Or comme ces cas sont, en somme, très fréquents, la salpingectomie reste encore une des opérations les plus communes de la chirurgie abdominale.

TECHNIQUE OPÉRATOIRE

Avant tout, il ne faut jamais entreprendre une laparotomie pour extirpation des annexes sans se servir du *plan incliné*. Cette méthode si simple est certainement le plus grand perfectionnement qui ait été apporté à la chirurgie pelvienne dans ces dernières années. Elle a révolutionné la technique des opérations sur l'utérus et ses annexes, et j'avoue avoir vu avec un certain étonnement dans le livre pourtant si documenté de Pozzi, qu'on ne doit se servir du plan incliné ou plutôt de la position déclive de Trandelenburg que « dans des cas exceptionnels[1] ». Je m'étonne également de voir, dans le même livre et dans la même phrase, le même chirurgien avancer que « si le toucher ne fournit pas des indications suffisantes ou si l'on craint de s'en rapporter à lui seul, il peut être nécessaire de s'aider de la vue ». Il faut *toujours* s'aider de la vue et le meilleur moyen de bien faire est de bien voir ce que l'on fait. Si le distingué chirurgien de l'hôpital Broca peut se passer de ce secours indispensable à tant d'autres,

[1] Pozzi. Traité de Gynécologie, 3e édit., 1897, p. 731.

cela tient certainement à la très grande habitude qu'il a de ces sortes d'opérations. Mais tous les chirurgiens n'en sont pas là, et l'utilisation de la position déclive doit être pour tous, sans exception, une règle absolue.

Delagénière nous a donc rendu un grand service en faisant

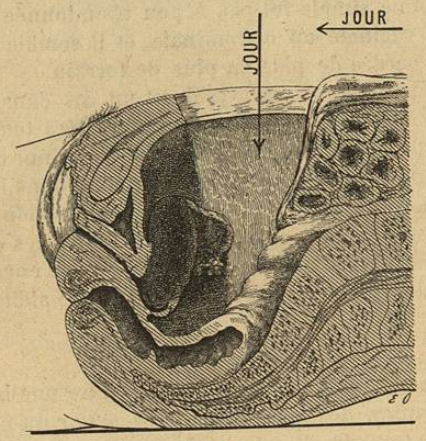

Fig. 66.
Éclairage du bassin en position horizontale.
Le fond du bassin reste dans l'ombre.

connaître en France, en 1891, cette méthode vraiment excellente, et qui est aujourd'hui, pour ainsi dire, universellement adoptée.

Mais pour retirer de l'emploi du plan incliné tous les avantages qu'il peut donner, il faut que l'inclinaison soit très considérable. Plus la situation de la malade se rapproche de la verticale, plus les opérations intra-pelviennes deviennent faciles. L'inclinaison du plan doit atteindre ou dépasser 45°. Les malades ne sont pas sensiblement plus incommodées par cette déclivité que par une inclinaison moins accentuée, et l'opération s'en trouve singulièrement facilitée. Si la respiration et la circulation de quelques malades, qui sont d'ailleurs relativement rares, s'accommodent mal de la position déclive, il est toujours temps de les replacer dans la position horizon-

tale, qui fait disparaître les troubles, et dans laquelle on peut continuer l'opération. Il est alors facile, sur la même malade, de se rendre compte des avantages de la position de Trandelenburg. Dès que la malade est revenue à la position horizontale, les difficultés s'accumulent et les manœuvres opératoires

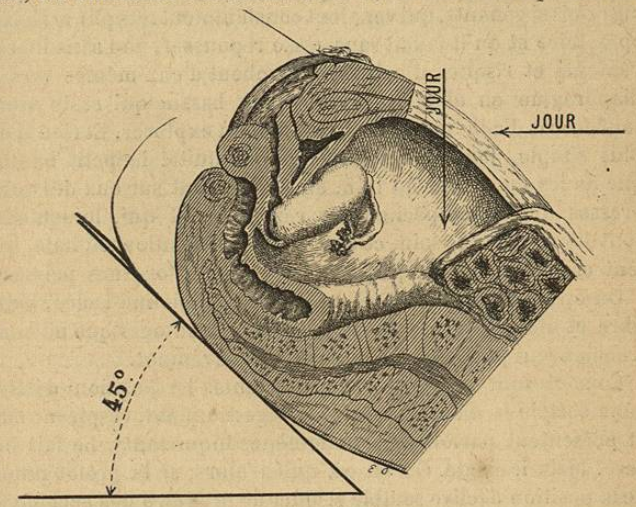

Fig. 67.
Éclairage du bassin en position déclive.
Le fond du bassin est en pleine lumière.

qui semblaient les plus simples à exécuter deviennent immédiatement très difficiles, ou même impraticables.

Les avantages du plan incliné sont multiples. Le premier et le plus grand consiste dans l'éclairage parfait de l'intérieur de la cavité pelvienne. On y voit mieux ainsi dans une salle éclairée d'une simple fenêtre qu'on n'y voit dans une salle vitrée de toutes parts y compris le plafond, lorsque la malade est couchée horizontalement sur la table. Dans cette situation, en effet, le pubis projette toujours sur le fond du bassin une ombre qu'on ne peut vaincre qu'avec un éclairage artificiel, une lampe électrique mobile, par exemple, qu'on peut diriger en

tous sens. Le jour que donne une baie latérale arrive au contraire directement dans le fond du bassin lorsque la malade est couchée sur un plan fortement incliné (fig. 66 et 67). Voilà l'avantage capital.

Il en est un second et presque aussi important. Les intestins autrefois si gênants, qui venaient constamment remplir le champ opératoire et qu'il fallait sans cesse repousser, non sans inconvénients et risques d'infection, tombent d'eux-mêmes vers le diaphragme en abandonnant le petit bassin qui reste ainsi, sauf en cas d'adhérences, libre et facile à explorer. Et rien n'est plus simple, lorsque les intestins ont quitté le petit bassin, que de les maintenir au loin, en accumulant sur eux des compresses qui les empêchent de remonter, et qui, lorsqu'elles sont disposées avec soin, ce qui est une précaution capitale, isolent complètement le paquet intestinal des organes pelviens.

On opère donc ainsi dans une cavité pelvienne isolée, vide, libre et bien éclairée, et ce sont là des avantages que ne contrebalancent pour ainsi dire aucun inconvénient.

Ceux-ci sont en effet peu importants. La position déclive gêne certaines malades, qui se congestionnent, respirent ma- et présentent parfois des phénomènes inquiétants. Le fait est rare, mais il existe. On en est quitte alors, si la prolongation de la position déclive semble risquer de produire des accidents, pour terminer l'opération dans la position horizontale.

Le reproche le plus sérieux qu'on ait fait à la position déclive, c'est qu'elle facilite l'infection péritonéale, au cas où une poche purulente viendrait, ce qui est assez commun, à se rompre pendant les manœuvres de décortication. Le pus tend alors à s'écouler vers le diaphragme et à venir souiller les intestins, au risque d'y provoquer des accidents d'infection mortelle. Il est certain que cet accident peut arriver. Il est non moins certain qu'il est rare et que l'infection péritonéale est fort peu à craindre si l'on prend le soin de bien isoler avec des compresses tout le paquet intestinal. Mais il faut que cet isolement soit absolu. Il est d'ailleurs presque toujours facile à réaliser. Il faut avoir à sa disposition un bon nombre de compresses stérilisées, soit en toile, soit, ce qui vaut mieux, en gaze à huit

ou dix doubles, plus souple et plus plastique. Ces compresses sont accumulées sur les intestins qui doivent être complètement refoulés et qu'on ne doit pas voir pendant l'opération. Chacune d'elles doit être maintenue avec une pince, afin de ne pouvoir être oubliée. Elles doivent d'ailleurs être assez grandes pour que trois ou quatre suffisent à protéger les intestins. Si, au cours de l'opération, les compresses les plus superficielles viennent à être souillées par le pus, on les change ou on les recouvre immédiatement par des compresses propres.

Dans ces conditions l'isolement de la cavité pelvienne et de la masse intestinale qui remplit la grande cavité péritonéale est presque absolu ou du moins suffisant, car les accidents d'infection attribuables à l'inoculation directe de la grande séreuse sont en réalité exceptionnels.

Bref, le plan incliné n'a que des avantages, et on peut affirmer que c'est son adoption générale qui a permis de pousser aussi loin qu'on l'a fait dans ces derniers temps la perfection de la technique de la chirurgie intra-pelvienne, et de voir s'abaisser dans des proportions inconnues jusqu'alors les risques qu'elle entraînait il y a dix ans à peine.

On aura donc un plan incliné pouvant se mettre à 45° au moins. Il en est un grand nombre de modèles, de bons, de mauvais, d'excellents. Ce qui vaut le mieux, incontestablement, c'est une table pouvant prendre facilement la disposition voulue. Celles de Doyen, de Jayle, de Montprofit, de Delagénière, celle de Peraire que j'ai moi-même fait modifier par Herbet, sont des modèles excellents. Et ce ne sont pas les seuls.

En l'absence de table particulière, une bonne table ordinaire avec un bon plan incliné portatif est parfaitement suffisante. Il y a également divers modèles de ces plans inclinés portatifs. Celui de Peraire est un des plus connus et des meilleurs, malgré l'absence, regrettable à mon sens, d'échancrure inter-fémorale. Quels qu'ils soient, il faut avant tout qu'ils puissent s'incliner suffisamment ; il faut aussi qu'ils présentent entre les jambes de la malade, au-dessous du point où repose le siège, une large échancrure disposée de façon à ce qu'on puisse facilement, pendant l'opération, faire ou faire faire toutes les manœuvres

vaginales nécessitées par l'introduction de pinces destinées à indiquer les culs-de-sac, ou après l'opération, à retirer les drains et les mèches que le chirurgien croit devoir laisser à demeure. Ceci est très important, et les modèles qui ne présentent pas cette échancrure sont des modèles à rejeter ou à modifier.

La malade nettoyée, rasée, sondée, préparée comme à l'ordinaire, est bien assujettie sur le plan incliné, et celui-ci

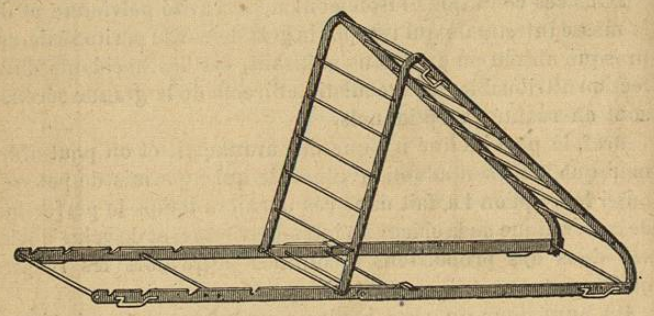

Fig. 68.
Plan incliné portatif de PERAIRE.

est mis en position. L'opérateur ne doit en effet faire son incision que lorsque la malade est déjà dans la position déclive.

Le chirurgien doit se placer à gauche de la malade, le bras droit du côté de la tête. Certains opérateurs, et non des moindres, TERRIER par exemple, pour ne citer que lui, préfèrent se placer à droite. Personnellement je trouve qu'on est beaucoup mieux à gauche et que les mouvements de la main droite dans le bassin sont ainsi beaucoup plus libres.

L'incision médiane, doit être assez longue, elle doit avoir 12 ou 15 centimètres au moins. Si les lésions sont étendues et si l'opération paraît devoir être difficile, il faut immédiatement allonger son incision et dépasser au besoin l'ombilic. Il faut y voir, et y bien voir.

Les petites incisions, préconisées par LAWSON TAIT, par POZZI, incisions permettant d'introduire deux ou trois doigts; puis d'explorer les annexes sans les voir, de les attirer et de les enlever, ne conviennent qu'aux cas où les lésions sont très

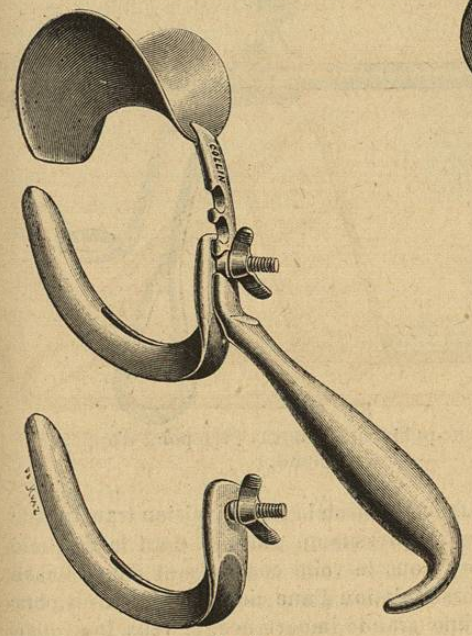

Fig. 69.
Valve abdomino-vaginale de MONTPROFIT.

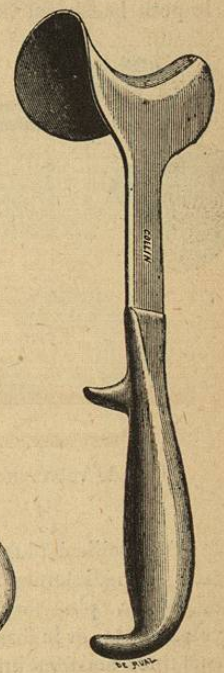

Fig. 70.
Valve sus-pubienne de DOYEN.

faibles. Dès qu'il y a des adhérences, des poches, des collections volumineuses, il faut y voir. Qu'importe quelques centimètres de plus dans la longueur de l'incision? Les chances d'éventration ultérieure sont peut-être plus considérables, cela est vrai, — mais la nécessité de faire une opération complète

et sûre passe avant tout, et sous ce rapport, mieux vaut une incision de 20 centimètres qu'une incision de 10.

Je déconseille donc formellement les incisions microscopiques par lesquelles il est impossible d'explorer complètement le petit bassin, et de faire, en somme, une opération correcte.

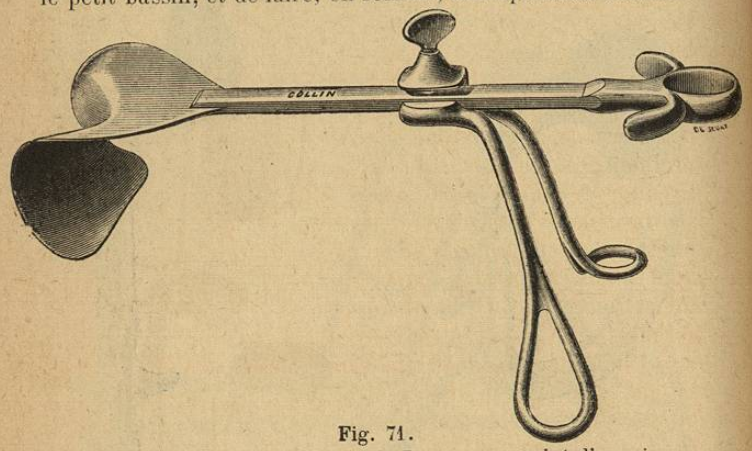

Fig. 71.
Grande valve sus-pubienne de Doyen avec point d'appui inter-fémoral.

Je déconseille à plus forte raison la petite incision transversale faite immédiatement au-dessus du pubis et dont la cicatrice disparaîtra plus tard sous le voile complaisant d'une toison renaissante. Si la dissimulation d'une cicatrice peut avoir pour certaines malades une grande importance, je veux bien qu'il en soit tenu compte dans une certaine mesure, mais le devoir de mener à bien une opération souvent délicate doit passer avant les désirs de la coquetterie la plus légitime, avant même les exigences de certaines nécessités professionnelles.

L'incision faite, on repousse vers le diaphragme avec de larges compresses chaudes tous les intestins qui se présentent. Lorsqu'il n'y a pas d'adhérences avec les poches annexielles, cela est en général très simple : une ou deux compresses sur la masse intestinale, une ou deux autres dans chaque fosse iliaque par

où les intestins tendent à revenir, suffisent généralement, mais on en mettra autant qu'il sera nécessaire, et, à moins d'une distension exceptionnelle des intestins, on arrive en général très rapidement à les maintenir complètement dans le ventre.

On ne saurait apporter trop de soins dans cette opération préliminaire. La gravité de l'extirpation des annexes est en raison inverse de la façon dont les intestins ont été protégés. Il faut qu'il y ait, entre les annexes infectées et par conséquent dangereuses et la masse intestinale, un véritable matelas de compresses, assez épaisses et assez nombreuses pour que les plus superficielles puissent être changées sans que la masse intestinale puisse être contaminée.

On met alors en place la valve sus-pubienne de Doyen, instrument excellent et qui donne beaucoup de jour. La valve abdomino-vaginale de Montprofit, qui a l'avantage de tenir seule est commode si l'on manque d'aides. Mais la grand valve automatique de Doyen qui vient prendre son point d'appui sous les cuisses de la malade, lui est incontestablement supérieure (fig. 71).

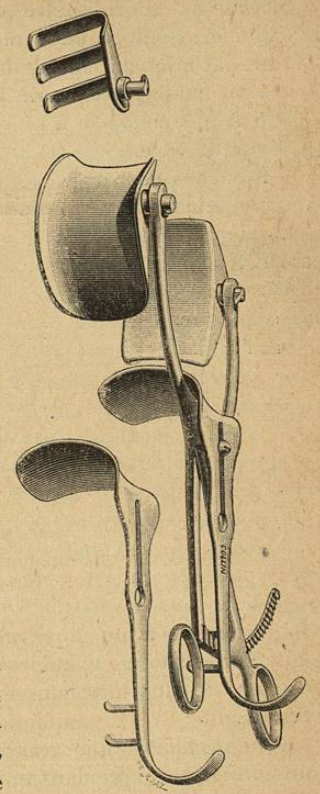

Fig. 72.
Écarteur abdominal de Collin.

Collin a construit un écarteur à deux valves qui viennent s'appuyer directement sur les lèvres de l'incision (fig. 72). C'est un instrument des plus commodes et que beaucoup de

chirurgiens préfèrent à l'écarteur sus-pubien de Doyen. Il présente sur celui-ci l'avantage de tenir seul, sans qu'il y ait besoin de prendre de point d'appui interfémoral. Il y en a divers modèles qui permettent d'écarter plus ou moins largement la plaie abdominale. On y peut même adjoindre une valve supplémentaire qui remplit le rôle de l'écarteur sus-pubien de Doyen. On peut d'ailleurs indifféremment placer les branches de cet écarteur qui portent la crémaillère soit vers le pubis, soit vers l'ombilic.

Mais quel que soit l'écarteur que l'on choisisse, ce qu'il faut, avant tout, c'est s'arranger pour y bien voir.

On cherche alors le fond de l'utérus, point de repère indispensable sur lequel on placera au besoin une pince de Museux dont l'utilité est souvent grande, parce qu'elle permet d'attirer vers le haut le fond de l'utérus, et avec lui les annexes malades. Le fond de l'utérus reconnu, il est facile de s'orienter. Il est en général très aisé de le reconnaître, mais lorsqu'il y a des adhérences entre les anses intestinales et les annexes malades, les choses peuvent être plus délicates. On commencera d'abord par refouler les anses libres, si elles ne le sont déjà par les compresses placées au début de l'opération, puis on déchirera peu à peu les adhérences et on refoulera ensuite les anses ainsi détachées, au fur et à mesure de leur libération. Il faut qu'en fin de compte on reste en présence des annexes seules et de l'anse colo-rectale qui s'enfonce dans le bassin. Il est ainsi toujours possible de trouver le fond de l'utérus.

Ce travail de libération des annexes est très différent suivant l'importance des lésions. Dans certains cas, il est très simple et pour ainsi dire nul, car les annexes, même malades, même septiques et purulentes, peuvent être libres dans la cavité péritonéale ou n'adhérer aux organes voisins que par quelques filaments insignifiants. Dans ces conditions, rien n'est plus simple que de les extirper, en suivant la technique que je décrirai tout à l'heure. Mais il est des cas, au contraire, où les adhérences avec les organes voisins, S iliaque, intestin grêle, épiploon, cæcum et appendice, vessie, parois pelviennes, sont absolument intimes :

tout est fusionné et le petit bassin tout entier semble comme rempli par une coulée plastique dans laquelle il est impossible de se reconnaître. Entre ces cas extrêmes, tous les intermédiaires sont possibles et je n'enteprendrai pas de les décrire.

Il faut donc, avant tout, se reconnaître et séparer peu à peu les organes sains qu'il faut respecter, des organes malades, qu'il faut enlever.

Pour l'épiploon, c'est chose facile : il suffit de le sectionner assez haut, en un point où il est libre ; on le divise en un nombre suffisant de pédicules qu'on lie au catgut, on le coupe au-dessous de ces pédicules et les parties adhérentes aux annexes malades s'en vont avec elles.

Pour l'intestin, la chose est plus malaisée : il faut, avec des ciseaux et surtout avec le doigt, le détacher doucement des poches annexielles, ce qui est souvent extrêmement délicat.

On est, dans ces cas ardus, très exposé à un accident sérieux : l'ouverture de l'intestin. Dans les manœuvres de séparation des adhérences, lorsque celles-ci sont intimes, rien ne peut parfois empêcher cet accident. Ce sont les tissus les moins résistants qui cèdent. Lorsque ce sont les adhérences qui sont les plus fragiles, les organes se séparent. Lorsque la paroi de la poche est au contraire plus faible et plus friable, elle crève et on a souvent alors un écoulement plus ou moins considérable de pus. Lors enfin que la paroi intestinale est la moins résistante, c'est elle qui cède et se déchire. On en est souvent averti en voyant apparaître les fibres musculaires de sa tunique externe qui se détachent sur une certaine étendue.

C'est donc un accident parfois inévitable, mais dont il ne faut pas s'effrayer outre mesure ; on suturera l'intestin avec beaucoup de soin et on passera outre ; je reviendrai plus loin sur ce point. On peut d'ailleurs assez souvent éviter ce malheur lorsqu'on s'aperçoit des rapports intimes de l'intestin et des parties malades. Il faut, plutôt que de tirer trop fortement sur l'intestin, entamer et au besoin sculpter la paroi tubaire qu'on laissera adhérente à la paroi intestinale. Mais cette manœuvre expose à ouvrir la poche salpingienne, accident d'ailleurs beaucoup moins sérieux que l'ouverture de l'intestin.

Cette libération des adhérences demande beaucoup de soin et beaucoup de patience. Souvent, après avoir mis assez longtemps à séparer des adhérences, le doigt trouve, surtout du côté de la paroi pelvienne et du cul-de-sac de Douglas, un plan de clivage où la séparation se fait bien ou même une zone considérable dans laquelle les adhérences n'existent pas, si bien qu'on est souvent étonné de la facilité relative avec laquelle se font certaines décortications qui, au premier abord, semblaient devoir être très difficiles.

La réplétion des poches purulentes, leur tension, leur élasticité, facilite beaucoup leur décortication, parce que la sensation qu'on en retire indique leurs limites au doigt qui les explore. Mais, d'autre part, cette réplétion même expose à leur rupture et à l'écoulement du pus. Aussi peut-il être prudent, surtout lorsqu'on a des raisons de croire que le pus contenu dans les trompes est virulent, et que les poches sont assez volumineuses, de les vider avec un aspirateur en prenant soin d'éviter l'effusion du liquide.

Mais il est souvent bien difficile d'empêcher cette effusion. Le pus filtre entre le trocart et les parois de l'orifice, la poche se déchire, le liquide s'écoule, si bien que l'aspiration provoque l'accident qu'elle a pour but d'éviter, et qu'elle peut faire plus de mal qu'elle ne rend de services. Personnellement je cherche à m'en passer le plus possible.

Lorsque la poche a été vidée, ou lorsqu'elle s'est rompue et qu'on l'a nettoyée avec des compresses, on peut employer un artifice très utile et qui facilite souvent beaucoup la libération de la poche. On introduit dans son intérieur l'index gauche en le recouvrant soigneusement avec des compresses pour éviter qu'il ne s'infecte au contact des parois. En explorant ainsi la paroi tubaire par sa surface interne, il est souvent beaucoup plus commode de la détacher de ses adhérences parce qu'on sent mieux ses limites.

Dans certains cas, qui sont parmi les plus compliqués, surtout lorsqu'il y a des adhérences avec la paroi pelvienne et une véritable fusion avec l'utérus lui-même, la décortication et l'extirpation des annexes peuvent devenir presque impossibles.

Il peut être nécessaire pour la mener à bien de faire l'extirpation préalable de l'utérus. Le jour que donne cette extirpation vers le fond du petit bassin permet ensuite d'enlever facilement les annexes. C'est un point que Villar a très bien vu et qu'il a fait mettre en relief dans la thèse de son élève Chapeyron[1]. De sorte que dans ces cas, qui ne sont pas rares, la castration abdominale totale est beaucoup plus facile que la simple extirpation des annexes. J'aurai d'ailleurs l'occasion d'étudier plus loin dans tous ses détails cette intéressante question.

Le tableau que je viens de tracer s'applique aux cas les plus difficiles. Mais en général ils sont moins compliqués, la libération des adhérences se fait beaucoup mieux et l'extirpation des annexes est elle-même assez simple.

Dans les cas de difficulté moyenne, il est très utile, pour faciliter les manœuvres, de saisir le fond de l'utérus avec une pince de Museux et de l'attirer vers le haut avec les annexes qui lui sont fixées.

Il est très important, pour de multiples raisons sur lesquelles j'aurai l'occasion de revenir longuement plus loin, il est très important, dis-je, d'attaquer les annexes de bas en haut, pour les décortiquer dans les cas difficiles. Il faut aller les prendre pardessous. Elles se décollent ainsi beaucoup mieux. Pour y parvenir, le procédé le meilleur consiste à les attaquer au niveau de leur insertion sur la corne utérine. On sectionne cette insertion entre deux pinces en se tenant en dehors de la racine du ligament rond (fig. 73) et, attirant les annexes ainsi séparées de l'utérus en haut et en dehors, on les fait basculer pendant que les doigts s'introduisent au-dessous d'elles, dans l'épaisseur du ligament large, facilitant singulièrement cette manœuvre (fig. 74). Elles ne tiennent bientôt plus que par le pédicule vasculaire utéro-ovarien qu'on tranche d'un coup de ciseaux.

Dans les cas ordinaires, cette façon de procéder rend l'extir-

[1] Chapeyron. Th. Bordeaux, 1899.

pation des annexes très facile, et dans les cas compliqués, elle peut rendre les plus grands services.

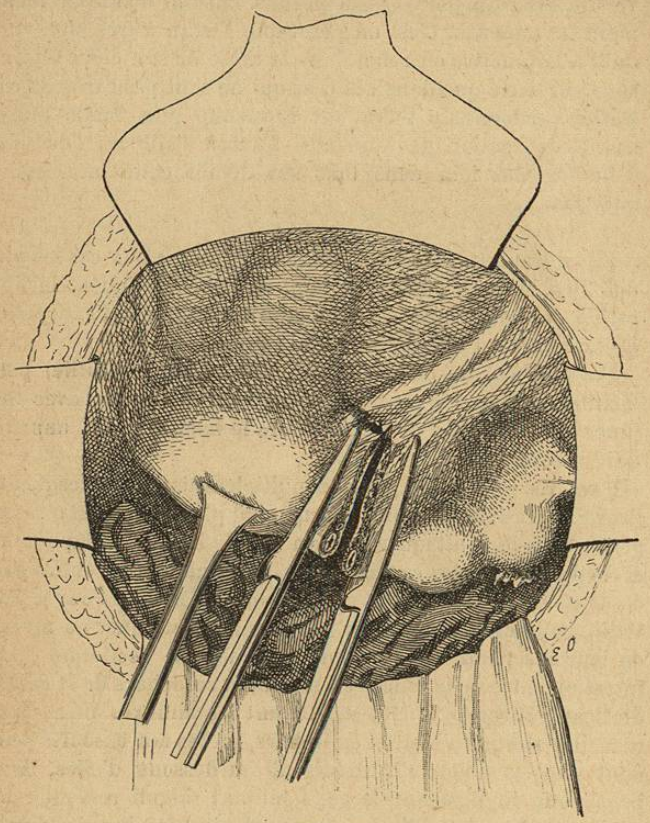

Fig. 73.
Salpingectomie unilatérale.
Attaque de la masse annexielle par son insertion à la corne utérine que l'on sectionne entre deux pinces.

Il est bon, en général, de commencer par enlever les annexes

les plus volumineuses, mais il n'y a à cet égard aucune règle; il faut commencer par celles dont l'extirpation semblera le

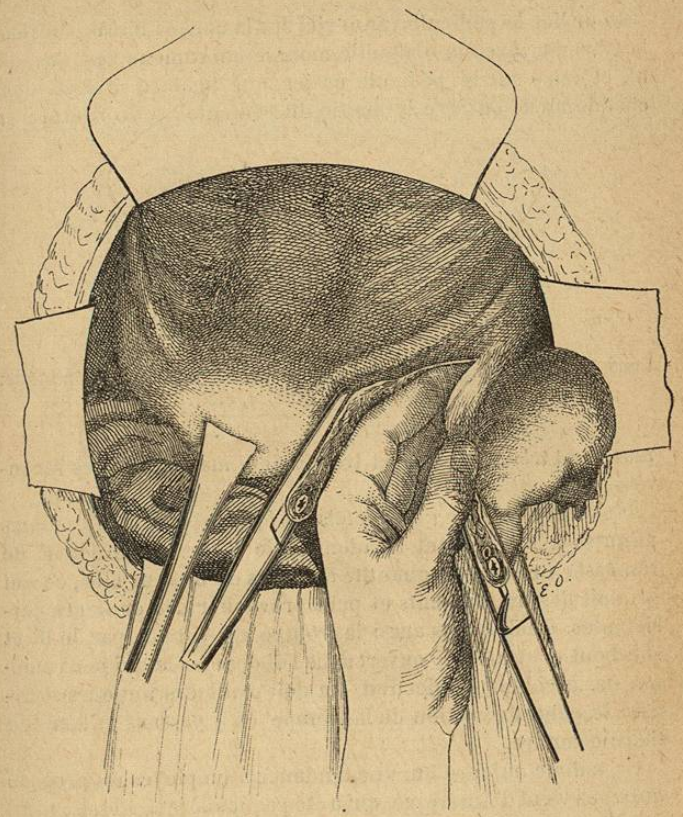

Fig. 74.
Salpingectomie unilatérale.
Les annexes sont attaquées par-dessous et décollées de bas en haut.

plus facile. Il vaut mieux, en effet, garder pour la fin les annexes les plus difficiles à enlever, pour que l'enlèvement des