temps que l'extirpation des annexes celle de l'utérus [1] !

Voilà donc le champ de la castration annexielle simple considérablement réduit. Il reste cependant encore très vaste. En effet, toutes les lésions salpingo-ovariennes unilatérales sont justiciables de la simple extirpation des annexes, et il est inadmissible qu'on enlève l'utérus lorsque les annexes d'un côté sont encore saines.

Sans doute, dans les salpingites suppurées, les lésions bilatérales sont de beaucoup les plus nombreuses, mais les cas sont aussi bien fréquents dans lesquels il est impossible de faire le diagnostic des lésions bilatérales avec une précision absolue. Dans ces conditions, de peur de sacrifier un utérus qui doit être conservé, on est tout naturellement conduit à pratiquer la laparotomie de préférence à l'hystérectomie vaginale. Le ventre ouvert, on examine l'état des annexes. Si les deux peuvent être conservées, on les conservera en exécutant au besoin quelqu'une des opérations économiques dont je dirai plus loin quelque mots (voy. p. 287). Si les annexes d'un seul côté sont malades, c'est l'extirpation de ces annexes, la salpingectomie unilatérale qui sera exclusivement indiquée, et si les lésions sont bilatérales, on aura toujours la ressource de pratiquer immédiatement l'hystérectomie abdominale dont la nécessité où l'on est de se rendre un compte exact des lésions par la laparotomie, constitue à mes yeux l'indication la plus formelle.

Je ne reviens pas sur la discussion des cas qu'il faut traiter par l'incision vaginale simple et de ceux qu'il vaut mieux traiter par l'extirpation ; cette étude a été faite plus haut (voy. p. 161). Je répète simplement, parce qu'on ne saurait trop le répéter, que, dans les lésions unilatérales, alors que la collection purulente sera chaude, aiguë, virulente et facilement accessible par le

[1] Voir à ce sujet, pour plus de détails : Sur les avantages de la castration totale dans les suppurations annexielles. J.-L. Faure, Clinique de la Charité. *Bull. médical*, 1899, p. 901.

vagin, on aura tout avantage à la traiter par la simple incision vaginale ; celle-ci, en effet, est très souvent suffisante, et il est toujours grave d'opérer par en haut des lésions récentes et virulentes qui multiplient les chances d'infection. Lors, au contraire, qu'on se trouvera en présence de lésions anciennes, peu aiguës, haut placées et difficilement accessibles par le vagin, on aura recours à la laparotomie en se guidant autant que possible sur les règles opératoires que je viens d'exposer.

HYSTÉRECTOMIE VAGINALE

En 1890, Péan faisait connaître dans diverses communications, faites en particulier au Congrès de Berlin et à l'Académie de médecine, l'opération qui porte à juste titre son nom et qu'il employait méthodiquement depuis 1887 [1].

Dans ces communications, Péan avançait que le meilleur moyen de guérir les suppurations annexielles consistait dans l'extirpation par la voie vaginale de l'utérus et des annexes enflammées.

Ces communications eurent un grand retentissement. Segond se fit en France l'éloquent défenseur de l'opération de Péan. Son exemple et ses arguments développés dans le lumineux rapport qu'il lut au Congrès de Bruxelles en 1892 convertirent un grand nombre de chirurgiens qui résistaient encore. En France, en effet, Terrier, Pozzi combattaient cette opération et continuaient à lui préférer la laparotomie. Bouilly, Richelot, ne l'acceptaient guère que dans certains cas graves et à titre de drainage pelvien. Mais peu à peu bien des résistances cessèrent

[1] Au sujet des revendications de priorité qui se sont produites à ce sujet, voir le livre de Pichevin. *De l'extirpation totale de l'utérus par la voie vaginale*, Paris, 1897. Cette question est discutée à fond. On y trouvera en outre une bonne description de la plupart des procédés opératoires. Voir aussi à ce sujet : Delagenière. *Chirurgie de l'utérus*, Paris, 1899.

et la castration vaginale gagna de plus en plus de terrain. Sous l'influence de son créateur, PÉAN, de son ardent propagateur, SEGOND, et de nombreux chirurgiens, parmi lesquels RICHELOT, DOYEN, RECLUS, QUÉNU, ROUTIER, en France, JACOBS, ROUFFART, LANDAU et beaucoup d'autres à l'étranger, elle fut définitivement acceptée et semblait devoir conserver une place prépondérante, lorsque les progrès accomplis dans la technique de l'hystérectomie abdominale sont venus depuis quatre ou cinq ans restreindre singulièrement ses indications. Il est certain, dès aujourd'hui, que l'hystérectomie vaginale voit peu à peu diminuer le nombre de ses partisans qui se rallient à l'hystérectomie abdominale, au moins dans un très grand nombre de cas. Je crois, pour ma part, que l'époque de son triomphe est passé et qu'elle ne reverra plus les enthousiasmes qu'elle a suscités de 1892 à 1897. Mais si nous avons mieux aujourd'hui, il n'en est pas moins vrai que ces enthousiasmes étaient légitimes, car l'hystérectomie vaginale pour suppurations pelviennes est une opération parfois merveilleuse et qui reste toujours indiquée dans certains cas où elle donne des succès admirables qu'elle est seule à pouvoir donner[1].

Le principe de cette opération est bien simple. Lorsque les annexes sont atteintes de lésions inflammatoires graves et transformées en poches purulentes, l'extirpation de l'utérus par la voie vaginale permet d'arriver jusqu'à elles, de les enlever, si elles sont mobiles et énucléables, de les ouvrir et de les vider si elles sont trop adhérentes pour pouvoir être attirées vers le bas. La brèche que forme l'extirpation de l'utérus au milieu des poches annexielles rompues constitue une voie de drainage absolument parfaite, par où s'écoule le pus. Sous l'influence de leur ouverture et du drainage vaginal, les poches annexielles qui n'ont pas été enlevées se détergent, bourgeonnent et guérissent, en somme, comme guérissent les abcès ordinaires bien drainés, en quelque région qu'ils se trouvent.

[1] Parmi les thèses nombreuses inspirées par cette question, je citerai avant tout celle de LAFOURCADE (Hystérectomie vaginale dans les suppurations péri-utérines), Paris, 1892, et de BAUDRON (De l'hystérectomie vaginale dans les lésions inflammatoires des annexes). Th. Paris, 1895.

Il est de fait que, dans un grand nombre de cas, c'est ainsi que les choses se passent. L'hystérectomie vaginale a même en réalité donné plus qu'on n'aurait pu le prévoir, et il n'est pas rare, après cette opération, de voir guérir des cas vraiment désespérés et devant lesquels toute autre opération, quelle qu'elle soit, serait restée impuissante et mortelle.

TECHNIQUE DE L'HYSTÉRECTOMIE VAGINALE

POUR SUPPURATIONS PELVIENNES

On peut presque dire de l'hystérectomie vaginale qu'elle est, suivant les circonstances, l'opération la plus facile, mais aussi la plus difficile qu'on puisse rencontrer, et s'il est des cas dans lesquels on peut l'exécuter en deux ou trois minutes à peine, il en est d'autres où l'on peut mettre une heure et une heure et demie pour extirper à grand'peine un utérus de volume normal, mais immobile, inabaissable, et enclavé de tous côtés dans des adhérences remplissant le petit bassin.

Une opération aussi inégale ne saurait être toujours menée à bien par le même procédé. Aussi est-il indispensable d'en connaître et d'en bien connaître plusieurs. Il faut pouvoir, en présence de difficultés inattendues, changer sa manière de faire. Il faut savoir parer à tous les accidents. Il est certain que cette opération, dans les cas compliqués, à cause de la profondeur à laquelle on opère, lorsque l'utérus ne s'abaisse pas, est celle qui met le chirurgien aux prises avec les difficultés les plus terribles, et dont il ne peut dire, au moment où il la commence, comment il la terminera. Aussi est-il indispensable, dans les cas qui ne paraissent pas devoir être très simples, de posséder parfaitement cette opération, de l'avoir bien « en main », si l'on veut l'aborder avec calme et tranquillité, et par conséquent la bien faire.

Un chirurgien doit toujours être bien outillé. Avec de bons instruments une opération difficile paraîtra presque simple; avec des instruments insuffisants, l'opération la plus simple paraîtra difficile. Cette vérité n'est nulle part aussi évidente que pour l'hystérectomie vaginale. Il faut avoir à sa disposition des instruments parfaits : valves courtes et longues, larges et étroites (fig. 85, 90); pinces de Museux à deux ou trois dents

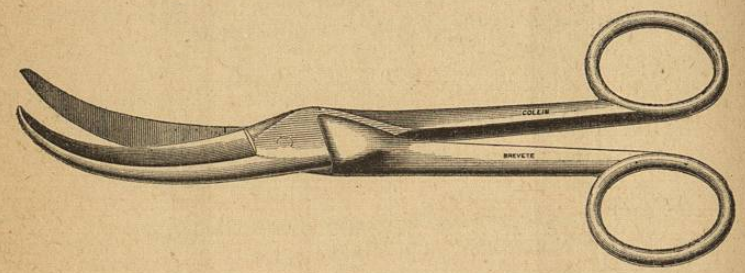

Fig. 82.
Gros ciseaux courbes.

(fig. 87, 88), solides et permettant de bonnes prises. En cas d'utérus friable on fera bien d'avoir des pinces de Museux dont les dents sont accompagnées d'un plateau à arêtes transversales, empêchant le dérapage (fig. 85). Il faut encore des pinces à pression en nombre suffisant, dont le plus grand nombre à mors courts, — celles dont les mors ont de 4 à 5 centimètres, sont les meilleures (fig. 84, 91, 101). Il en faut cependant à mors plus longs et d'autres à mors plus courts, en cas de besoin (fig. 92). Il faut enfin des pinces à anneaux pour l'abaissement des annexes (fig. 89), sans compter l'outillage ordinaire des opérations utérines, bons ciseaux courbes et droits, bons bistouris, etc.

Dans les cas simples, lorsque l'utérus est bien mobile et s'abaisse facilement, tous les procédés sont bons, et l'extirpa-

tion de l'utérus est une des opérations les plus régulières et les moins compliquées qui se puissent voir.

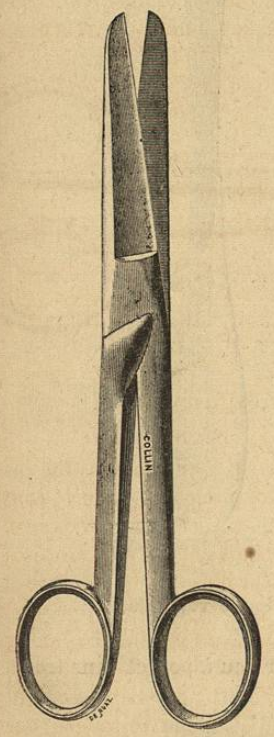

Fig. 83.
Gros ciseaux droits.



Fig. 84.
Pince à mors courts de 23 cent. (SEGOND).

Cependant pour les cas faciles et aussi pour les cas de dif-

ficulté moyenne dans lesquels l'utérus, sans s'abaisser très

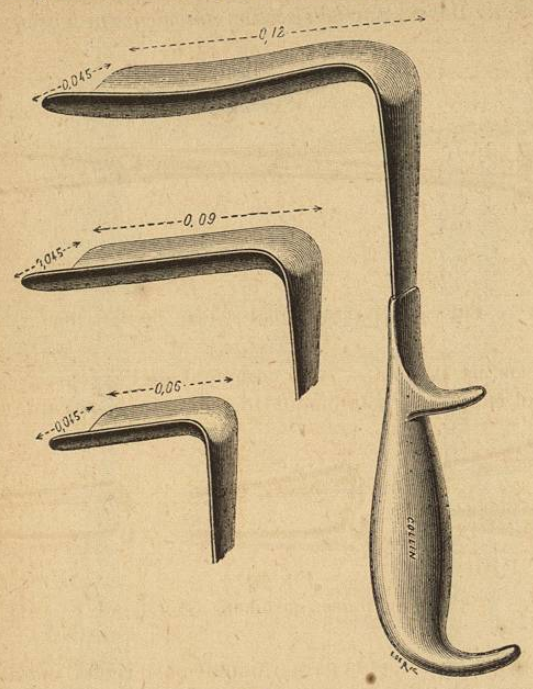

Fig. 85.
Valves de Doyen pour hystérectomie vaginale.

facilement, se laisse cependant amener peu à peu et sans trop

Fig. 86.
Pince à griffes et à plateaux, modèle de J.-L. Faure.

de peine, il est un procédé qui me paraît supérieur à tous les

les autres par sa facilité, son élégance et sa rapidité ; c'est le procédé de Doyen, par *hémisection antérieure* de l'utérus.

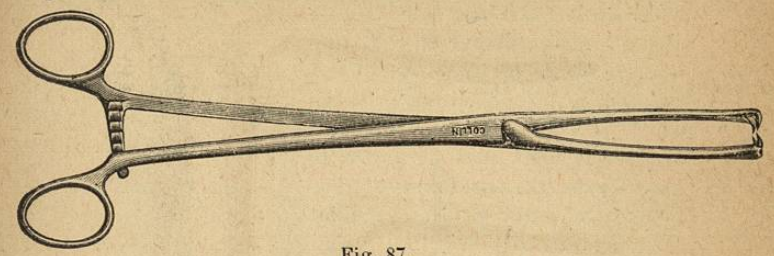

Fig. 87.
Pince de Museux à abaissement de 24 cent.

Procédé de Doyen. — Voici comment on l'exécute :
Le col étant saisi solidement de chaque côté par une bonne



Fig. 88.
Même pince, grandeur naturelle.

pince à abaissement, et la paroi vaginale postérieure maintenue par une valve, qu'il faut choisir courte, le vagin est incisé dans

Fig. 89.
Pince pour abaisser les annexes.

le cul-de-sac postérieur au niveau de son insertion utérine, avec de gros ciseaux courbes (fig. 82) qui sont, pour cet usage, infiniment supérieurs au bistouri. Il est bon que l'incision remonte

assez haut, en arrière, à 2 bons centimètres au moins, si l'on veut trancher la paroi vaginale elle-même et pénétrer dans le cul-de-sac de Douglas au lieu de rester dans l'épaisseur du tissu utérin. Parfois le péritoine est ouvert du premier coup de ciseaux. En général, la paroi vaginale seule est coupée. Il suffit alors de porter le doigt sur la face postérieure de l'utérus, pour sentir glisser le feuillet péritonéal qu'on incise ou qu'on effondre.

Dès que le péritoine est ouvert, si on le juge nécessaire, on introduit le doigt dans son intérieur et on l'explore. Cette exploration ne donne pas toujours de résultats bien nets. Le doigt ne peut pas remonter bien haut dans le péritoine et si les annexes ne sont pas prolabées, on peut parfaitement ne pas les sentir, même lorsqu'elles sont malades. Mais pour peu qu'elles soient dans le cul-de-sac, derrière l'utérus, on les sent assez bien, et ces renseignements positifs ont une grosse importance. Si les deux annexes sont malades, on continue l'opération et, reprenant les ciseaux courbes, on achève

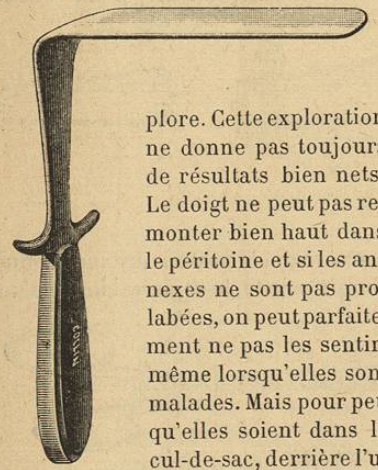

Fig. 90.
Valve étroite.



Fig. 91.
Pince à mors courbes.

la section annulaire de l'insertion vaginale du col (fig. 93, 94). En avant il faut avoir soin de ne pas s'éloigner de plus d'un centimètre environ de la lèvre antérieure, si l'on veut ménager sûrement la vessie.

Dans les cas où on est certain de la bilatéralité des lésions



Fig. 92.
Pinces de 18, 16, 15 et 13 cent. de longueur, à mors de diverses dimensions (grandeur naturelle).

et où on peut se passer de l'exploration du cul-de-sac de Douglas, cette incision circulaire du col se fait immédiatement, ce qui ne demande d'ailleurs que quelques secondes. La face antérieure du col est alors dénudée et séparée de la vessie. Cette manœuvre se fait soit avec les ciseaux qui remontent peu

à peu, en menaçant l'utérus, pour éviter la vessie, soit avec le doigt, qui suffit, en général, à cette besogne facile (fig. 95). Quand l'utérus descend bien, on arrive ainsi très vite au cul-de-sac péritonéal antérieur qu'on aperçoit, ou plutôt qu'on devine, et qu'on ouvre d'un coup de ciseaux lorsqu'il ne s'ouvre pas tout seul.

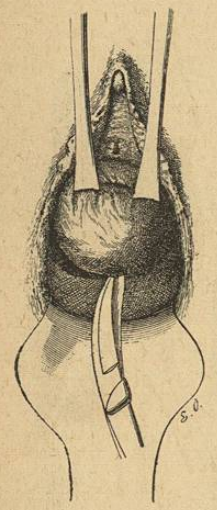

Fig. 93.
Attaque de l'insertion vaginale postérieure avec les ciseaux courbes.

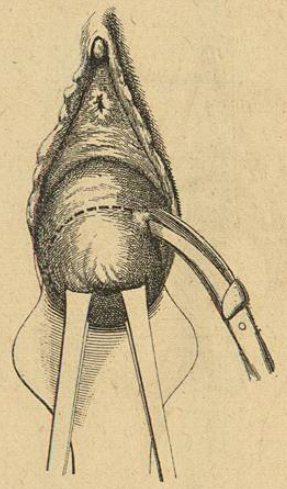

Fig. 94.
Achèvement de la section circulaire de l'insertion vaginale après abaissement du col vers la fourchette.

Lorsqu'il est ouvert, on y introduit une valve longue et étroite (fig. 90) qui, pendant tout le reste de l'opération, protégera la vessie. Dans les cas faciles cette valve antérieure est d'ailleurs souvent inutile.

Si l'utérus ne s'abaisse pas très bien, il se peut qu'on n'atteigne pas encore le cul-de-sac péritonéal antérieur. Il ne faut pas s'en préoccuper autrement, on l'ouvrira sans peine tout

à l'heure, mais il est bon de maintenir la vessie décollée en la refoulant en haut avec une valve assez courte.

Avec des ciseaux droits (fig. 83) dont la branche postérieure est introduite dans l'orifice du col, on sectionne alors, sur la ligne médiane, la *paroi antérieure* de l'utérus, sur une hauteur de 2 centimètres environ, ou davantage si la hauteur

Fig. 95.
Décollement de la vessie.

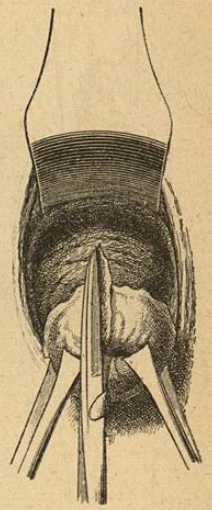

Fig. 96.
Commencement de l'hémisection antérieure.

de la partie libérée le permet (fig. 96). Chaque lèvre de l'incision ainsi faite est saisie avec une bonne pince à griffes. Sous l'influence d'une traction exercée sur ces pinces et dont il faut savoir graduer l'énergie pour agir efficacement sans toutefois déchirer les tissus, on voit l'utérus s'abaisser un peu, ou plutôt sa paroi antérieure descendre pendant qu'il se met dans une antéflexion de plus en plus prononcée. Sous cette influence, une certaine hauteur de la paroi antérieure est devenue visible ;

on l'incise de nouveau et on place deux nouvelles pinces un peu plus haut, près de l'extrémité supérieure de l'incision dont elles saisissent encore les deux lèvres (fig. 97).

Si le cul-de-sac péritonéal antérieur n'a pas été ouvert au début, il se trouve alors, en général, ouvert tout naturellement, la section étant parvenue à son niveau. On y introduit la valve destinée à protéger la vessie, et l'opération se continue

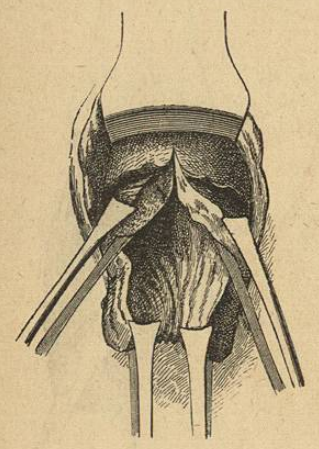

Fig. 97.
L'hémisection antérieure se poursuit. Le cul-de-sac péritonéal est atteint.

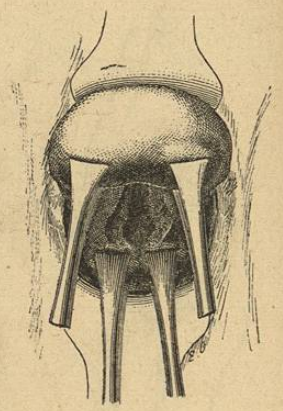

Fig. 98.
L'utérus bascule en avant et son fond apparaît sous la valve vésicale.

ainsi par sections longitudinales de la paroi antérieure et abaissements successifs jusqu'à ce que l'utérus, sous l'influence d'une traction dernière, bascule tout entier en avant et que son fond vienne apparaître sous la valve sous-vésicale (fig. 98).

Lorsque l'utérus est mobile et facilement abaissable, cette manœuvre est d'une facilité extraordinaire. Souvent même l'utérus s'abaisse et son fond apparaît sans qu'il y ait besoin de sectionner complètement sa paroi antérieure, qu'il suffit d'inciser jusqu'au tiers ou à la moitié de sa hauteur.

Il m'est même arrivé plusieurs fois, dans des cas très simples d'enlever très facilement l'utérus *sans aucune incision* de sa paroi antérieure qu'on saisit à pleines griffes.

A ce moment, l'utérus tout entier apparaît à la vulve.

Il est bon d'introduire alors derrière l'utérus, en passant par-

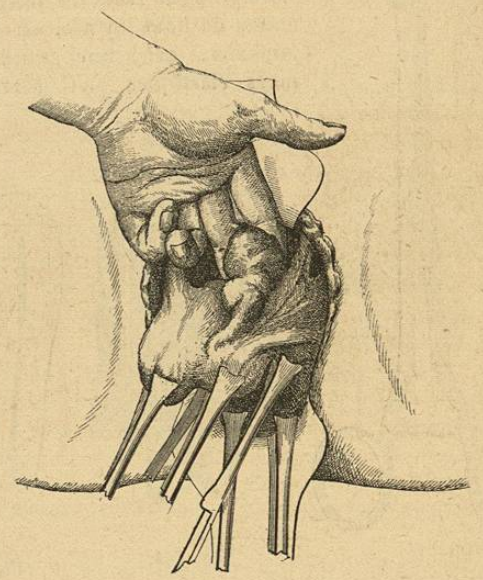

Fig. 99.
Décollement des annexes gauches.

dessus le fond, deux ou trois doigts de la main gauche qui contribuent à abaisser encore l'utérus en appuyant sur lui, et qui vont reconnaître les annexes (fig. 99). Lorsque celles-ci sont peu malades, ou en tout cas peu adhérentes, elles sont souvent assez facilement décollées par des manœuvres appropriées de l'index et du médius gauche. On peut aussi se servir

pour abaisser les annexes d'une pince à anneaux qui les saisit doucement et les abaisse peu à peu en combinant son action avec celle des doigts. Il est bon de commencer par les annexes gauches.

Lorsqu'elles sont abaissées et extériorisées, Doyen saisit le ligament large entier de haut en bas, en dehors des annexes, avec une grande pince à mors élastiques qu'il serre à fond,

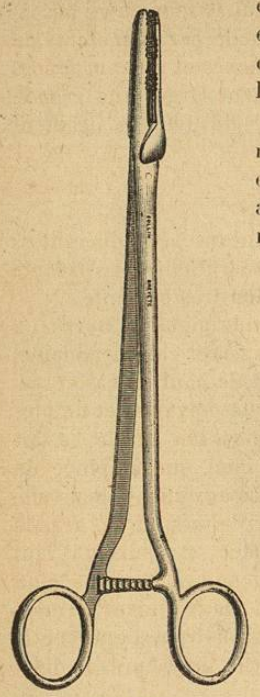

Fig. 101.
Pinces de J.-L. Faure pour hystérectomie vaginale.



Fig. 100.
Pincement du ligament large avec les pinces de Doyen à mors longs.

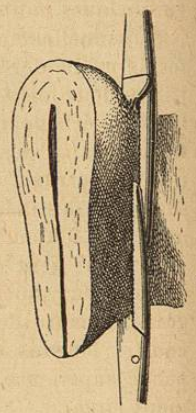

Fig. 102.
Pincement du ligament large avec des pinces à mors courts.

après s'être assuré que son extrémité dépasse bien le bord inférieur du ligament large, qui doit être pris avec d'autant plus de soin que c'est lui qui contient les vaisseaux les plus importants. En dehors de sa grande pince, Doyen applique une pince de même modèle, mais beaucoup plus mince. C'est une « pince de sûreté ». Le ligament large est alors sectionné

en dedans de la grande pince. L'utérus ne tient plus que par le ligament large droit. On répète sur lui la manœuvre précédente, qui est rendue beaucoup plus facile par la mobilité de l'organe, et après avoir abaissé les annexes et mis en dehors d'elles, sur toute la hauteur du ligament large, une grande pince renforcée d'une pince de sûreté (fig. 100), le ligament large droit est sectionné.

L'opération est terminée.

Lorsque l'utérus est mobile et les annexes peu adhérentes, elle est, je le répète, d'une facilité extraordinaire et s'exécute en quelques minutes. C'est une opération très brillante.

Personnellement je n'aime pas la grande pince de Doyen. La forme même de ses mors l'empêche de serrer en son milieu et j'ai vu deux fois le ligament large saisi de haut en bas et sectionné, s'échapper peu à peu par sa partie moyenne et ne plus tenir que par ses deux parties extrêmes. J'ai eu de ce fait une hémorragie ennuyeuse. Je sais bien que la pince de sûreté est destinée à remédier à cet inconvénient, mais elle n'est pas toujours facile à mettre en dehors de la grande pince, qui tient déjà beaucoup de place, et, puisqu'il faut mettre deux pinces, je préfère de beaucoup, à l'exemple d'un grand nombre de chirurgiens, mettre deux pinces à mors courts, longues de 4 à 5 centimètres environ, l'une sur la partie supérieure et l'autre sur la partie inférieure du ligament large.

Il existe de nombreux modèles de ces pinces. J'en ai fait faire par M. Collin, à mors courts et puissants et qui présentent une certaine élasticité, calculée de façon à ce que, lorsqu'elles sont fermées à fond, elles serrent très fortement sur toute leur étendue (fig. 101). Je les préfère à toutes les autres.

La pince supérieure est toujours mise de haut en bas sur la partie supérieure du ligament large qu'on incise ensuite le long de la partie interne des mors. La pince inférieure est, suivant la commodité, soit insinuée de haut en bas, en dedans de la première pince, pour saisir l'étage inférieur du ligament large, soit

placée de bas en haut, en allant à la rencontre de la première sur laquelle elle doit chevaucher. Pour ma part, je préfère cette façon d'agir (fig. 102, 103). Dans cette manœuvre les doigts

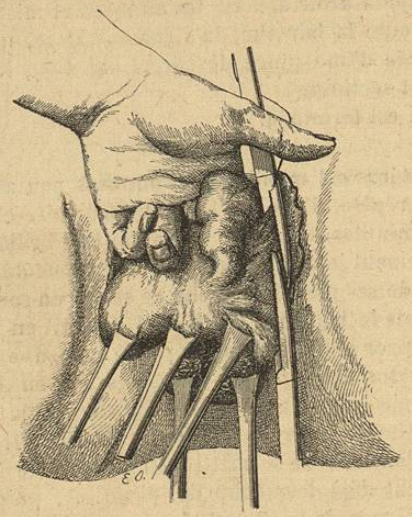

Fig. 103.
Placement de deux pinces à mors courts, l'une de haut en bas, l'autre de bas en haut, sur le ligament large gauche.

de la main gauche qui coiffent toujours l'utérus, servent de guide à chaque pince et contrôlent son extrémité. En général ces deux pinces suffisent de chaque côté. Elles sont beaucoup moins gênantes, et, à mon avis, beaucoup plus sûres que les grandes pinces de Doyen. Si quelque point du ligament large paraît mal étreint, on n'hésitera pas à placer sur lui une troisième et au besoin une quatrième pince.

Le ligament large gauche étant sectionné en dedans des pinces, on place de même les pinces à droite et on termine l'opération comme il a été dit plus haut (fig. 104).

Certains chirurgiens, et en particulier Bouilly, ont l'habitude

de fermer le fond du vagin par un ou deux points de suture au catgut unissant entre elles les tranches antérieures et postérieures de la section vaginale.

Telle est la marche d'une hystérectomie pratiquée par ce procédé dans des conditions régulières et simples.

Mais les choses, même lorsque l'abaissement et l'extériorisation de l'utérus est possible, ne vont pas toujours aussi commodément.

Souvent, malgré des tractions prudentes et répétées, les annexes ne viennent pas. Comme il est impossible de se rendre compte de l'importance, de la solidité et de la situation des adhérences qui les fixent vers le haut aux parois pelviennes et quelquefois aux intestins; comme des tractions trop énergiques et toujours aveugles pourraient produire des déchirures graves, on est souvent obligé de les laisser, ou de ne les enlever qu'en partie, en extirpant morceau par morceau les lambeaux qui se laissent atteindre. Dans ces conditions on met les pinces supérieures en dedans du pédicule annexiel, près de la corne utérine, et on enlève l'utérus seul, en ouvrant autant que possible les poches purulentes, mais en laissant dans le ventre des débris d'annexes et parfois même des annexes entières.

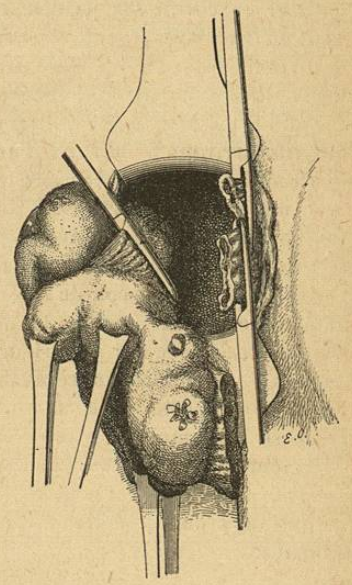

Fig. 104.
Le ligament gauche est sectionné. Mise en place de la pince supérieure droite.

Quelquefois, pour une raison quelconque, au début de l'opération le cul-de-sac postérieur n'a pas été ouvert. C'est là un incident sans importance. Lorsque l'utérus est extériorisé et que les doigts de la main gauche ont été portés par-dessus son fond, sur sa face postérieure, il est en général très facile d'effondrer ce cul-de-sac postérieur avec le doigt, mais alors de haut en bas. S'il est trop résistant une pince glissée de bas en haut, derrière le col et guidée par le doigt, viendra perforer sur lui la cloison qui persiste encore.

Enfin il est des cas, et qui ne sont pas rares, dans lesquels l'utérus arrivant à la vulve s'arrête, sans qu'il soit possible d'introduire les doigts derrière lui, ni par conséquent de saisir avec une pince la partie supérieure du ligament large. Dans ces conditions, il faut, avec les ciseaux droits, sectionner la paroi postérieure de l'utérus, mais cette fois de haut en bas, du fond vers le col, de façon à transformer l'hémisection antérieure en une section totale. Il suffit d'ailleurs souvent d'arrêter cette section postérieure au niveau du col, de sorte que les deux moitiés utérines tiennent encore l'une à l'autre par la partie postérieure du col. Dans ces cas, où l'utérus ne s'abaisse qu'à moitié, cette section totale de l'utérus facilite énormément la prise du ligament large par les pinces. C'est une transformation du procédé de Doyen en procédé de Muller-Quénu, procédé également excellent, surtout dans les cas difficiles.

Procédé de Muller-Quénu. — En 1882, Muller conseilla de fendre l'utérus sur la ligne médiane de façon à pouvoir l'abaisser plus facilement et placer ainsi une ligature solide sur l'étage supérieur du ligament large. Cette section médiane, au dire de Muller, devrait être faite après la bascule de l'utérus. Il ne pensait donc pas qu'en commençant par cette section médiane on pourrait aussi faciliter la descente de l'organe. C'est au contraire ce qu'a parfaitement compris Quénu qui, dès 1892, a adopté et vulgarisé ce procédé, qui est excellent. Il est donc juste d'associer ici le nom de Quénu à celui de Muller.

Ce procédé peut être employé dans deux circonstances bien

différentes. En premier lieu, et c'est le cas auquel je viens de faire allusion à la fin du précédent paragraphe, il peut rendre de grands services lorsque, après extériorisation de l'utérus par hémisection antérieure, il est impossible de le faire descendre assez bas pour introduire les doigts derrière lui et aller manœuvrer du côté des annexes. On peut alors sectionner la paroi postérieure soit de haut en bas, soit de bas en haut, selon la commodité, en prenant grand soin de diriger avec le doigt la branche postérieure des ciseaux, de façon à éviter tout accident. Lorsque la section complète est terminée, on a beaucoup plus de jour et de facilité pour explorer et abaisser les annexes, placer les pinces sur les ligaments larges et terminer l'opération.

Mais il est une autre circonstance dans laquelle ce procédé rend des services plus considérables encore. C'est lorsque, dans des cas difficiles avec adhérences étendues, l'utérus s'abaisse mal.

Dans ces conditions, l'hémisection antérieure qui, je le répète, n'est surtout commode, rapide et brillante que dans les cas faciles, est souvent absolument insuffisante. Elle ne fait, en effet, rien ou à peu près rien pour l'abaissement du col, elle n'abaisse que la partie moyenne et le fond de l'utérus en mettant celui-ci en antéflexion forcée. Mais si l'utérus est fixé en bloc, surtout au niveau de sa partie postérieure, l'antéflexion et la bascule en avant ne pourront pas se produire, le col ne bougera pas et la section de la paroi antérieure elle-même pourra être impossible.

C'est alors que la section totale rendra les plus grands services. Elle permet en effet à l'utérus, divisé en deux valves latérales qui s'écartent de plus en plus à mesure que la section progresse, de descendre directement en suivant l'axe du bassin, sans avoir besoin d'exécuter aucun mouvement de bascule soit en avant, soit en arrière. Chaque moitié de l'utérus bascule en effet vers l'axe du bassin et l'utérus s'ouvre de bas en haut et s'effondre, pour ainsi dire, de haut en bas pendant que ses deux moitiés latérales, attirées vers le bas, s'écartent d'autant plus l'une de l'autre que la section se rapproche davantage du fond de l'utérus (fig. 107).