la cavité utérine, on arrive en quelques coups de ciseaux jusque dans le vagin qui se trouve ouvert en avant et en arrière sur la ligne médiane. J'ai l'habitude de saisir alors les tranches vaginales antérieure et postérieure avec des pinces appropriées (fig. 127), qui ne dérapent jamais et sont très utiles pendant le reste de l'opération pour retrouver le vagin, rechercher les utérines, faciliter les ligatures, etc.

L'utérus se trouve donc divisé en deux moitiés sur toute sa hauteur, y compris le col dont on aperçoit en général les deux moignons avec la plus grande netteté (fig. 128).

Une bonne pince à griffes vient alors saisir la moitié cervicale

Fig. 127.
Pince spéciale pour saisir la tranche utérine.

droite et l'attire vers le haut. Sous l'influence de cette traction, qu'il ne faut pas craindre de faire énergique, la moitié droite du vagin qui s'insère sur le col se tend. En quelques coups de ciseaux courbes qui viennent l'aborder par sa face muqueuse on sectionne la paroi vaginale (fig. 129). Le col se laisse alors attirer plus haut encore. L'artère utérine est alors sectionnée, ou pincée, si on ne l'a déjà fait, et en tirant toujours vers le haut sur la pince qui tient le col, on déroule pour ainsi dire l'utérus et on le renverse vers le haut en s'aidant de la main gauche qui manœuvre facilement et librement dans le fond du petit bassin, grâce à la brèche que donne l'hémisection de l'utérus. On coupe alors le ligament rond près de la corne utérine et on n'a plus qu'à vaincre les adhérences des annexes avec les organes voisins.

Sans doute il peut y avoir alors des difficultés considérables suivant l'importance de ces adhérences. Mais comme on peut attaquer les annexes par-dessous, j'affirme qu'on a beaucoup plus de facilité à les décoller que lorsqu'on les aborde par-dessus, et les choses se passent ici comme dans le second temps du procédé américain, après renversement de l'utérus.

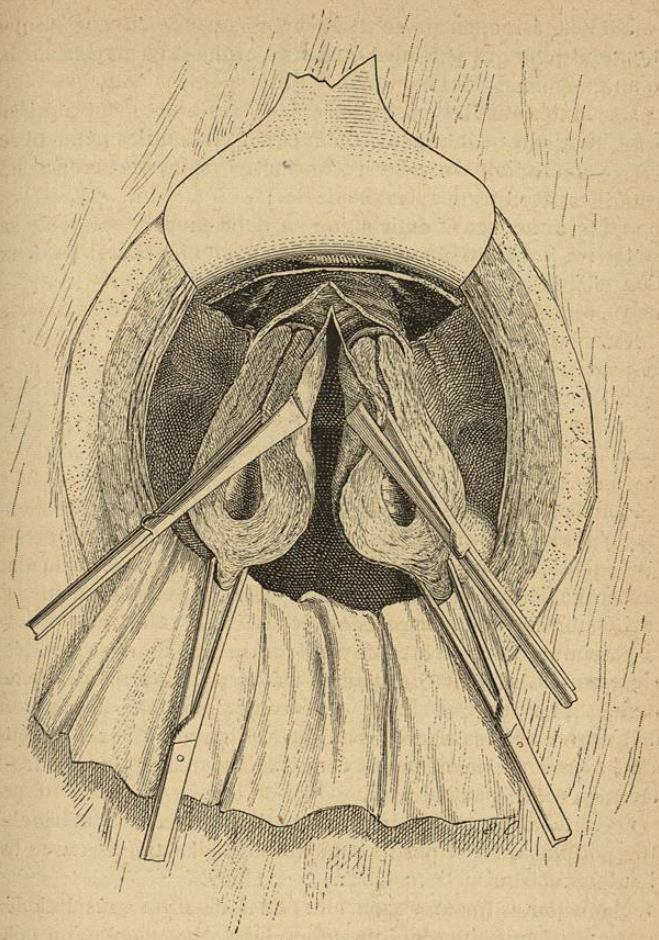

Fig. 128.
La section médiane de l'utérus est complète. Le vagin est ouvert au niveau de ses culs-de-sac antérieur et postérieur, exactement sur la ligne médiane, loin des uretères qu'on aperçoit en bas et en dehors.

Lorsque les annexes sont décortiquées et isolées, elles ne tiennent plus que par le pédicule utéro-ovarien qu'on tranche d'un coup de ciseaux.

Les annexes droites sont ainsi enlevées avec la moitié utérine à laquelle elles sont fixées. On répète à gauche la même manœuvre, traction du col vers le haut, désinsertion vaginale, décollement et renversement de la moitié utérine, décortication des annexes, et l'extirpation de la masse utéro-annexielle se trouve terminée (fig. 130). On n'a plus qu'à achever l'opération et à faire l'hémostase, la suture du péritoine et le drainage suivant ses goûts et ses habitudes.

Dans les cas ordinaires et même dans des cas compliqués, ce procédé permet d'enlever l'utérus et les annexes avec une facilité surprenante. Il présente, en effet, sur tous les autres procédés des avantages évidents dans les deux temps principaux de l'opération, la désinsertion du vagin et la décortication des annexes.

Pour la désinsertion du vagin, il est impossible de n'être pas frappé de la facilité qu'il donne. Et d'abord il supprime toutes les hésitations, toutes les difficultés qu'il peut y avoir dans la recherche et l'ouverture de cet organe. En se guidant sur la cavité utérine que permet de découvrir le premier coup de ciseaux donné sur le fond de l'utérus, on est en effet conduit directement, sûrement et pour ainsi dire fatalement dans le vagin. On ne peut pas arriver ailleurs. De plus, loin de risquer de s'égarer sur les côtés, vers l'uretère, on arrive exactement sur la ligne médiane, toujours au même point, loin des uretères qu'on ne peut blesser.

Cette facilité extraordinaire dans la découverte et l'ouverture du vagin n'est pas le seul avantage. La traction vers le haut du col hémisectionné permet, en effet, d'aborder la tranche vaginale par sa face muqueuse et de l'inciser pour ainsi dire à ciel ouvert en se rendant un compte exact de ce que l'on fait, ce qui n'arrive pas toujours, loin de là, lorsqu'on commence la désinsertion vaginale par le cul-de-sac postérieur ou par le cul-de-sac latéral, de l'extérieur du vagin vers l'intérieur.

De plus, la direction même de la traction exercée sur le col

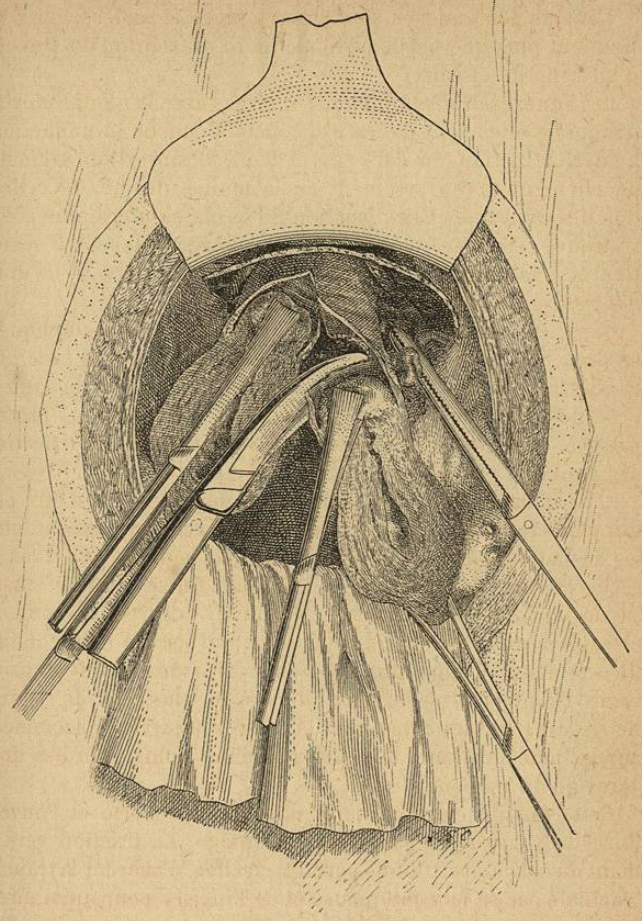

Fig. 129.

La moitié utérine droite est attirée vers le haut. Une pince est amarrée sur le col et l'attire en haut et en dedans. La paroi vaginale est sectionnée avec des ciseaux courbes qui l'attaquent de dedans en dehors, par se face muqueuse. Une pince saisit l'artère utérine.

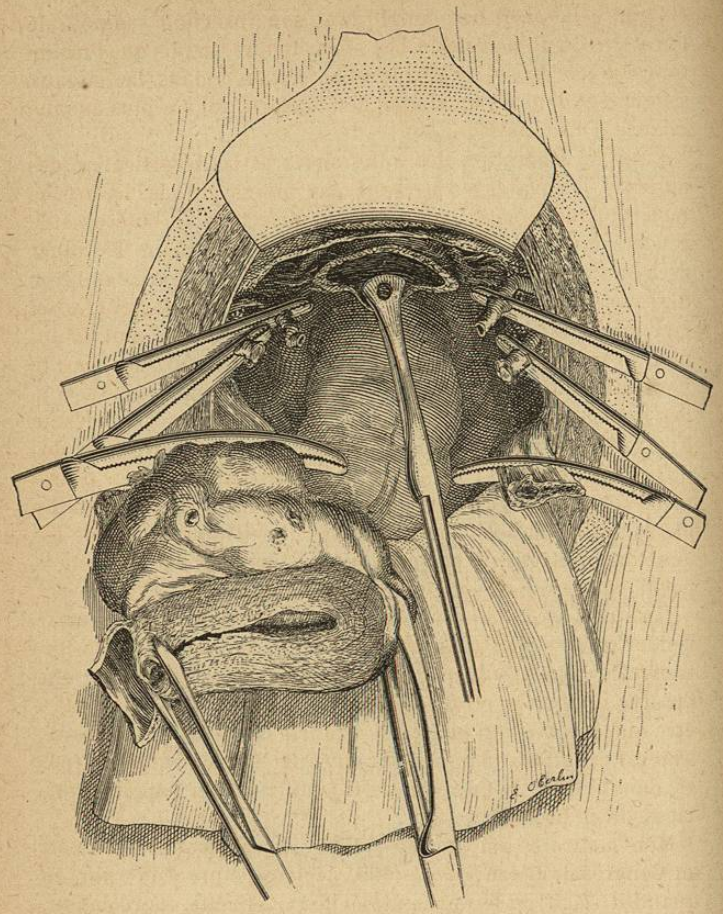

Fig. 130.

La moitié droite a été enlevée. L'artère utérine, le ligament rond et le pédicule utéro-ovarien sont saisis avec des pinces. A gauche, la manœuvre du renversement, qui a été exécutée du côté droit, montre comment on saisit le pédicule utéro-ovarien. La tranche vaginale postérieure est saisie avec une pince appropriée.

éloigne celui-ci et par conséquent son insertion vaginale de l'uretère. Celui-ci reste en bas et en dehors, tandis que l'insertion vaginale du col est attirée en haut et en dedans. Les ciseaux s'éloignent donc au maximum de l'uretère, qui n'a plus aucune chance d'être blessé.

Pour la séparation des adhérences et la décortication des annexes, les avantages ne sont pas moins grands. La brèche ouverte dans le petit bassin par l'hémisection de l'utérus et le renversement de chaque moitié permet à la main d'évoluer avec la plus grande facilité et d'aller attaquer les annexes par-dessous. On les déroule ainsi beaucoup plus facilement, aussi facilement que dans le second temps du procédé américain, mais avec cet avantage capital que cette manœuvre si simple peut être faite des deux côtés et non pas seulement du côté par lequel on termine l'opération comme dans le procédé de Kelly. Sans doute, dans les cas compliqués, on peut avoir des difficultés et même des accidents. Mais j'affirme que, d'une manière générale, ces difficultés sont beaucoup moins grandes et ces accidents beaucoup plus rares que lorsqu'on aborde les annexes directement par en haut, et dans un bassin dont la partie centrale est encombrée par l'utérus.

Il suffit d'avoir fait une seule fois cette manœuvre pour se rendre compte de l'aisance avec laquelle on peut ainsi décortiquer des annexes qu'on ne sait par quel côté prendre lorsque l'utérus est encore en place. D'ailleurs, je ne suis pas seul à être de cet avis et mon ami Francis Villar, de Bordeaux, s'en est expliqué publiquement au congrès de chirurgie de 1899 et, dans la thèse de Chapeyron[1], il a fait ressortir tous les avantages de ce procédé.

Mon maître et ami Ricard[2], dans son remarquable rapport au Congrès de Chirurgie de 1899, déclare ce procédé « *parfait* quand il s'agit de lésions annexielles », et cette appréciation, venant d'un chirurgien de sa valeur, est pour moi de la plus haute importance.

[1] Chapeyron. Th. de Bordeaux, 1899.

[2] De l'hystérectomie abdominale totale. *Congrès de Chir.*, 1899, p. 28.

Bien plus et dans une publication récente[1] Kelly lui-même qui a appliqué un certain nombre de fois ce procédé, dans des cas difficiles, déclare loyalement qu'il est de beaucoup supérieur à celui qu'il a décrit lui-même et qui jouit actuellement d'une vogue universelle et méritée. Les arguments qu'il donne en faveur de l'hystérectomie par hémisection sont identiquement les mêmes que ceux que j'ai donnés moi-même, et les reproduire serait reproduire presque mot pour mot ce que je viens de dire.

Cette opinion loyale et désintéressée de l'illustre chirurgien de Baltimore me paraît apporter à l'actif du procédé que j'ai décrit un argument d'une singulière éloquence et auquel tout ce que je pourrais dire encore ne saurait ajouter grand'chose.

Dans les cas compliqués, lorsque le petit bassin tout entier est rempli d'adhérences qui unissent l'utérus et les annexes aux intestins et aux parois pelviennes, lorsqu'on ne sait en réalité par où commencer à attaquer les annexes, qu'il est même souvent impossible de distinguer, l'hémisection de l'utérus permet de mener à bien, et quelquefois facilement, des opérations qui semblent impraticables par tous les autres procédés. Le plus difficile est parfois de découvrir le fond de l'utérus. Lorsqu'on le tient, rien n'est plus simple que de gagner le vagin, en passant au centre du bloc utéro-annexiel, à travers l'utérus lui-même, en un point où la voie est toujours libre, et où, grâce à la présence de la cavité utérine, il est impossible de s'égarer.

Le vagin sectionné, l'utérus renversé, on sera même souvent étonné de la facilité avec laquelle s'énucléeront des annexes qui semblaient presque inaccessibles, mais dont on triomphe facilement en les attaquant par-dessous.

L'hémisection utérine présente donc de très grands avantages, et elle rend l'hystérectomie si aisée qu'il est permis d'affirmer qu'en général il est plus facile par ce procédé

[1] Howard A. Kelly. *American Journal of obstetrics*, nov. 1900 et *Revue de Gynécologie et de Chirurgie abdominale :* Paris, mars-avril, 1901.

d'extirper les annexes avec l'utérus que les annexes seules.

Tels sont les avantages de ce procédé. Il n'est passible que d'une seule objection et on n'a pas manqué de la lui faire.

L'ouverture de l'utérus, et d'un utérus souvent infecté est une cause d'infection possible. Ce serait là, au dire de certains chirurgiens, un inconvénient très grave et qui suffirait à faire rejeter ce procédé.

Je ne crois pas, pour ma part, qu'un léger degré d'infection soit bien à craindre dans le fond du petit bassin où on n'opère jamais en milieu aseptique, car ni le vagin, ni les mains, ni les trompes ne sont jamais parfaitement stériles. Je crois en outre que si l'ouverture de la cavité utérine peut parfois devenir une cause d'infection, elle évite très souvent cette infection que l'on redoute tant en permettant, par les facilités qu'elle donne, d'enlever les trompes sans les crever comme il arrive trop souvent.

Kelly va plus loin et déclare que les risques d'infection sont *nuls*, car l'examen d'un grand nombre de cavités utérines lui a démontré leur stérilité. Il suffit du reste, d'après lui, de bien protéger le champ opératoire.

Au surplus je ne veux pas discuter sur ce point où on ne peut faire que des hypothèses, et j'admets que la cavité utérine soit toujours infectée. Je prétends seulement qu'on peut très facilement supprimer les risques qu'elle fait courir en la stérilisant d'une manière absolue.

Il suffit en effet de la toucher au thermocautère.

Pour que cette cautérisation soit parfaite et qu'on ne puisse douter de son efficacité, j'ai prié M. Collin, de me faire une lame de thermocautère longue de 8 ou 10 centimètres et épaisse de 5 ou 6 millimètres.

Dès le début de l'hémisection, dès le premier coup de ciseaux qui coupe l'utérus sur une hauteur de 15 à 20 millimètres, j'ouvre à peine le fond de la cavité utérine. J'y introduis alors mon thermocautère que j'insinue dans les cornes utérines et que j'enfonce tout entier dans la cavité jusqu'au niveau du col, en frottant énergiquement et à plusieurs reprises sur toute sa hauteur la muqueuse utérine.

La muqueuse est ainsi complètement détruite au fer rouge, sur toute son étendue, dans toute son épaisseur, et il est évident que la cavité utérine se trouve dès lors stérilisée et aussi aseptique que peut l'être un organe quelconque, plus stérile certainement que le vagin, les trompes et les mains de l'opérateur.

Il me paraît donc certain qu'après qu'on lui a fait subir ce traitement énergique et qu'il faut faire de parti pris, bien que Kelly le néglige et n'en parle même pas, la cavité utérine ne saurait devenir une cause d'infection quelconque et que l'objection qu'on a pu de ce chef faire à mon procédé se trouve absolument détruite.

Il est évident qu'à défaut de la lame spéciale que j'ai fait faire, une lame ordinaire de thermocautère permet, bien qu'un peu moins commodément, de stériliser la cavité utérine, mais je ne saurais trop, sous ce rapport, conseiller d'employer une lame longue analogue à celle que j'ai fait construire.

Cette longue discussion de technique opératoire, à laquelle j'attache beaucoup d'importance, me permettra d'être beaucoup plus bref dans l'étude de l'hystérectomie sus-vaginale, qui est soumise aux mêmes règles et obéit aux mêmes lois, mais qui prend une importance chaque jour grandissante.

HYSTÉRECTOMIE SUS-VAGINALE OU SUBTOTALE

Beaucoup de chirurgiens, Terrier en tête, à l'exemple des chirurgiens américains et en particulier de Kelly, préfèrent à l'hystérectomie totale l'hystérectomie sus-vaginale ou subtotale, pour employer l'heureuse expression de Longuet, et laissent le col utérin.

Cette méthode fait de jour en jour de nouveaux adeptes. Elle présente en effet sur l'hystérectomie totale plusieurs avantages, d'ailleurs d'inégale importance.

Et d'abord elle dispense d'ouvrir le vagin, qui malgré les

lavages les plus consciencieux, n'est jamais stérile et constitue une source d'infection possible; elle est en outre plus facile, car il est incontestablement plus aisé de couper transversalement le col que de désinsérer le vagin; l'hémostase qu'elle nécessite est plus simple et plus rapide; enfin, en raison même de ces diverses particularités, peut-être est-elle moins grave.

A ces diverses affirmations les partisans de l'hystérectomie totale répondent par des objections assez sérieuses.

L'ouverture du vagin, disent-ils, loin d'être dangereuse et de constituer une source d'infection, est au contraire favorable, parce qu'elle permet d'établir au fond du bassin un drainage parfait, infiniment supérieur au drainage abdominal.

L'hystérectomie supra-vaginale n'est pas, d'autre part, sensiblement plus facile que l'hystérectomie totale, au moins lorsqu'on fait celle-ci par section médiane. La seule difficulté spéciale à l'hystérectomie totale est la recherche et l'ouverture du vagin, difficulté qui est absolument supprimée par l'hémisection qui y conduit à coup sûr. Il se peut que dans certains cas, lorsque le col utérin hémisectionné est très difficile à attirer vers le haut à cause des adhérences et de l'immobilité de l'utérus, on rencontre dans la désinsertion du vagin de véritables difficultés. Il est certain que, dans ces circonstances, on pourra plus facilement sectionner l'utérus au-dessus du col, mais ces cas sont exceptionnels, et il est tout aussi commun de trouver dans l'hystérectomie sus-vaginale des difficultés appréciables au moment où on sectionne transversalement le col, alors qu'aucun point de repère précis ne vient guider le chirurgien.

Quant à être moins grave, ajoutent les fervents de l'hystérectomie totale, c'est là une question qu'il est à peu près impossible de résoudre, comme toutes les questions du même ordre. Je crois, pour ma part, les deux opérations de gravité sensiblement égale, et si la statistique funèbre de l'hystérectomie subtotale est peut-être moins chargée, au moins dans les cas publiés, peut-être la raison en est-elle tout simplement dans ce que l'hystérectomie subtotale est appliquée en général