La muqueuse est ainsi complètement détruite au fer rouge, sur toute son étendue, dans toute son épaisseur, et il est évident que la cavité utérine se trouve dès lors stérilisée et aussi aseptique que peut l'être un organe quelconque, plus stérile certainement que le vagin, les trompes et les mains de l'opérateur.

Il me paraît donc certain qu'après qu'on lui a fait subir ce traitement énergique et qu'il faut faire de parti pris, bien que Kelly le néglige et n'en parle même pas, la cavité utérine ne saurait devenir une cause d'infection quelconque et que l'objection qu'on a pu de ce chef faire à mon procédé se trouve absolument détruite.

Il est évident qu'à défaut de la lame spéciale que j'ai fait faire, une lame ordinaire de thermocautère permet, bien qu'un peu moins commodément, de stériliser la cavité utérine, mais je ne saurais trop, sous ce rapport, conseiller d'employer une lame longue analogue à celle que j'ai fait construire.

Cette longue discussion de technique opératoire, à laquelle j'attache beaucoup d'importance, me permettra d'être beaucoup plus bref dans l'étude de l'hystérectomie sus-vaginale, qui est soumise aux mêmes règles et obéit aux mêmes lois, mais qui prend une importance chaque jour grandissante.

HYSTÉRECTOMIE SUS-VAGINALE OU SUBTOTALE

Beaucoup de chirurgiens, Terrier en tête, à l'exemple des chirurgiens américains et en particulier de Kelly, préfèrent à l'hystérectomie totale l'hystérectomie sus-vaginale ou subtotale, pour employer l'heureuse expression de Longuet, et laissent le col utérin.

Cette méthode fait de jour en jour de nouveaux adeptes. Elle présente en effet sur l'hystérectomie totale plusieurs avantages, d'ailleurs d'inégale importance.

Et d'abord elle dispense d'ouvrir le vagin, qui malgré les

lavages les plus consciencieux, n'est jamais stérile et constitue une source d'infection possible; elle est en outre plus facile, car il est incontestablement plus aisé de couper transversalement le col que de désinsérer le vagin; l'hémostase qu'elle nécessite est plus simple et plus rapide; enfin, en raison même de ces diverses particularités, peut-être est-elle moins grave.

A ces diverses affirmations les partisans de l'hystérectomie totale répondent par des objections assez sérieuses.

L'ouverture du vagin, disent-ils, loin d'être dangereuse et de constituer une source d'infection, est au contraire favorable, parce qu'elle permet d'établir au fond du bassin un drainage parfait, infiniment supérieur au drainage abdominal.

L'hystérectomie supra-vaginale n'est pas, d'autre part, sensiblement plus facile que l'hystérectomie totale, au moins lorsqu'on fait celle-ci par section médiane. La seule difficulté spéciale à l'hystérectomie totale est la recherche et l'ouverture du vagin, difficulté qui est absolument supprimée par l'hémisection qui y conduit à coup sûr. Il se peut que dans certains cas, lorsque le col utérin hémisectionné est très difficile à attirer vers le haut à cause des adhérences et de l'immobilité de l'utérus, on rencontre dans la désinsertion du vagin de véritables difficultés. Il est certain que, dans ces circonstances, on pourra plus facilement sectionner l'utérus au-dessus du col, mais ces cas sont exceptionnels, et il est tout aussi commun de trouver dans l'hystérectomie sus-vaginale des difficultés appréciables au moment où on sectionne transversalement le col, alors qu'aucun point de repère précis ne vient guider le chirurgien.

Quant à être moins grave, ajoutent les fervents de l'hystérectomie totale, c'est là une question qu'il est à peu près impossible de résoudre, comme toutes les questions du même ordre. Je crois, pour ma part, les deux opérations de gravité sensiblement égale, et si la statistique funèbre de l'hystérectomie subtotale est peut-être moins chargée, au moins dans les cas publiés, peut-être la raison en est-elle tout simplement dans ce que l'hystérectomie subtotale est appliquée en général

à des cas plus simples et par conséquent moins graves par eux-mêmes, alors que, bien souvent, les cas très difficiles et très compliqués sont traités par l'hystérectomie totale. Fréquemment, en effet, quand les lésions sont très complexes et lorsqu'il est très difficile de se reconnaître, on va, par un procédé quelconque, ouvrir le vagin, qui est toujours un point de repère précieux, et on enlève alors l'utérus entier, si bien que, si l'hystérectomie totale donne une mortalité plus considérable, ce qui, je le répète, est loin d'être démontré, cela tient peut-être à ce que les cas les plus graves sont traités précisément par l'ablation totale.

D'autre part, dans beaucoup de statistiques d'hystérectomies totales, et je n'en veux pour preuve que celle de Terrier au Congrès de 1898, on fait rentrer les hystérectomies pour cancer de l'utérus, beaucoup plus graves, elles aussi, non parce que l'hystérectomie est totale, mais parce qu'il s'agit de cancéreuses, peu résistantes et dont le foyer morbide ne peut être désinfecté.

Mais il est un point sur lequel la discussion est impossible et où l'hystérectomie subtotale présente une réelle supériorité sur l'hystérectomie totale. C'est dans la facilité de l'hémostase. Dans l'hystérectomie totale la section de la tranche vaginale donne sinon beaucoup de sang, du moins du sang par plusieurs artérioles qui nécessitent chacune une ligature et sont souvent assez difficiles à pincer. Dans l'hystérectomie subtotale, la section porte au-dessus de ces branches vaginales et intéresse uniquement le tronc de l'utérine qui remonte le long du bord de l'utérus. Il suffit en général d'une ligature de chaque côté. L'hémostase est donc plus simple, l'opération plus rapide, les chances de suintement consécutif moins grandes. Ce sont là des avantages incontestables.

Enfin, dans cette opération, le fond du vagin reste constitué par le col, et bien que l'importance de ce détail ait peut-être été exagérée, il est évident qu'il est meilleur pour une femme d'avoir au fond du vagin un col utérin normal, au lieu d'une cicatrice qui peut être fragile ou douloureuse.

Quoi qu'il en soit, et sans attribuer plus de valeur qu'il ne

convient à certains des arguments élevés contre l'hystérectomie totale en faveur de sa rivale, l'hystérectomie subtotale, il n'en est pas moins certain que celle-ci réalise plus parfaitement le type de l'opération aseptique, qu'elle laisse au fond du vagin sa disposition naturelle et qu'en facilitant l'hémostase elle rend l'opération plus rapide. Cela suffit à mon avis pour la faire préférer au moins dans le plus grand nombre des cas [1].

Je n'insisterai pas longuement sur la technique de cette opération qui se rapproche beaucoup de celle que j'ai décrite plus haut pour l'hystérectomie totale.

Mais tout ce qui, dans la discussion des procédés opératoires de l'hystérectomie totale, s'appliquait à l'*insertion vaginale* du col, s'applique ici au *col* lui-même. C'est le col et non plus le vagin qui constitue l'obstacle principal qu'il faut vaincre si l'on veut enlever au bloc utéro-annexiel son principal moyen d'union.

Au lieu de désinsérer le vagin, il faut donc trancher le col, ce qui est, en général, une besogne plus facile.

Mais il est de toute évidence que les procédés qui nécessitent l'ouverture du vagin et la désinsertion de ses attaches cervicales ne sont plus applicables ici dans leur intégralité et demandent à être modifiés. Le procédé de Doyen en particulier, dont toute l'originalité consiste dans la désinsertion première du vagin, ne peut pas être employé ici, non plus que le procédé de Hartmann, qui lui ressemble d'ailleurs beaucoup. J'en dirai autant des procédés de Richelot et de Jonnesco, qu'il faut modifier en sectionnant le col au niveau de l'isthme utérin.

Si l'on veut modifier ces divers procédés, je crois qu'il est avantageux de se débarrasser d'abord des attaches inférieures de l'utérus, en sectionnant avant tout le col, soit par derrière, ce qui est en général très difficile, à cause de l'encombrement du cul-de-sac de Douglas, soit plutôt par devant, après ouverture du cul-de-sac péritonéal vésico-utérin. Lorsque le col est sectionné, comme l'est le vagin dans les procédés d'hystérectomie totale, on se trouve dans de bonnes conditions pour enlever

[1] Voir le rapport de Ricard. *Congrès de chir.*, 1899.

les annexes de bas en haut, point capital, comme je l'ai dit et redit plus haut. On fait en somme ici une hystérectomie subtotale *par section première du col*, analogue à celle que j'ai conseillé d'exécuter dans les cas de fibromes (fig. 136, 137, 138)[1].

Le procédé de DELAGENIÈRE, modifié par TERRIER qui a systématiquement remplacé l'extirpation totale de DELAGENIÈRE par une amputation supra-vaginale, permet de sectionner l'utérus au niveau de l'isthme après avoir enlevé les annexes. Mais ce procédé conserve ici l'infériorité que j'ai signalée plus haut; il nécessite l'ablation préalable des annexes et leur décortication de haut en bas, ce qui ne permet pas de profiter des facilités que donne leur attaque de bas en haut après extirpation de l'utérus et désencombrement de la cavité pelvienne.

TERRIER, qui, au début employait le procédé de DELAGÉNIÈRE qu'il avait modifié en sectionnant le col au lieu de l'enlever, a peu à peu changé sa manière de faire et aujourd'hui il a adopté le procédé suivant, parfaitement décrit dans la thèse toute récente de son élève DELAGE[2].

PROCÉDÉ DE TERRIER. — Attirant l'utérus vers l'ombilic avec une bonne pince, TERRIER commence par l'isoler en le séparant des annexes. A cet effet l'insertion du ligament large sur l'utérus est coupée entre deux pinces dont l'une saisit le ligament large au ras du bord même de l'utérus et l'autre un peu en dehors (fig. 131). Lorsque l'utérus est isolé des annexes, des deux côtés (fig. 132), TERRIER taille sur la partie antérieure de l'utérus, au niveau du cul-de-sac vésico-utérin, un lambeau péritonéal qui sera ultérieurement destiné à recouvrir le moignon. Puis il saisit les artères utérines, au point où elles vont aborder le col avec de bonnes pinces de KOCHER et tranche le col au niveau de l'isthme (fig. 133). L'utérus enlevé, le champ est libre au milieu du bassin, les annexes sont abor-

[1] J.-L. FAURE. L'hystérectomie subtotale par section première du col. *Bulletin médical*, nov. 1899.

[2] DELAGE. L'hystérectomie abdominale dans le traitement des lésions inflammatoires des annexes de l'utérus. Th. Paris, 1901, n° 448, p. 108.

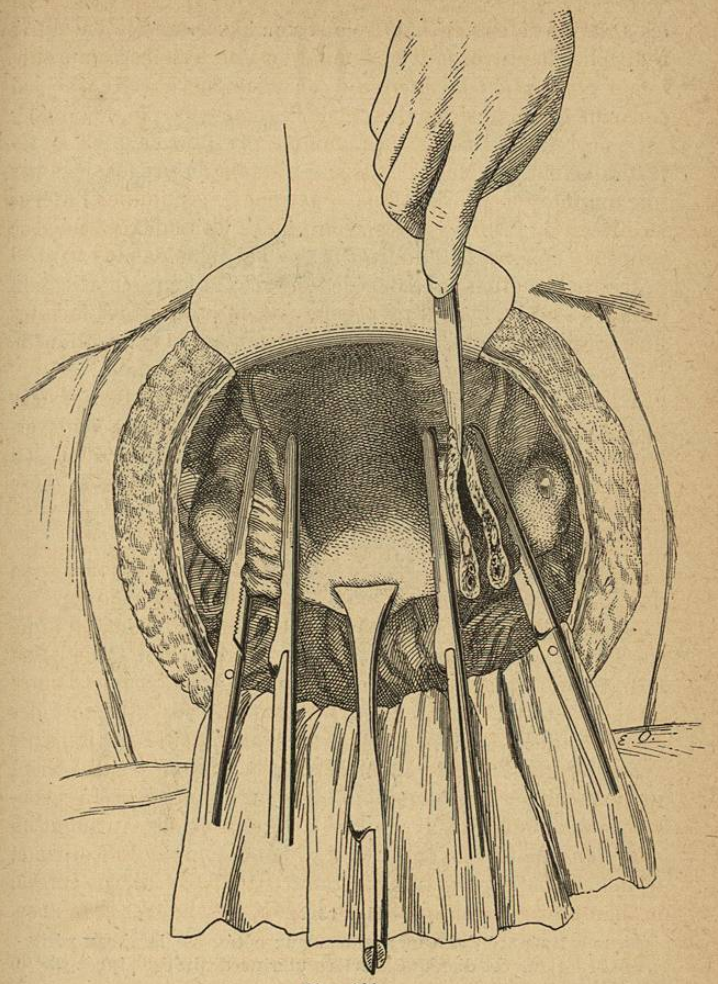

Fig. 131.
Procédé de TERRIER.
L'utérus est attiré vers l'ombilic. L'insertion utérine du ligament large est saisie entre deux pinces et sectionnée (thèse DELAGE).

dées par-dessous et décollées de bas en haut (fig. 134). La cavité

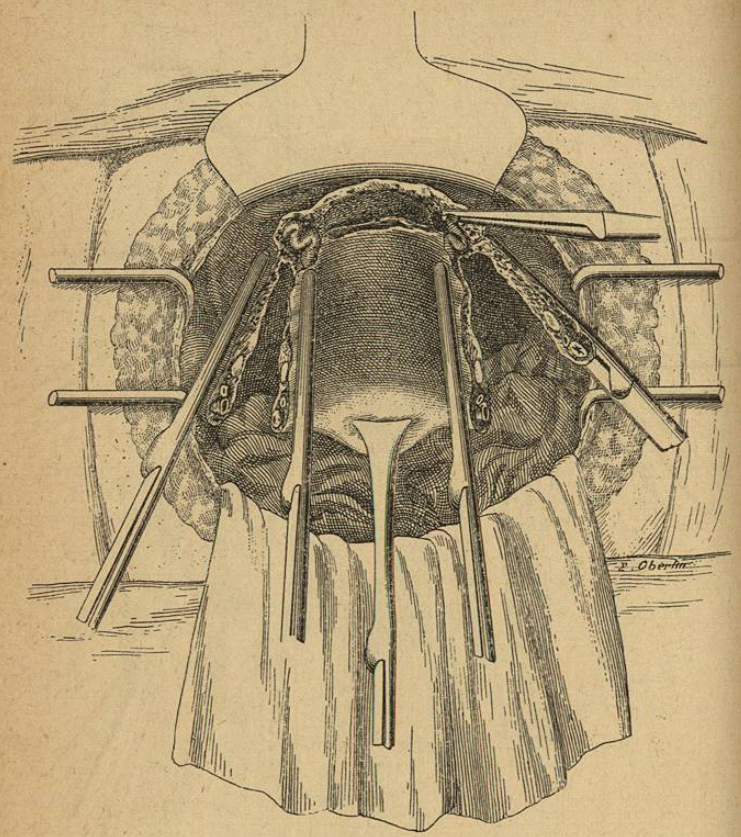

Fig. 132.
L'utérus est séparé des annexes des deux côtés. Le lambeau péritonéal antérieur est disséqué, l'artère utérine droite est pincée (thèse Delage).

cervicale a déjà été touchée au thermocautère, le moignon

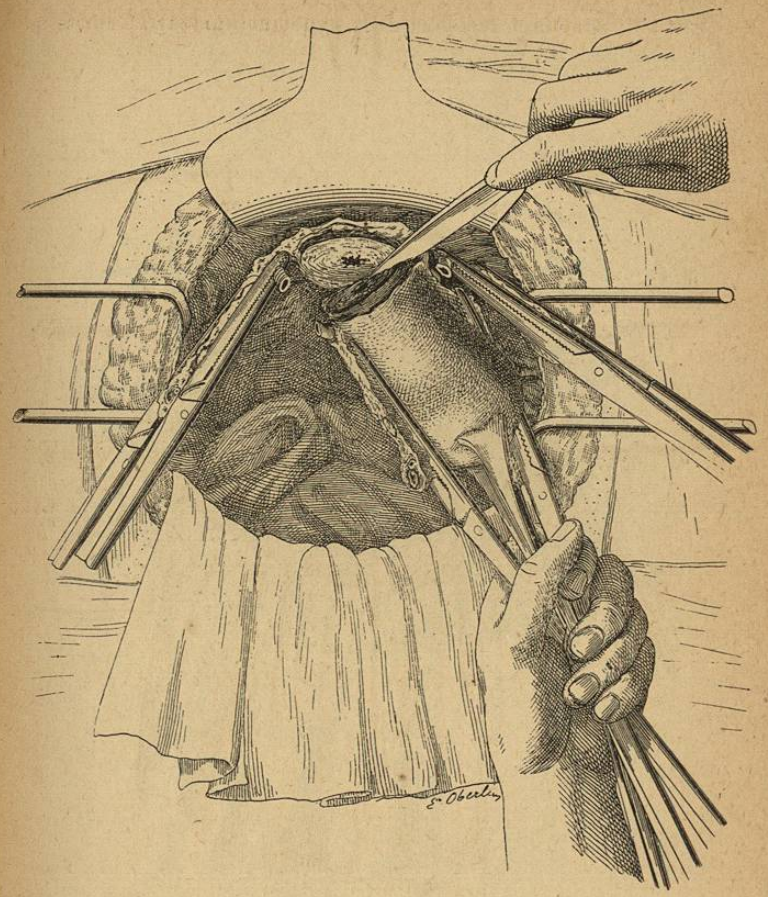

Fig. 133.
Section du col et enlèvement de l'utérus (thèse Delage).

cervical est suturé par un surjet, après avoir été évidé, s'il est trop gros. Les pédicules utérins, funiculaires et utéro-ovariens

sont liés et le péritoine pelvien fermé par un surjet extrêmement soigné.

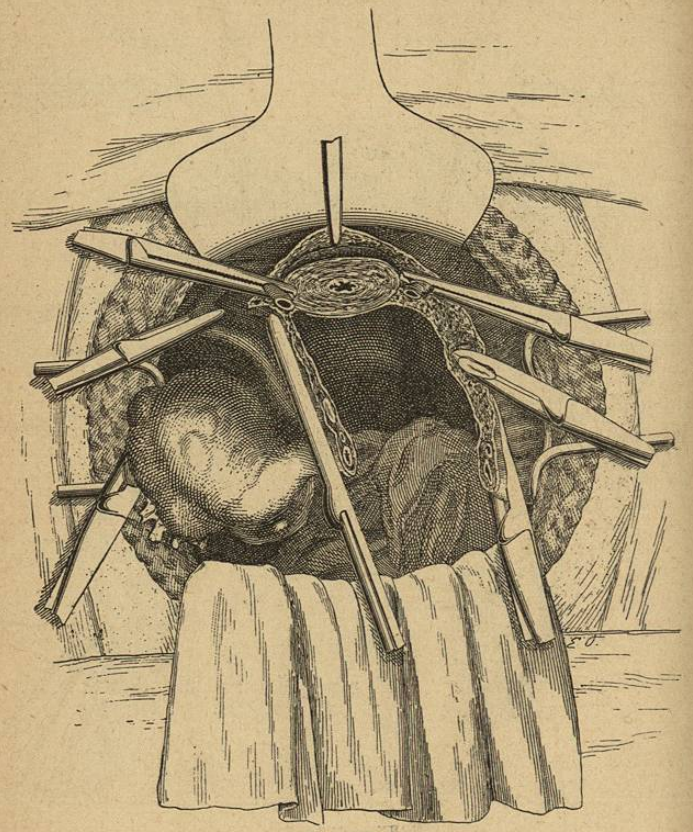

Fig. 134.

Les annexes droites ont été enlevées de bas en haut. L'artère utérine, le ligament rond, l'artère utéro-ovarienne sont pincées (thèse Delage).

Ce procédé est excellent. Il n'en saurait être autrement

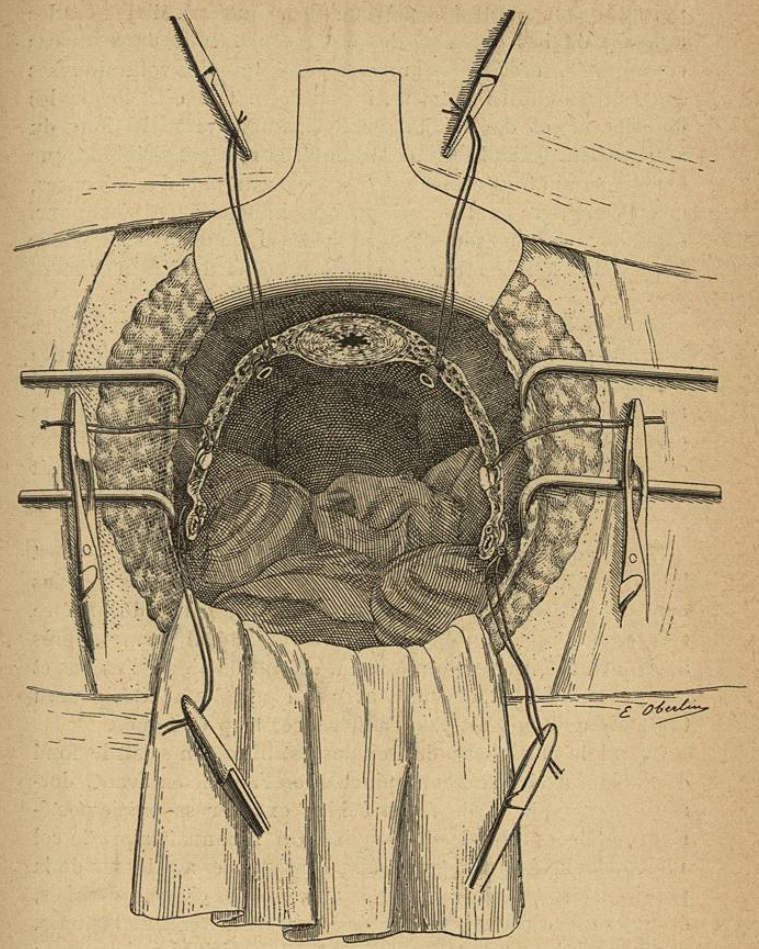

Fig. 135.

Les ligatures sont faites. L'opération sera terminée par un surjet sur le col, et un surjet sur le péritoine (thèse Delage).

puisqu'il permet, après enlèvement de l'utérus, d'aborder les annexes de bas en haut, des deux côtés. Mais dans les cas compliqués, lorsque les annexes adhérentes et volumineuses sont collées contre l'utérus, il peut être très difficile de les en séparer et de sectionner le ligament large le long du bord utérin. Quand le fond de l'utérus seul est visible et que le petit bassin tout entier est rempli par un bloc d'adhérences, cette manœuvre peut devenir presque impossible, et c'est pourquoi, dans ces cas épineux, ce procédé est, à mon avis, inférieur à celui de l'hémisection, dans lequel ces difficultés n'existent jamais.

Quoi qu'il en soit, dans les cas ordinaires, il est excellent. Il suffit, pour s'en rendre compte, de voir le parti qu'en tire Terrier, qui l'emploie méthodiquement et systématiquement; mais je n'en suis pas moins convaincu que le même maître obtiendrait des résultats identiques et avec plus de facilités encore en employant le procédé d'hémisection qui me paraît anatomiquement supérieur.

Hystérectomie subtotale par section première du col. — C'est là un procédé que j'ai décrit récemment[1] et qui, dans certains cas, et en particulier dans les fibromes, me paraît devoir être recommandé par son élégance et sa rapidité. Il permet, après avoir, avant tout, sectionné le col utérin, d'enlever l'utérus et les annexes de bas en haut, avec une grande facilité, pourvu toutefois qu'il n'y ait pas d'adhérences trop étendues.

Quand le cul-de-sac de Douglas est libre, on saisit le fond de l'utérus avec une bonne pince et on l'amène en avant, derrière le symphyse, de façon à bien exposer sa partie postérieure et le cul-de-sac de Douglas. On reconnaît alors le col utérin, facile à sentir, grâce à sa consistance, au-dessus de la paroi postérieure du vagin, puis avec de gros ciseaux courbes, on l'attaque directement par derrière, au niveau de l'isthme, et on le sectionne en travers (fig. 136). On saisit alors la surface

[1] J.-L. Faure. L'hystérectomie subtotale par section première du col. Clinique de la Charité. *Bullet. médical*, 7 nov. 1900.

de section supérieure, et on l'attire en haut. Puis on introduit d'arrière en avant, les doigts entre les deux surfaces de section

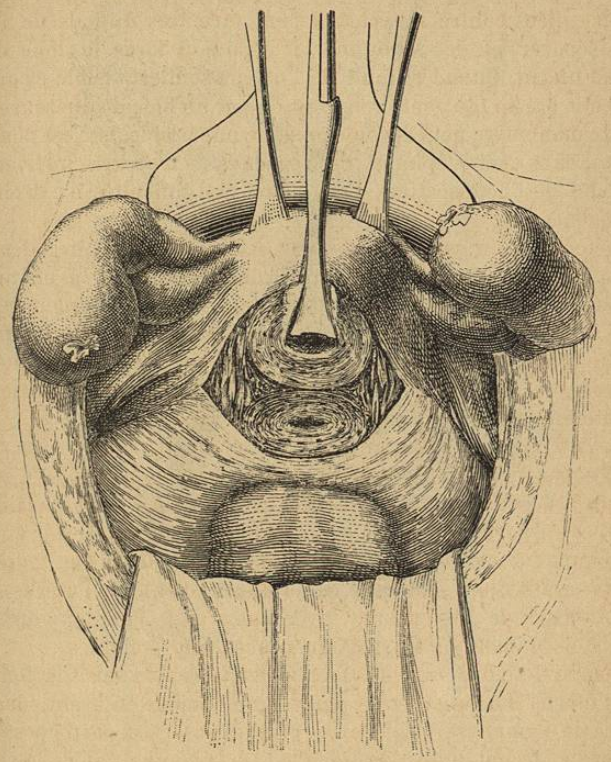

Fig. 136.
Hystérectomie subtotale par section première du col (J.-L. Faure).
L'utérus étant attiré en avant, le col a été incisé transversalement. La tranche utérine est attirée en haut.

du col et du corps utérins, on sépare celui-ci de la vessie et on décolle de bas en haut les annexes du côté qui paraît le

plus facile à séparer des parties voisines. On pince successi-

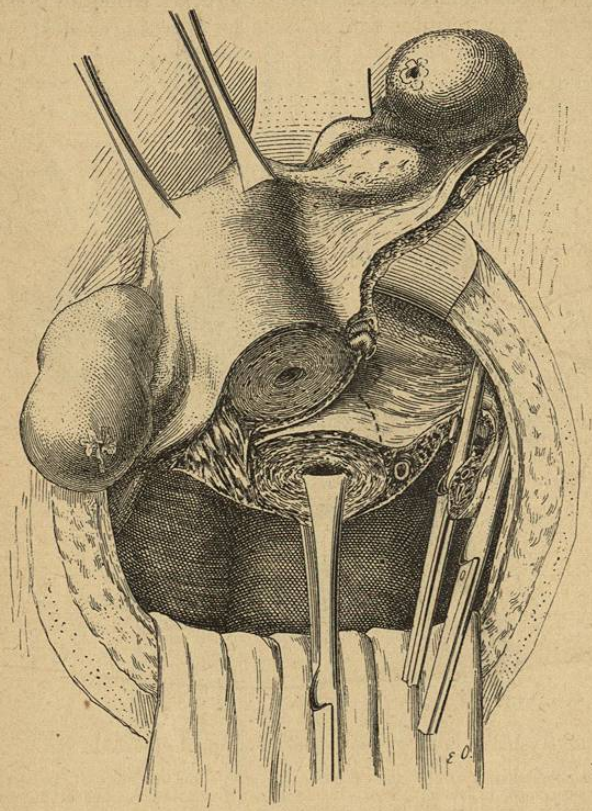

Fig. 137.

Les annexes droites ont décollées de bas en haut. L'utérine droite est liée, le ligament rond et le pédicule utéro-ovarien sont pincés. L'utérus bascule à gauche et les annexes vont se décoller de bas en haut.

vement, avant ou après leur section, l'utérine, le ligament

rond, et l'artère utéro-ovarienne (fig. 137). Puis un des côtés, le droit par exemple, étant ainsi libéré, on bascule l'utérus à gauche et on termine comme dans les autres procédés.

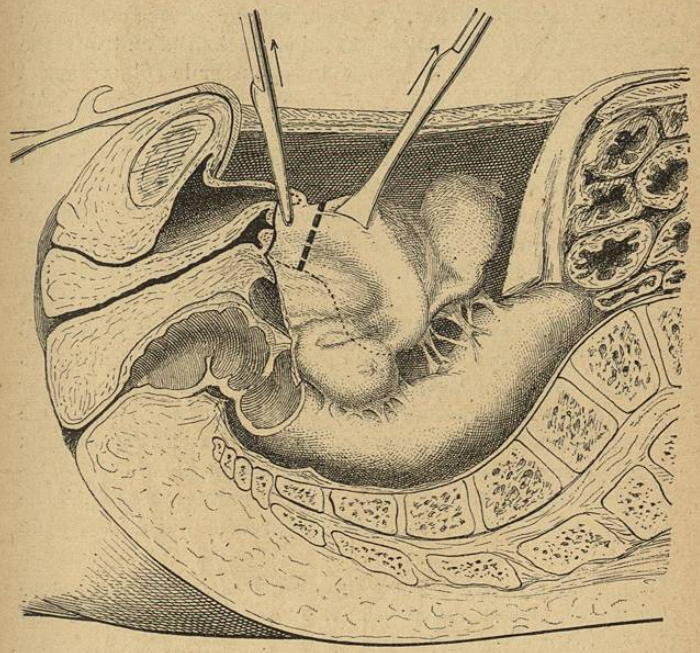

Fig. 138.

Hystérectomie subtotale par section première du col.

Des adhérences très serrées empêchent d'amener le fond de l'utérus. Le col est saisi avec une pince, la section portera sur la ligne à traits interrompus et l'utérus et les annexes seront décollés de bas en haut.

Cette manière de faire, parfaite lorsqu'il s'agit d'un fibrome et que le Douglas est libre, devient difficile et même inpraticable, lorsqu'il est comblé par les annexes malades et encombré d'adhérences, comme il arrive en général dans les annexites. On peut alors changer son plan de bataille, et attaquer le col

par devant (fig. 138). Le col étant sectionné, les annexes seront encore décollées de bas en haut.

Dans des cas particulièrement difficiles, et dans lesquels l'utérus, en rétroversion, est recouvert sur sa face antérieure par des adhérences intestinales, qui empêchent d'en trouver le fond, Kelly a donné le conseil de repousser le col en haut et en avant derrière le pubis, par une pince vaginale, puis de couper transversalement le col au-dessus de la vessie, et enfin de couper l'utérus en deux sur la ligne médiane, de bas en haut, du col vers le fond, de façon à pouvoir l'extraire et à pouvoir ensuite attaquer les annexes de bas en haut. C'est une combinaison très ingénieuse de la section première du col et de l'hémisection utérine [1].

Procédé de Kelly. — Le procédé américain type déjà décrit avec la légère modification que lui a apporté Segond (p. 248), l'hystérectomie par *incision continue transverse*, pour employer le nom que lui a donné son créateur, est une hystérectomie subtotale, et Kelly, au moment où il arrive dans la base du ligament large, au-dessus de l'utérine, tranche le col et renverse l'utérus en emportant avec lui les annexes qu'il décolle de bas en haut (fig. 139 et 140). Ce procédé qui est excellent

[1] Howard. A. Kelly, Some further notes on the extension of the principle of bisection inabdominal surgery. *Saint-Paul médical journal*, juin 1901.

L'article dans lequel j'exposais les avantages et la technique de l'hystérectomie par section première du col, et dans lequel je ne m'occupais que des fibromes, est du 7 novembre 1900.

Or, dès le mois de mars de la même année (*John Hopkins Hospital Bulletin*, mars 1900), Kelly avait publié avec de très belles figures à l'appui, l'observation d'un fibrome dont le pôle supérieur adhérait aux intestins, et qu'il enleva, ne pouvant l'isoler vers le haut, en commençant par sectionner transversalement le col. La tumeur fut ensuite isolée de bas en haut, ce qui facilita singulièrement une opération très difficile.

Je ne connaissais pas cette observation lorsque j'ai fait ma première opération et publié mon article. Il n'en est pas moins évident que, dans cette opération, la priorité appartient à Kelly.

Cependant je ne crois manquer ni à la vérité ni à la justice, en

et qui permet d'enlever les annexes avec beaucoup de facilité, après la bascule de l'utérus, présente dans la première moitié de son exécution, ainsi que je l'ai dit plus haut (voy. p. 250), les difficultés inhérentes à l'attaque des annexes de haut en bas.

Procédé de J.-L. Faure. — Ici encore l'*hémisection utérine*, comme dans l'hystérectomie totale, représente le procédé idéal. Il s'exécute exactement comme dans l'ablation totale, avec cette différence qu'il est inutile de sectionner dans un premier temps le péritoine du cul-de-sac vésico-utérin. Arrivé au-dessus du col, au niveau de l'isthme, ce dont on se rend facilement compte, on tranche chaque moitié utérine d'un coup de ciseaux donné transversalement de la cavité vers le bord (fig. 141). Rien n'est plus simple alors que de renverser le moignon utérin ainsi séparé du col et de profiter de l'espace qu'il laisse libre pour décortiquer les annexes correspondantes en les abordant par-dessous. De sorte que, si l'hémisection utérine facilite énormément l'hystérectomie abdominale totale, on peut dire qu'elle ne facilite pas moins l'hystérectomie subtotale, et qu'elle constitue également pour cette opération, au moins dans les cas difficiles, le procédé de choix.

disant que lorsqu'il a exécuté cette opération, le chirurgien de Baltimore obéissait à l'inspiration que lui dictait la nécessité de mener à bien une opération difficile. Mais il ne songeait pas à ériger cette section première du col en méthode générale comme elle le mérite, et comme c'était mon intention personnelle.

De même, dans l'article plus récent encore (juin 1901), dans lequel Kelly conseille, dans certaines annexites englobant complètement l'utérus, de couper d'abord transversalement le col utérin pour pouvoir ensuite diviser l'utérus de bas en haut sur la ligne médiane et pratiquer en fin de compte une hémisection complète, il a exclusivement en vue, ainsi qu'en fait foi le titre de sa communication, d'étendre les indications et de perfectionner la technique de l'hémisection utérine, et ne s'occupe pas des avantages que l'on peut retirer de la section première du col dans d'autres circonstances.

Je n'en suis pas moins heureux de m'être rencontré sur ce point avec le maître américain, comme il s'est rencontré lui-même avec moi dans la question de l'hémisection utérine.

Je ne saurais mieux faire pour ne pas répéter tout ce que j'ai dit plus haut que d'y renvoyer le lecteur, ou mieux encore

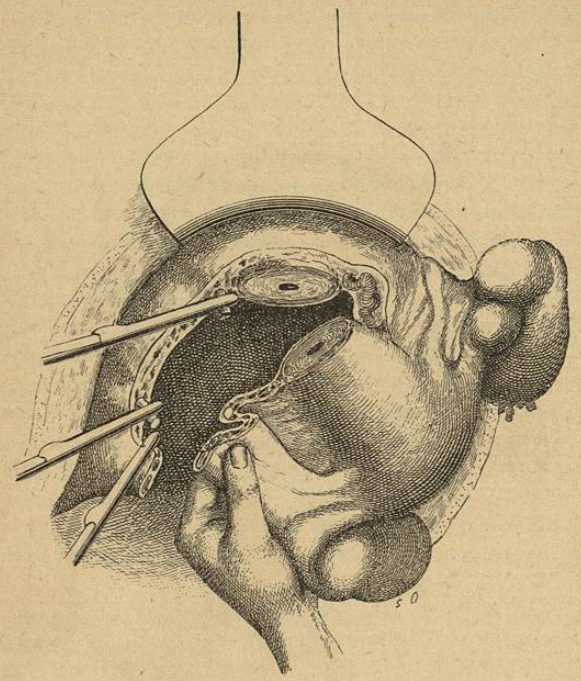

Fig. 139.
Procédé de KELLY.

Le ligament large gauche a été coupé de haut en bas, l'artère utérine est pincée, le col sectionné et l'artère utérine droite prête à être saisie. L'utérus commence son mouvement de bascule.

de le renvoyer à l'article [1] de KELLY lui-même que j'ai cru devoir traduire comme le plaidoyer le plus éloquent qui ait jamais été fait en faveur de l'hémisection. Il ne parle guère d'ailleurs

[1] HOWARD A. KELLY. Traduit par J.-L. FAURE, *Revue de Gynécologie et de Chirurgie abdominale*, mars-avril 1901.

que de l'hystérectomie subtotale, qu'il pratique presque exclu-

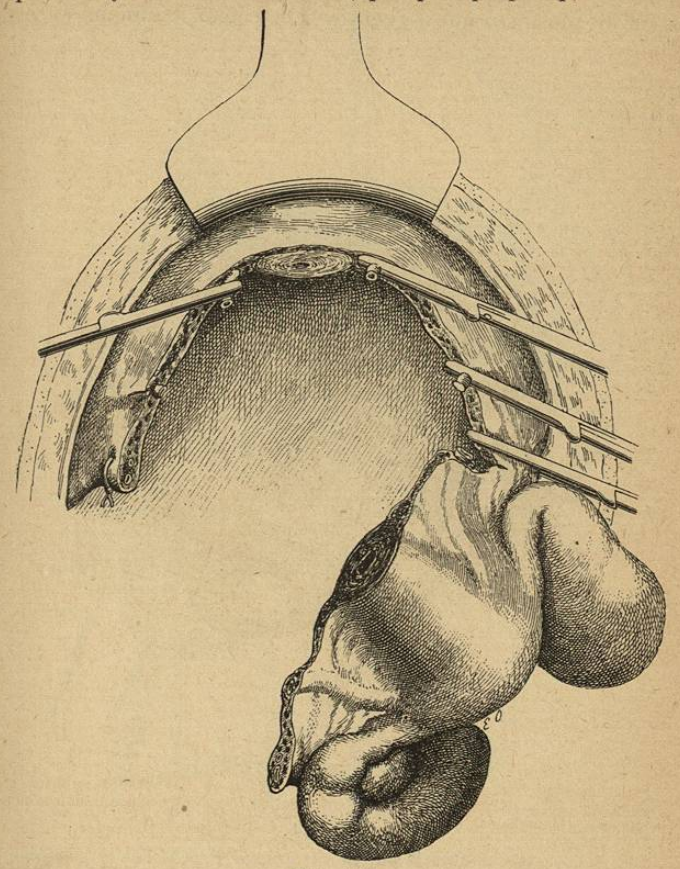

Fig. 140.
Procédé de KELLY.

Les annexes droites ont été détachées de bas en haut, les divers pédicules vasculaires sont pincés, la masse utéro-annexielle a basculé complètement et ne tient plus que par quelques tractus. L'*incision continue transverse* est complète.

sivement, comme je tends moi-même de plus en plus à le faire.