III

TUBERCULOSE ANNEXIELLE

Cliniquement, la tuberculose annexielle est à peu près impossible à reconnaître. Elle est régulièrement et fatalement confondue avec la salpingo-ovarite chronique commune dont aucun signe appréciable ne la différencie.

C'est surtout la trompe qui se laisse envahir, mais, même pièces en mains, il peut être parfois difficile de préciser la nature de l'affection.

La trompe peut être kystique, avec une paroi épaisse, tapissée d'une couche caséeuse dans laquelle le microscope révèle les lésions spécifiques de la tuberculose ainsi qu'on peut s'en rendre compte par les figures ci-jointes (fig. 151 et 152). Elle peut être, au contraire, épaissie, infiltrée de granulations, dont quelques-unes apparaissent sous le péritoine tubaire, avec des tubercules confluents, de petits amas caséeux. Parfois la trompe et l'ovaire forment une masse assez volumineuse, dans laquelle on rencontre des amas de véritables fongosités. L'ovaire est d'ailleurs plus rarement atteint, et Guillemain n'en aurait trouvé que 13 cas bien authentiques.

On y peut rencontrer soit des tubercules crus, soit des masses caséeuses de volume variable, soit même de véritables abcès froids d'assez grandes dimensions[1].

En général la tuberculose annexielle s'accompagne de lésions péritonéales de même nature[2]. On sait que rien n'est plus

[1] Fernandez. Tuberculose des organes génitaux de la femme, Thèse, Paris, 1899.

[2] Mathieu. Contribution à l'étude de la péri-annexite tuberculeuse. Thèse, Paris, 1900.

facile à reconnaître, en général, que la tuberculose périto-

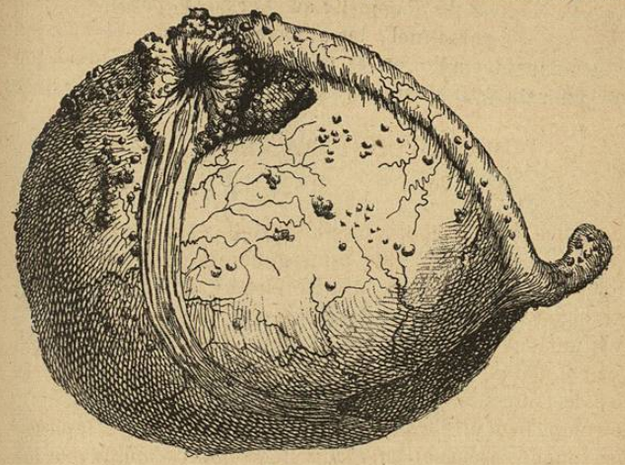

Fig. 149.
Trompe droite tuberculeuse avec granulations semées à la surface d'un kyste parovarien (Kelly).

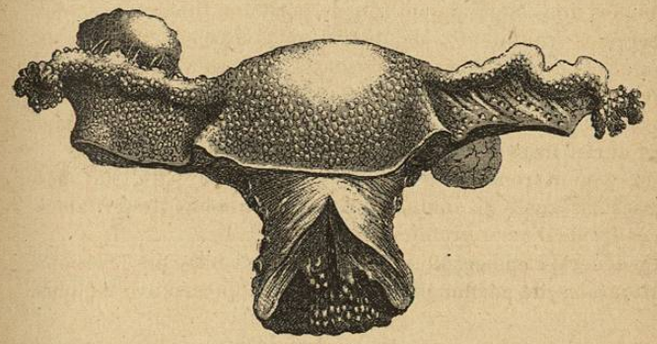

Fig. 150.
Tuberculose utéro-annexielle généralisée (Kelly).

néale, avec son semis de granulations plus ou moins con-

fluentes, avec ses fausses membranes souvent épaisses. C'est là un bon élément de diagnostic au cours de l'opération.

Dans un cas personnel, les annexes des deux côtés étaient perdues dans des adhérences péritonéales qui unissaient tous les organes du petit bassin, et collaient pour ainsi dire les anses

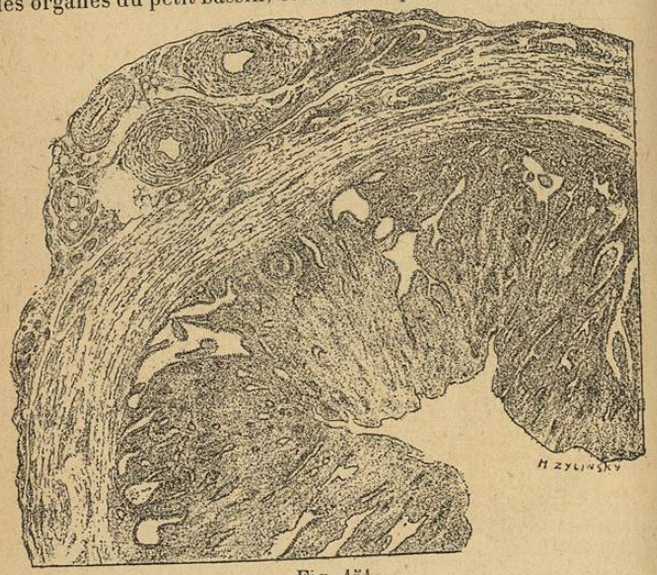

Fig. 151.

Salpingite tuberculeuse (Labadie-Lagrave et Legueu).

Coupe de la trompe au niveau de son méso dont les vaisseaux sont épaissis. La muqueuse est transformée en bourgeons charnus soudés à leur surface et oblitérant le fond des franges. Ces bourgeons sont parsemés de cellules géantes (Pilliet).

intestinales ensemble, si bien que, jusqu'au niveau de l'ombilic la cavité péritonéale n'était libre en aucun point. Partout le péritoine viscéral et le péritoine pariétal étaient parsemés de nombreuses granulations. Les lésions étaient beaucoup plus marquées au niveau des annexes, dans lesquelles le mal s'était évidemment développé en premier pour se communiquer ensuite au péritoine. L'extirpation des deux annexes

amena la guérison radicale de la malade qui, un an après, avait recouvré une santé magnifique.

Dans un second cas, pris pour une tumeur végétante des ovaires à cause de la rapidité des accidents, de l'ascite, du volume des tumeurs annexielles, il y avait de grosses lésions

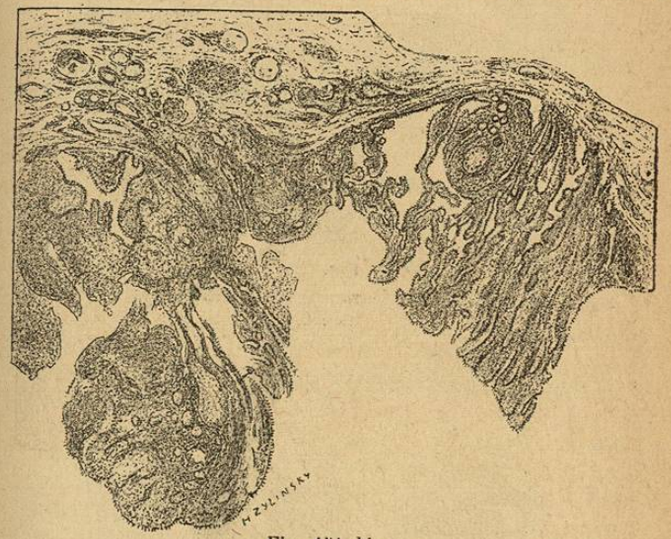

Fig. 151 *bis*.

Salpingite tuberculeuse (Labadie-Lagrave et Legueu).

La muqueuse seule est représentée; les franges sont hypertrophiées et contiennent des cellules géantes créées aux dépens des cryptes de la muqueuse et entourées de follicules tuberculeux (Pilliet).

tubo-ovariennes et plusieurs poches formées par le cloisonnement du péritoine et remplies d'une grande quantité de liquide. La laparotomie, d'ailleurs fort difficile, et l'extirpation des annexes m'ont donné un résultat d'abord excellent, mais qui ne s'est pas maintenu, et la malade s'est éteinte six mois après son opération.

Le *diagnostic* de cette affection n'est guère possible que pen-

dant l'opération. Souvent même il est nécessaire de pratiquer

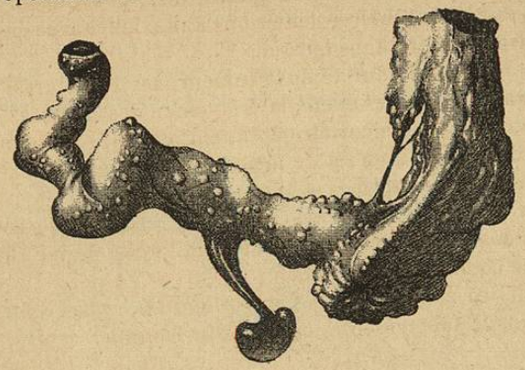

Fig. 152.
Tuberculose de la trompe gauche avec adhérences à l'épiploon (Kelly).

un examen microscopique ou bactériologique pour déterminer

Fig. 152 *bis*.
Coupe d'une salpingite tuberculeuse (Labadie-Lagrave et Legueu).

exactement la nature de la maladie. Tout au plus, dans certains cas où des signes de tuberculose pulmonaire et surtout

péritonéale viendraient à se manifester, pourrait-on penser à la nature tuberculeuse des lésions annexielles avec des chances sérieuses d'être dans le vrai.

Cependant, la dureté de la tumeur, ses bosselures, son unilatéralité assez commune, la fréquence des poussées de pelvi-péritonite, pourraient être de quelque utilité au point de vue du diagnostic. Il en est de même de l'examen bactériologique des sécrétions utérines (Fernandez).

La présence de poches ascitiques cloisonnées coïncidant avec des lésions annexielles me paraît aussi devoir être considérée comme un bon signe.

Mais ce sont là des cas exceptionnels, et la règle, pour la salpingite tuberculeuse, est d'être méconnue.

Elle devra évidemment être traitée comme toutes les salpingites qui ne guérissent pas, et extirpée. L'indication de cette opération est même plus pressante ici que dans la salpingite commune, puisqu'il importe de supprimer un foyer tuberculeux beaucoup plus nuisible qu'un foyer de suppuration banale souvent éteint depuis longtemps.

L'opération est relativement bénigne. Cependant la malade court ici le risque de voir cette extirpation suivie d'une poussée de tuberculose généralisée, et, pour ma part, j'ai vu, dans ces conditions, une malade succomber en quatre jours, emportée par une méningite tuberculeuse.